日消外会誌　27 (10)：2312～2316，1994年

特集11

肝細胞癌に対する1区域付加切除の有用性と問題点

京都大学第2外科
森本　泰介　　岡本　正吾　　光吉　　明　　猪飼伊和夫
田中　　明　　森　敬一郎　　山岡　義生

原発性肝細胞癌に対する絶対的根治手術としての1区域付加切除の有用性を主張してきたが，これまでに経験した35例の1区域付加切除症例を検討したところ，5例の再発例と3例の死亡例を認めた．後区域の腫瘍に対して右葉切除を行った8症例，あるいは腫瘍径20mm以下の10症例には再発を認めなかった．細小肝癌症例においては，TW(－)群の絶対治癒切除群では再発を認めたが，1区域付加切除症例では再発を認めなかった．また腫瘍径を問わず単発，結節型症例と比較すると，1区域付加切除群が高い無再発生存率を示した．これらの結果から細小肝癌はもとより，腫瘍径の大きな症例に対して積極的に拡大肝切除を行うことの有用性が再確認されたと同時に，1区域付加切除術の有用性をさらに高めるためには，より厳密な適応決定が必要と考えられた．

Key words: hepatocellular carcinoma, +1 segment resection, curative hepatic resection

はじめに

原発性肝細胞癌に対する外科治療においては，多くの症例が肝硬変をはじめとする慢性肝疾患を合併しているため，安全な肝切除と根治性の向上とは表裏一体の要素となり，この2つの要素を両立させることが外科治療のゴールとなる．これまで教室では，確実な術前肝機能評価と，術中，術後の患者管理を行うことにより，安全性と根治性の両方の向上を目指した拡大肝切除術を提唱してきた．その中でも絶対的根治手術としての1区域付加切除の有用性を主張してきたが，症例を重ねるに従い再発症例を認めるようになってきた．本稿では，切除標本の病理学的所見と再発との関係を検討し，1区域付加切除の有用性を再検討した結果を述べるとともに，原発性肝細胞癌に対する本治療方法の問題点について言及する．

1区域付加切除の定義と理論的背景

腫瘍の個数，肉眼分類，発育様式を問わず，区域切除を行えば，原発性肝癌取扱い規約上の治癒切除となる症例に対して，担癌門脈1次分枝領域をすべて切除，すなわち肝葉切除を行うことを1区域付加切除の定義としている．具体的には，前区域あるいは後区域にある腫瘍に対して右葉切除を，また内側区域あるいは外側区域にある腫瘍に対して左葉切除を行う．超音波検査が進歩した今日，肝内血管構築の解剖学的研究はほぼ完成されたとの感もあるが，症例によっては主要血管から離れた部分では，区域の帰属がはっきりしないものもある．したがって担癌門脈1次分枝領域をすべて切除することは，単にsurgical marginが大きく取れる利点のみならず，経門脈的に起こるといわれている肝内転移の経路を含めて切除する点で理論的といえる．

1区域付加切除の実際と成績

1985年1月から1993年12月までに，教室では585例の原発性肝細胞癌切除症例を経験した．肝葉切除は249例で，その13.7%にあたる34例に1区域付加切除としての肝葉切除を行ったが，今回の検討では手術所見，病理所見，術後の経過観察などが完全に行われている25症例を対象とした．

腫瘍占居部位では，後区域8例，前区域11例で，これらの症例に対して右葉切除を行い，外側区域6例に対して左葉切除を行った（**Table 1**）．すべての症例が単発，結節型，膨張性発育で，腫瘍径20mm以下の細小肝癌は10例，20mmを越える症例は15例であった．血管浸潤ではvp1，vv1がそれぞれ1例ずつ認められ，被膜形成は17例に認められ，その中で被膜浸潤を認め

＊第43回日消外会総会シンポ1(2)・再発，浸潤様式からみた消化器癌に対する治療の工夫―肝胆膵

＜1994年7月6日受理＞別刷請求先：森本　泰介
〒606　京都市左京区聖護院川原町54　京都大学医学部第2外科

Table 1 Localization of tumors

Posterior segment	8
Segment 6	2
Segment 7	6
Anterior segment	11
Segment 5	3
Segment 8	8
Lateral segment	6
Segment 2	1
Segment 3	5
Total	25

Table 2 Pathological profiles

Diameter of tumor	≦20mm	10
	>20mm	15
Vascular infiltration	vp0	24
	vp1	1
	vv0	24
	vv1	1
Capsule formation	negative	8
	positive	17
Subcaps. Infilt.*	negative	11
	positive	6
Liver cirrhosis	Z0	7
	Z1	15
	Z2	3

*Subcapsular infiltration

たものは6例であった．併存する肝硬変の程度ではZ0が7例，Z1が15例，Z2が3例であった(**Table 2**)．なお血管浸潤陽性例が少ないため，浸潤の有無による比較検討は行えなかった．

Fig. 1A は無再発生存率を示す．術後4，6，7，30，36か月に再発例計5例が認められ，全症例の術後8年間の無再発生存率は74.1%であった．累積生存率を見てみると術後9，50か月に肝癌による死亡例2例，再発し術後40か月で他病死した1例の計3例の死亡例を認めたが，5年以降の累積生価率は72.9%であり，1区域付加切除を行わなかった治癒切除症例171例の6年累積生存率48.0%に比較して有意に高い値が得られている（$p<0.01$，**Fig. 1B**）．

次に再発症例に絞って検討してみると（**Table 3**），腫瘍占居部位別では後区域に腫瘍を認めていた症例には再発はないが，前区域，外側区域に腫瘍があった症例ではそれぞれ内側区域に3例，前区域に2例と腫瘍占居区域に隣接した区域に再発を認めた．項目別では，再発はすべて腫瘍径が20mmを越える症例であった．

Fig. 1A Disease free survival rate

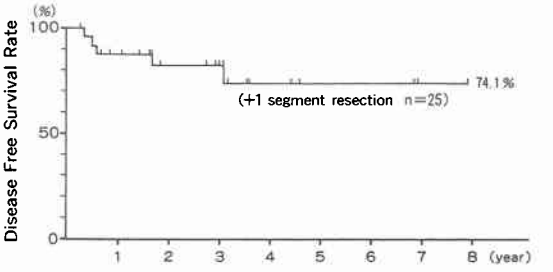

Fig. 1B Cumulative survival rate

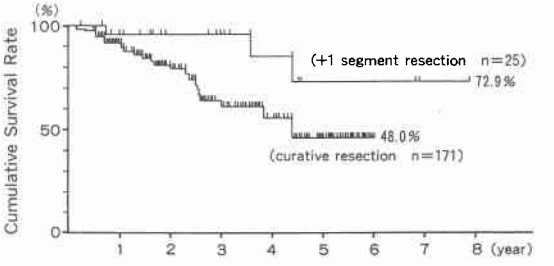

Table 3 Cases of recurrence classified by original localization

Posterior segment	0/8
Anterior segment	3/11
Segment 5	0/3
Segment 8	3/8
Lateral segment	2/6
Segment 2	0/1
Segment 3	2/5
Total	5/25

この結果は腫瘍径が小さく，あるいは腫瘍から切除断端までの距離が大きいほど再発が少ないことを示唆している．門脈浸潤ではvp0が4例，vp1が1例であった．静脈浸潤ではすべてvv0の症例に再発を認めた．被膜形成では再発はすべてfc(+)症例で，その中でfc-inf(+)は2例であった（**Table 4**）．

次に，再発に大きく影響すると示唆された腫瘍径の検討を行うため，教室での細小肝癌34症例において，絶対治癒切除症例26例を対象に，1区域付加切除を行った10症例と，1区域付加切除を行わなかったTW(−)により絶対治癒切除となった16症例を比較検討した(**Fig. 2**)．1区域付加切除症例では，再発因子と考えられている被膜浸潤が5例中2例に認められるにもかかわらず再発は認めなかったが，TW(−)よって絶対治癒切除となった症例には，被膜浸潤陽性2症例中

Table 4　Cases of recurrence classified by pathological findings

Diameter of tumor	≦20mm	0/10
	>20mm	5/15
Vascular infiltration	vp0	4/24
	vp1	1/1
	vv0	5/24
	vv1	0/1
Capsule formation	negative	0/8
	positive	5/17
Subcaps. Infilt.*	negative	3/11
	positive	2/6

*Subcapsular infiltration

Fig. 2

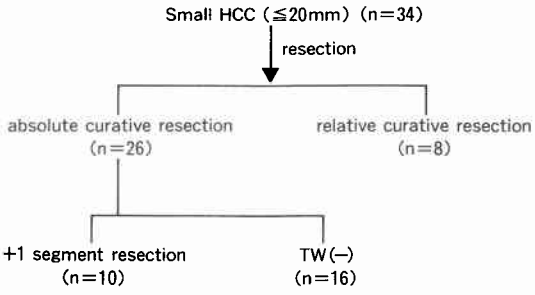

Table 5　Pathological findings and recurrence in small HCC

	Capsule (+)	Subcaps. Infilt* (+)	vp1	vv1	Recurrence
+1 Segment resection (n=10)	5/10	2/5	0/10	1/10	[0/10] **
Absolute curative resection by negative TW (n=16)	12/16	2/12 [1]	2/16 [2]	0/16	[3/16]

*Subcapsular infiltration
**Number of recurrence

Fig. 3　Disease free survival rate in small HCC

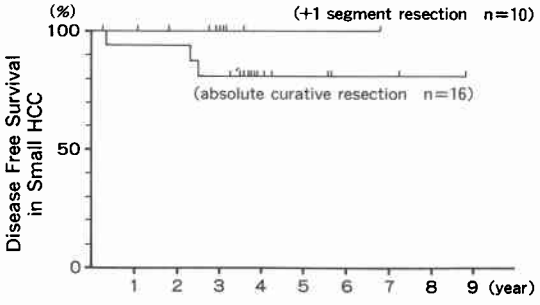

Fig. 4A　Disease free survival rate (VP_0)

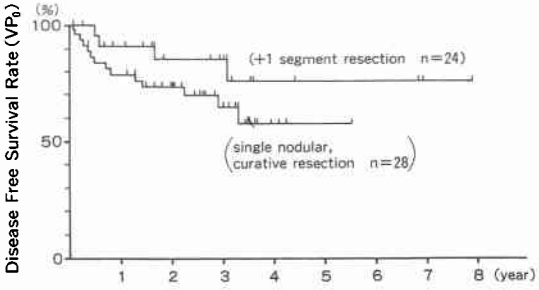

Fig. 4B　Disease free survival rate (fc-inf (+))

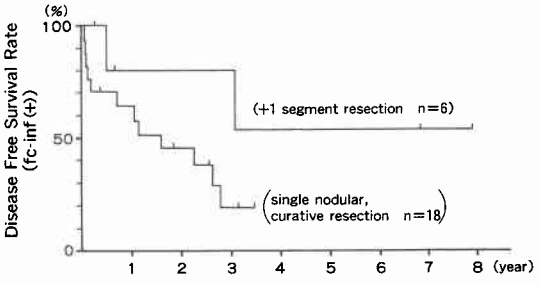

1例に，また門脈浸潤陽性2症例すべてに再発を認めた（**Table 5**）．無再発生存率は，1区域付加切除症例では当然100%であるが，TW（−）によって絶対治癒切除となった症例では，術後7年で81.2%となり，これは，腫瘍径の小さな症例でもTW（−）は絶対的な転移再発抑制因子になっていないことを示唆している（**Fig. 3**）．

次に，腫瘍径を問わず，同時期に経験した単発，結節型，膨張性発育の症例80例と，1区域付加切除症例とで，門脈浸潤と被膜浸潤の無再発生存率に及ぼす影響を検討した．**Fig. 4A**にはvp0群を，**Fig. 4B**にはfc-inf（+）群を示す．vp0群，fc-inf（+）群ともに1区域付加切除症例で高い無再発生存率が得られている．

考　察

本術式は肝葉切除という系統的肝切除であるため，手術手技が比較的容易である．肝への流入，流出血行遮断した後に肝実質切離を行うことにより，術中出血量や輸血量を少なくできる．しかし当然のことながら亜区域切除や区域切除に比較して肝切除容積は大きくなり，残存肝の予備能がある程度保証されていることがこの術式採用の大前提となる．すなわち，術前に肝予備能を正確に把握したうえで術式を決定し，あるいは機能があまり良くない症例においては，本術式施行後極めて厳重な術後管理を行う必要がある．教室では動脈血中ケトン体比の測定を中心としたRedox理論を展開し，術前の肝予備能評価ならびに術中，術後管理を行ってきた．詳細は別稿を参照していただきたいが[1)~3)]，本術式は周術期の一貫した患者管理方法をもつことにより，安全に肝切除が行えるかという大前提の上に取り組まなければならない．また見方を変えれば，本術式の適応が比較的肝機能が保たれている症例にある程度は限定されることは否めない．

1区域付加切除の定義に関して，この術式を提唱した当時より議論があった．すなわち，後区域や外側区域にある腫瘍に対して，右あるいは左葉切除を行うことは理論的に概ね問題はないと考えられるが，前区域あるいは内側区域の腫瘍に対する1区域付加切除を考えた場合，はたして右あるいは左葉切除を行うことが理論的に正しいかどうか，隣接する区域を切除した方がより理論的であるという観点から，前区域と内側区域を切除する中央2区域切除がより望ましいのではないかという議論である．解剖学的には右葉と左葉との間に明確な門脈の交通はないとされているが，このような交通が存在する症例がある可能性は完全には否定できない．事実，今回の検討でも前区域あるいは内側区域に腫瘍が存在した症例で，再発を認めた症例では，全例隣接した内側区域あるいは前区域に再発を認めている．また，現在教室で取り組んでいる生体部分肝移植のドナーにおいて，外側区域をグラフトとして採取するに当たり，門脈左枝臍部から内側区域への流入血行は完全に遮断されているにもかかわらず，内側区域の色調が全く変化しない症例が実際に存在する．これらの点から，前区域と内側区域との間に門脈あるいは肝静脈の交通が存在する症例があり，これらの交通を経由して肝内転移を起こす可能性が考えられる．したがって，前区域あるいは内側区域の腫瘍に対する1区域付加切除の定義は，中央2区域切除とするという新しい考え方も検討する必要があり，今後に残された大な課題と考えている．

次に，多中心性発生する可能性が高い肝癌症例に対して1区域付加切除を行うかどうかも大きな課題である．この課題を解決するためには，肝癌の発生様式を正確に検討し，また肝切除後の残存肝に何らかの肝癌発生要素あるいは再発要素が存在するかどうかを検討する必要が生じてくる[4)]．B型肝炎合併症例には，その肝炎ウイルスDNAが肝細胞癌核DNAへどのようなパターンで組み込まれているかを分析することによって，この肝細胞癌が多中心発生かどうかがある程度類推可能であるとの報告も見られる[5)]ため，将来，oncologyやmolecular biology領域での研究により，再発しやすい肝臓かどうか，あるいは多中心性発生の可能性があるかどうかをある程度把握したうえで，1区域付加切除の適応を決定できれば，今後の肝癌外科治療に新たな局面が訪れると期待される．

症例を重ねるにつれて，絶対的根治性を目指して行った1区域付加切除症例にも再発症例を認めるようになったが，無再発生存率および累積生存率は規約上の治癒切除に比較して高く，1区域付加切除術は高い根治性を得られる肝細胞癌治療法の1つと考えられる．今後，より適切かつ厳格な適応決定に向けての研究が急務と考えられた．

本稿の要旨は第43回日本消化器外科学会総会で報告した．

文　献

1) 小澤和恵，森敬一郎，嶌原康行ほか：術前・術中・術後の代謝的肝機能評価—Redox理論に基づくmetabolic intensive care—外科治療 59：121—129，1988
2) 森本泰介，嶌原康行，森敬一郎ほか：肝硬変合併肝癌の外科治療．外科治療 64：41—45，1991
3) 森敬一郎，加川隆三郎，田中　明ほか：大量肝切除における危険因子としての糖尿病とその対策—経門脈インスリン投与の意義—．日外会誌 93：986—989，1992
4) 松田政徳，山本正之，茂垣雅俊ほか：多中心性発癌肝細胞癌症例の臨床病理学的検討．日消外会誌 25：799—806，1992
5) Sakamoto M, hirohashi S, Tsuda H et al: Multicentric independent development of hepatocellular carcinoma revealed analysis of hepatitis B virus integration pattern. Am J Surg Pathol 13：1064—1067，1989

Clinical Benefits and Problems of +1 Segment Resection as a Surgical Treatment for Hepatocellular Carcinoma (HCC)

Taisuke Morimoto, Shogo Okamoto, Akira Mitsuyoshi, Iwao Ikai,
Akira Tanala, Keiichiro Mori and Yoshio Yamaoka
Second Department of Surgery, Kyoto University

For the absolute curative resection of hepatocellular carcinoma (HCC), we propose the +1 segment resection, that is, the resection of all fields perfused by the main portal branch that nourishes the tumor bearing segment, even if the simple resection of that segment would seem to obtain a sufficient macroscopic surgical margin. In the most recent analysis of 25 patients who underwent this procedure, no recurrence was noted in the 8 patients who received right lobectomies for tumors located in the posterior segment, or the 10 patients with maximum tumor diameter less than 20 mm. As a result, the 8-year cumulative disease-free survival rate was 74.1% and the 8-year cumulative survival rate was 72.9%, while the 5-year cummulative survival rate of the other 171 cases of curative resection without +1 segment resection was 48% ($p<0.01$). It should be emphasized that the +1 segment resection should be considered as a surgical modality for the curative resection of HCC even in small tumors less than 20 mm in diameter.

Reprint requests: Taisuke Morimoto Second Department of Surgery, Kyoto University
54-Kawara-cho, Shogoin, Sakyo-ku, Kyoto, 606 JAPAN