日消外会誌　27（10）：2327～2331，1994年

特集14

病理組織学的ならびに分子生物学的特徴と再発様式からみた胆管癌治療上の問題点

三重大学第1外科
田端　正己　　小倉　嘉文　　井戸　政佳
野口　　孝　　川原田嘉文　　水本　龍二

相対非治癒以上の胆管癌切除例64例の病理組織学的ならびに分子生物学的特徴や再発様式を検索して，胆管癌治療上の問題点について検討した．下部や中部胆管癌では癌深達度がseやsiであってもew$_0$とすることが可能であったが，肝管・上部胆管癌ではm，fmの早期胆管癌の4例とssの1例の計5例がew$_0$の切除ができたに過ぎなかった．また肝側の腫瘍先進部が胆管壁外の脈管・神経浸潤であったものが約40%に認められ，特に肝管・上部胆管癌では48.1%がhw$_1$に留まっていた．切除後の再発様式をみると，相対非治癒切除例では術後3年未満に局所再発するものが圧倒的に多く，これらは晩期再発例や長期無再発例に比べ，Aneuploidのものや Tenascin陽性例が有意に高率であった．さらに治癒切除が可能であっても，胆管壁外の脈管・神経浸潤陽性例では術後遠隔期に再発をきたすものがあり，長期にわたる注意深い観察の必要性が指摘された．

Key words: carcinoma of the bile duct, cancer invasion on the surgical margin, mode of tumor recurrence

はじめに

近年，胆管癌は急速に増加しているが，黄疸で発見されるものが大多数を占めており，早期に診断されるものが少なく，さらに，解剖学的には癌発生部位が門脈や肝動脈あるいは肝や膵実質に近接にしており，また分子生物学的には癌の悪性度が極めて高いという特徴も相まって，その治療成績は不良である[1]．

そこで，今回の教室で経験した胆管癌切除例を対象として，その病理組織学的浸潤様式や再発様式を検索して，胆管癌治療上の問題点について検討したので報告する．

I．対象症例

最近17年4か月間に教室で経験した胆管癌手術例108例中，切除例は101例（93.5%）で，うち治癒切除27例（肝管・上部5例，中部6例，下部16例），相対非治癒切除37例（肝管・上部27例，中部7例，下部3例）の計64例を対象とした．なお，病理組織学的所見の記載は胆道癌取扱い規約[2]に従った．

II．成　　績

1．浸潤様式の検索

1）剝離面における癌浸潤

治癒切除例（27例）では当然のことではあるが，全例ew$_0$，hw$_0$，dw$_0$であるが，相対非治癒切除例(37例)の相対非治癒に留まった理由をみると，占拠部位にかかわらず，全例ew$_1$であり，次いでhw$_1$が肝管・上部胆管癌の48.1%および中部胆管癌の14.3%に認められた．なお，dw$_1$やH$_1$は肝管・上部胆管癌のそれぞれ3.7%，7.4%に過ぎなかった．なお，N（+）（n（+））-numberがR-numberより大のため，相対非治癒切除になったものはなかった．

2）ew，hwと癌深達度との関係

下部胆管癌では壁深達度がseまでのものは全例ew$_0$であって，ew$_1$はsiの7例中3例（42.9%）に過ぎなかったが，中部胆管癌ではssの50.0%，seの66.7%，siの100%がew$_1$であり，肝管・上部胆管癌ではm，fmの4例とssの1例を除いて，他の27例はいずれもew$_1$の切除に留まっていた(**Fig. 1**)．また，hw$_1$のものは下部胆管癌にはなく，中部胆管癌でもseの1

＊第43回日消外会総会シンポ1（2）・再発，浸潤形式からみた消化器癌に対する治療の工夫―肝胆膵

＜1994年7月6日受理＞別刷請求先：田端　正己
〒514　津市江戸橋2―174　三重大学医学部第1外科

Fig. 1　Correlation between degree of cancer invasion toward excisional wedge (ew) and depth of cancer invasion

	m,fm	af	ss	se	si
hepatic duct or upper bile duct (n=32)	○○○○		○●●●●●●●●●●● (90.9%)	●●●●●●● (100%)	●●●●●●●●●●● (100%)
middle bile duct (n=13)	○	○	○○○●●● (50.0%)	○●● (66.7%)	●● (100%)
lower bile duct (n=19)	○○○	○	○○○○○	○○○	○○○○●●● (42.9%)

○ : ew0　● : ew1
( ) : incidence of ew1

例のみであったが，肝管・上部胆管癌では ss の54.5%，se の42.9%，si の40.0%が hw_1 であった．

3) hw と胆管切離線との関係

肝側胆管切離線と hw との関係をみると，下部や中部胆管癌では主として総肝管で切離しているが，中部胆管癌の1例のみが hw_1 であったのに対し，肝管・上部胆管癌では肝内第1分枝や第2分枝へと肝内深く胆管を切離してもそれぞれ42.9%，45.5%が hw_1 の切除に留まっていた（**Fig. 2**）．

4) ew と血管合併切除との関係

血管合併切除例と ew との関係をみると，肝動脈あるいは門脈の合併切除例は肝管・上部胆管癌4例，中部胆管癌1例の計5例に過ぎなかったが，全例 ew_1 に留まっていた．

5) 胆管壁外の脈管・神経浸潤（β）

胆管壁外の脈管・神経浸潤（β）（以下胆管壁外浸潤）は肝管・上部胆管癌19例（59.4%），中部胆管癌6例（46.2%），下部胆管癌10例(52.6%)の計35例(54.7%)に認められた．その浸潤様式をみると，神経周囲浸潤（pn）やリンパ管浸潤（ly）がそれぞれ27例（77.1%），23例（65.7%）と静脈浸潤（v）の5例（14.3%）に比べて高率であった．

さらに，**Fig. 3** のごとく，肝側の腫瘍先進部の主腫瘍を越えた脈管・神経浸潤であったものは肝管・上部胆管癌40.6%，中部胆管癌30.8%，下部胆管癌36.8%といずれも高率であった．これらの主腫瘍辺縁から肝側の脈管・神経浸潤先進部までの距離を計測してみると，肝管・上部胆管癌（4例）では7.3±3.5mm，中部胆管癌（3例）では6.1±2.8mm，下部胆管癌（4例）では6.2±1.7mm であって，十二指腸側の脈管・神経浸潤先進部までのそれぞれ3.4±1.6mm，3.0±2.1mm，2.6±1.5mm に比べ，いずれも肝側への進展が著明であった．

2. 再発様式の検索

1) 再発率と再発様式

切除後の再発率をみると，治癒切除では26.9%であって，脈管・上部胆管癌では再発例はなく，中部，下部胆管癌でもいずれも33.3%に留まっていたのに対

Fig. 2　Correlation between degree of cancer invasion at the cut edge of bile duct in the hepatic side (hw) and cut line of the bile duct in the hepatic side

	cut line of bile duct in the hepatic side			
	commom hepatic duct	right or left hepatic duct	1st branch of IHB	2nd branch of IHB
hepatic duct or upper bile duct (n=32)		○○○○○●● (28.6%)	○○○○○○○○○●●●●●● (42.9%)	○○○○○○●●●●● (45.5%)
middle bile duct (n=13)	○○○○○○○○○● (11.1%)	○○	○○	
lower bile duct (n=19)	○○○○○○○○○○○○○○○	○		

○ : hw0　● : hw1
( ) : incidence of hw1
IHB : intrahepatic bile duct

Fig. 3 Extramural tumor extension of perineural infiltration in the hepatic side beyond the main tumor

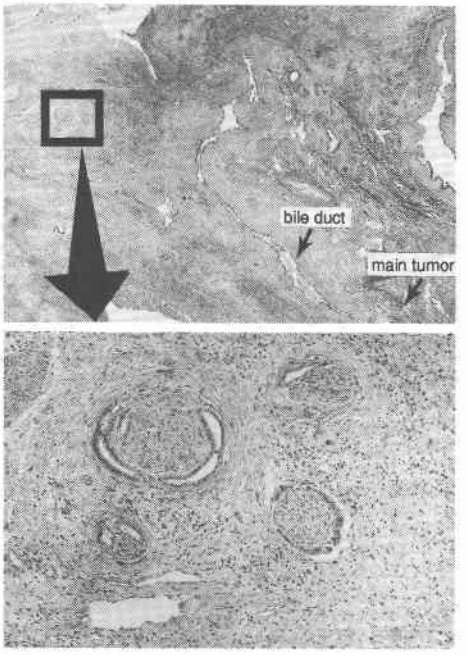

し，相対非治癒切除では61.1%と高率に再発を認め，特に，下部胆管癌では3例全例が再発していた（**Fig. 4**）.

再発様式をみると，治癒切除（7例）では遠隔転移が3例（42.9%）と最も高率で，ついで局所再発2例，PTBD瘻孔部再発，非連続性の胆管壁外転移各1例の順であったのに対し，相対非治癒切除（22例）では局所再発が15例（68.2%）と最も多く，次いで遠隔転移，腹膜播種各3例，PTBD瘻孔再発2例の順であった.

2）再発までの期間

Fig. 4 Incidence of tumor recerrence after radical resection

		curative resection (n=26)	relative non-curative resection (n=36)
tumor recurrence	(−)	19	14
	(+)	7 (26.9%)	22 (61.1%)
hepatic duct or upper bile duct		0/5	14/26 53.8%
middle bile duct		2/6 33.3%	5/7 71.4%
lower bile duct		5/15 33.3%	3/3 100%

＊ excluding 2 operative death

切除後再発までの期間をみると，治癒切除の7例中4例（57.1%）が5年以降の晩期に再発しており（以下，晩期再発例），うち2例が遠隔転移であったのに対し，相対非治癒では3年未満の早期に21例（90.9%）が再発し（以下早期再発例），うち局所再発したものが15例と圧倒的に多かった．なお，晩期再発の2例もいずれも局所再発であった（**Fig. 5**）.

3）再発例の病理組織学的ならびに分子生物学的特徴

早期再発例ならびに晩期再発例の病理組織学的特徴を5年以上無再発生存例（以下，長期無再発例）と比較すると，癌深達度がss以上の進行例が長期無再発例では50.0%であったのに対し，早期や晩期再発例では全例進行例であって，早期再発例と長期無再発例との間に有意差（$p<0.01$）が認められた．なお，リンパ節転移や脈管・神経浸潤の陽性率では3群間に有意差はなかったが，胆管壁外浸潤（β）の頻度をみると，早期

Fig. 5 Time and mode of tumor recurrence after radical resection

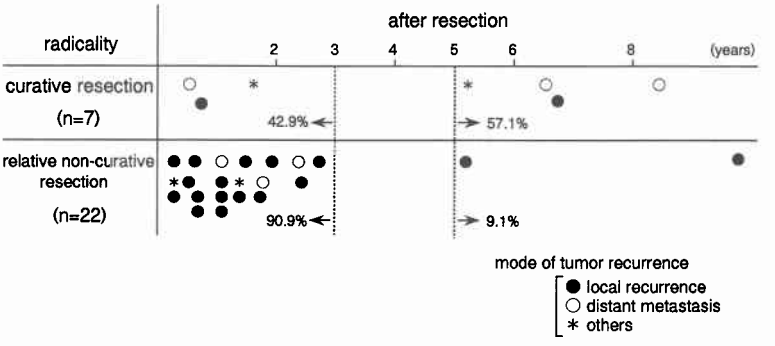

Fig. 6 Pathological and molecular biological factors, influencing survival after radical resection

	recurrence(+)		recurrence(-)
	early recurrence (n=23)	late recurrence (n=6)	long-term survival (n=14)
depth of cancer invasion (subserosal layer) or more	100%	100%	50.0%*
n	39.1%	16.7%	7.1%
extramural tumor extension β(+)	78.3%	83.3%	7.1%#
ew1	87.0%※	33.3%	21.4%
hw1	21.7%	33.3%	7.1%
dw1	4.3%	0%	0%

* : p<0.01 vs early death
# : p<0.01 vs early death,late death
※ : p<0.01 vs late death,long-term survival

	recurrence(+)		recurrence(-)
	early death (n=12)	late death (n=5)	long-term survival (n=8)
Aneuploid	58.3%*	0%	0%
EGF(+)	50.0%	40.0%	25.0%
Tenascin(+)	75.0%※	20.0%	0%
Laminin(+)	41.7%	60.0%	37.5%
Fibronectin(+)	41.7%	40.0%	50.0%

* : p<0.05 vs long-term survival
※ : p<0.01 vs long-term survival

再発例や晩期再発例は80%前後と高率であって，長期無再発例の7.1%との間に有意差（いずれも $p<0.01$）が認められた．また切離縁の癌浸潤のうち，ew_1の頻度は，早期再発例では87.0%と高率であって，晩期再発例や長期無再発例との間に有意差（いずれも $p<0.01$）が認められた．

一方，分子生物学的因子をみると，癌細胞核DNA量がAneuploidであったものは早期再発例では58.3%であったが，晩期再発例や長期無再発例には認められず，長期無再発例との間に有意差（$p<0.05$）が認められた．また細胞外マトリックスのうち，Tenascinは長期無再発例では陽性例はなく，晩期再発例でも20.0%に留まっていたのに対し，早期再発例では75.0%と高率に発現しており，長期無再発例との間に有意差（$p<0.01$）が認められた（**Fig. 6**）．

III. 考　　察

胆管癌に対して良好な長期予後を得るためには治癒切除が必要なことは論を待たないが，今回，相対非治癒切除27例の相対非治癒に留まった理由をみると，癌占居部位にかかわらず，全例ew_1であり，次いでhw_1が肝管・上部胆管癌の48.1%，中部胆管癌の14.3%に認められており，剥離面や肝側胆管断端の癌浸潤が治癒切除を阻む主たる要因であった．

すなわち，肝十二指腸間膜の正常解剖をみても，胆管は肝動脈や門脈と近接して走行しており，特に肝門部では，肝門部胆管と門脈右枝および門脈左枝はいずれも5mm以内と隣接しており[3]，また右肝動脈は総肝管の背面に接して走行すること（91%）[4]などの解剖学的特性を備えていることから，癌の占居部位が肝側に向かうほど，剥離面をew_0とすることが困難となっている．

今回の検討でも，下部や中部胆管癌では癌深達度がsiやseであっても，膵頭十二指腸切除を行うことで，剥離面をew_0とすることが可能であったが，肝管・上部胆管癌では種々の肝切除を併施しても，癌深達度がseやsiでは全例ew_1に留まっており，m, fmの早期胆管癌4例と，ssの1例の計5例がew_0の切除ができたに過ぎなかった．また，血管合併切除を行った4例（うち門脈，右肝動脈各2例）はいずれもew_1に留まっており，根治性の立場からみても，肝門部胆管癌に対する血管合併切除の心要性には議論のあるところである．宮崎ら[5]は門脈合併切除を15例に行っているが，根治性の向上は得られなかったと述べている．また剥離面の癌浸潤をew_0とするための肝十二指腸間膜切除の併施は手術侵襲が過大で，術後肝不全が高率に発生することから，その適応に関してはいまだ一定の見解が得られていないのが現状である．

一方，胆管の長軸方向に沿った癌の拡がりについて，嶋田ら[6]は肉眼的な腫瘍辺縁から，組織学的には癌は胆管壁内をさらに浸潤し，肝側へは平均19.1mm，十二指腸側へは平均5.9mmの浸潤が認められたと報告しており，また永井ら[7]は長軸長向への進展には胆管壁内進展のほかに胆管壁外の間質内の脈管・神経侵襲があり，このような間質浸潤はPTCから想定される浸潤範囲を越えて広範囲に及ぶと述べている．われわれの検討でも，肝側の腫瘍先進部が胆管壁外の脈管・神

経浸潤であったものが，癌占居部位にかかわらず40%前後に認められ，特に，主腫瘍辺縁から肝側への浸潤が十二指腸側への浸潤に比べ，著明であった．

したがって，肝側胆管断端の癌浸潤を hw_0 とするためには，少なくとも主腫瘍辺縁から15mm離れて肝側胆管を切離することが必要であるが，解剖学的に右肝管の長さは平均7mm，左肝管は平均13mmであることから，肝門部胆管癌では肝内第2分枝を越えた肝内胆管までの切離が必要となる場合も少なくない[8]．しかし，今回の検討では，肝内第2分枝で切離したのにもかかわらず11例中5例（45.5%）は hw_1 に留まっており，術中のhwの判定の困難さとあわせて，本症の治療上重要な課題の1つと考えられた．

切除後再発例の再発様式をみると，相対非治癒切除に終わったものでは，ew_1 に起因して術後3年未満に局所再発するものが圧倒的に多く，これらの分子生物学的特徴をみると，術後5年以降の晩期再発例や長期無再発例と比較して，癌細胞核DNA量がAneuploidのものや細胞外マトリックスの1つであるTenascin陽性例が有意に高率であった．従来から，われわれは胆管癌における組織学的な癌遺残に対する術後体外照射の有用性を指摘してきたが[9]，最近では，このような分子生物学的指標の陽性例に対しては，術後体外照射に加えて，PTBDルートを介した胆管腔内照射を積極的に併用して局所コントロールに努めている．

また，治癒切除が行われたものでも，胆管壁外の脈管・神経浸潤（β）陽性例では術後晩期に再発をきたす可能性があり，その再発様式は局所再発，遠隔転移，PTBD瘻孔部再発など多岐にわたっていることから，長期にわたる注意深い観察の必要性が指摘された．

文　献

1) Ogura Y, Mizumoto R, Tabata M et al: Surgical treatment of carcinoma of the hepatic duct confluence: Analysis of 55 resected carcinomas. World J Surg 17: 85—93, 1993
2) 日本胆道外科研究会編：外科・病理．胆道癌取扱い規約．第3版．金原出版，東京，1993
3) 小倉嘉文，今井俊積，楠田　司ほか：胆膵と肝癌の拡大手術の現況—進行肝門部胆管癌．胆と膵 10: 117—124, 1989
4) 鈴木英明：肝門部近傍におけるグリソン系脈管群の相関と異常—肝胆道外科の立場から—．日外宝 51: 713—731, 1982
5) 宮崎　勝，伊藤　博，海保　隆ほか：肝門部胆管癌—血管合併切除およびQOLを考慮した尾状葉全切除術の意義と問題点—．胆と膵 13: 1237—1244, 1992
6) 嶋田　紘，新本修一，中川原儀三ほか：胆管癌の進展様式—特に胆管壁の水平浸潤について．日外会誌 86: 179—186, 1985
7) 永井秀雄，黒田　慧，和田祥之ほか：肝門部胆管癌の臨床病理．胆と膵 5: 1469—1481, 1984
8) 小倉嘉文，田端正己，井戸正佳ほか：消化器外科における今日の標準的治療—胆管癌．消外 17: 545—555, 1994
9) 水本龍二，小倉嘉文，小坂　篤ほか：胆道癌の集学的治療．外科治療 57: 475—482, 1987

Clinical Problems of Surgical Treatment for Carcinoma of the Bile Duct, with Special Interest to the Pathological and Molecular Biological Features and Mode of Tumor Recurrence

Masami Tabata, Yoshifumi Ogura, Masayoshi Ido, Takashi Noguchi, Yoshifumi Kawarada and Ryuji Mizumoto
First Department of Surgery, Mie University School of Medicine

The pathological and molecular biological features and mode of tumor recurrence in carcinoma of the bile duct were studied in 64 cases of curative and relative non-curative resection. The state of ew_0 could be obtained in some cases of carcinoma of the middle or lower bile duct, even in cancer invasion of the serosa (se) or beyond the serosa (si). However, in advanced carcinoma of the hepatic duct or upper bile duct, ew_0 was achieved in only 1 patient with cancer involvement restricted to the subserosal layer (ss). In about 40% of the patients, extramural tumor extension through microvascular and/or perineural invasion was found on the hepatic side margin of the tumor. Thus, it is difficult in carcinoma of the hepatic duct or upper bile duct to obtain sufficient cancer free margin in the hepatic side even if hepatic resection is employed. After relative non-curative resection, local recurrence within 3 years was frequent, and in patients with early recurrence, the incidence of aneuploid and/or tensacin-positive tumors was significantly higher than in those with long-term survival. Even after curative resection, late recurrence was occasionaly experienced, especially in the cases with extramural tumor extension.

Reprint requests: Masami Tabata First Department of Surgery, Mie University School of Medicine 2-174 Edobashi, Tsu, 514 JAPAN