日消外会誌　27 (10)：2332～2336，1994年

特集15

肝門部胆管癌再発形式と術式選択のための術前診断・肝予備能把握

千葉大学医学部第2外科

浅野　武秀　榎本　和夫　山本　宏　小林　進
長島　通　植松　武史　天野　穂高　中郡　聡夫
木下　弘寿　岡住　慎一　所　義治　牧野　治文
松井　芳文　磯野　可一

1973年5月より1993年12月までに教室で切除しえた肝門部胆管癌63例について再発形式を検討すると，相対非治癒切除以上においては，肝側断端再発が57.1%をしめる．hw を0としえた例ではその頻度は少なくhw0を目指した手術の拡大が必要と考えられた．そのためには正確な進展度診断に基づく理想的術式の想定と，肝予備力検査よりの安全切除限界とのすりあわせが肝要である．

肝側への進展度診断には従来の方法に加え，シネ胆管像による動画像，静止画像による読影が各胆管分岐部の観察を可能とし有用であった．また安全切除限界の決定にはMEGXテストとHPS測定による肝予備力測定が有効である可能性が示唆された．加えてメチオニン-PETは肝の部位別のアミノ酸利用を表現しえると考えられ，肝の部位別に異なる機能を表現できる新しい指標と成りえると考えられた．

Key words: hilar bile duct carcinoma, cine-cholangiography, liver functional reserve

はじめに

解剖学的特徴より，肝門部胆管癌の診断・治療には種々の問題が存在する．しかし同様に肝門部を占居する胆嚢癌，胆管細胞癌などが予後不良であるのと比較し，切除例においては良好な予後を期待できることが多く，確実な術前診断に基づく適格な術式選択が肝要となる．教室では1973年5月[1]より肝門部胆管癌に対し積極的切除を施行してきたが，今回その教室切除例について再発形式を検討し，術式選択のための術前診断法と肝予備能把握法について考察した．

対象と方法

1973年5月より1993年12月までに教室で切除しえた肝門部胆管癌は63例である．絶対非治癒切除に終わった例は内24例で直死・入院死・他病死を含め（以下同じ）1年生存率41.7%，3年生存率4.2%，5年生存率4.2%と不良であったが，相対非治癒切除(以下，RN)以上を得られた39例では，1年生存率73.5%，3年生存率33.1%，5年生存率23.2%，10年生存率13.3%がえられている．これら切除例を対象に画像診断，または剖検にて明らかとしえた再発形式を検討し，ついで術式選択のための術前進展度診断と肝予備能把握についても検討した．

成　績

1）再発，再燃形式

絶対非治癒切除（AN）例では腹膜再発，臓器再発が多数を占めるのに対し，相対非治癒切除（RN）例での再発は肝側断端再発が57.1%をしめ，臓器再発21.4%，腹膜再発7.1%をしのいでいた（**Table 1**）．

再発，再燃形式を時期別にみても，RN以上例では断端再発が多数を占め，3年以上経過例においても10.5%，5%，5年以上経過例に於いても5.2%に断端再発がみられた．

RN以上例の再発形式について組織学的剝離面断端5mm以内に癌浸潤を認めるew1例と組織学的に5mm以内に認めないew0例とで比較してみても，ew1例に再発例が多く存在するが両者の再発形式に差は認められなかった．しかし，同様RN以上例の再発形式について，組織学的肝臓側胆管断端5mm以内に癌浸潤を認めるhw1例と組織学的に5mm以内に認めないhw0例

＊第43回日消外会総会シンポ1(2)・再発，浸潤形式からみた消化器癌に対する治療の工夫―肝胆膵
＜1994年7月6日受理＞
別刷請求先：浅野　武秀
〒260　千葉市中央区亥鼻1－8－1　千葉大学医学部第2外科

Table 1 Mode of recurrence of hilar bile duct carcinoma resected cases

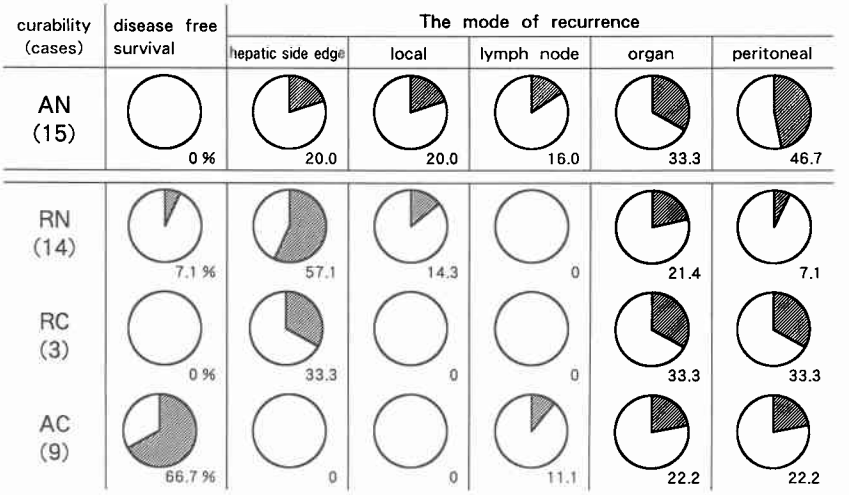

Table 2 hw and recurrent mode of hilar bile duct carcinoma curatively resected cases
hw 1 : The distance of tumor edge from the hepatic side edge of resected bile duct was less than 5mm. hw 0 : more than 5mm.

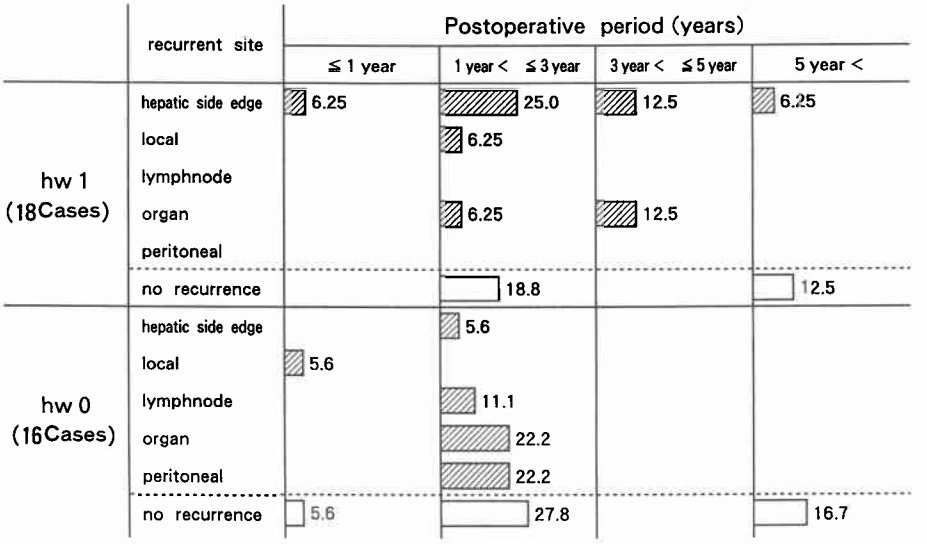

との比較ではhw1例に肝側断端再発頻度が高い傾向が認められhwを0とする努力の重要性が再確認された（**Table 2**）.

stage III, IV 症例を対象とした検討では，拡大肝葉切除，血管合併切除，肝十二指腸間膜全切除などの切除範囲を拡げた拡大切除群ではewの程度は改善できなかったが，hw0例が18例中12例にえられhwの程度を有意に改善しえた．その結果治癒切除の程度も有意に向上した（**Table 3**）．適格な腫瘍進展度診断に基づく積極的拡大手術を採用すべきと考えられた．

2）術式決定のための術前診断と肝予備能把握のための方策

a）術前進展度診断

根治度の向上を目指す切除術式決定のためには正確な腫瘍進展診断が重要となる．教室では浸潤型に対してはダイナミックCTによる脈管浸潤診断，ステレオ胆管造影法による術前診断を重視して切除術式を決定してきたが，肝門部胆管は重なりが多く従来のステレ

Table 3 Comparison of extended and standard resection in stage III and IV cases.
Extended resection : extended hepatectomy with or without hepato-duodenal ligamentectomy.

	ew			hw			curability			
	0	1	2	0	1	2	AC	RC	RN	AN
extended resection	4	11	3	12	3	3	6	3	5	4
	NS			$p < 0.01$			$p < 0.01$			
standard resection	1	17	11	4	10	15	0	1	10	18

Fig. 1 Method of cine-cholangiography

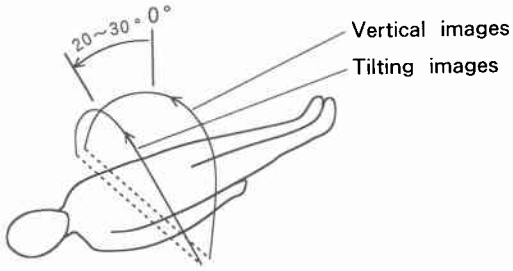

60 % urographine　20～40 mℓ
right 0° → left 180° : 30 flames／sec
6 degree／sec

オ胆管像では癌の進展範囲同定には十分とはいえなかった．そこで現在ではシネ胆管造影法による連続的多方向観察像と術前術中の胆道鏡をより重視して肝側進展診断を行っている[2]．

シネ胆管造影[3]の方法の概略を述べるとシネ胆管像はウログラフィン注入後管球を右側0度より左側180度へ回転させ，シネフィルムにて30フレーム/秒，6度/秒にて連続回転画像を撮影する．短時間で施行出来，しかも動画像として観察できるため呼吸停止を必要としない．矢状方向仰角0度の正面像となるvertical画像と頭前斜位像となるtilting画像として観察し，連続画像としてあるいは任意の角度での静止画像として繰り返し読影して診断する（**Fig. 1**）．

実際例を示すと，上段の通常の胆管像では明確でなかった後区域独立型分岐形（教室分類ではPALtype）が下段のごとくvertical 64度の像で明らかとなると同時に左枝および右前区域枝へ浸潤が及んでいることが明瞭となる．本例の浸潤はしかし2次分枝以内にとどまっており肝門部胆管切除でhw0，ew0の手術を成しえている（**Fig. 2**）．

12例のシネ胆管像で各胆管分岐部の描出率を同症例

Fig. 2 Cholangiographies of 68 years female hilar bile duct carcinoma.
Upper : Ordinary cholangiogram could not clearly scowed the bifurcation of hepatic duct, however, Lower : Vertical 64 degree image of cine-cholangiography revealed the type of bifurcation as PAL type and also point out that carcinoma invaded to anterior and left branch, (arrows)

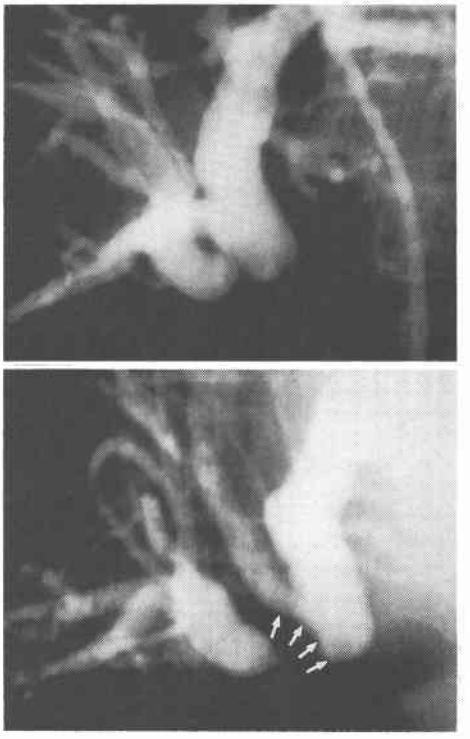

の通常ステレオ胆管像と比較すると左右分岐部の描出率はステレオ胆管像では25%にすぎないがシネ胆管像では92%で描出可能であり，前後分岐部では17%が83%で，尾状葉枝分岐部は8%にすぎなかったのが92%で描出可能であった．

また，胆管像よりの診断では無力な表層拡大型胆管癌では胆道鏡診断が有効で，教室では可及的に経皮経肝胆道鏡に加え，術中の胆道鏡診断を併施しており有効である．

b）肝予備能把握

安全切除限界とのすりあわせには，黄疸肝ではICGテストが信頼にかけることから，教室では，肝のミクロゾームで代謝されるリドカインを投与しその代謝産物monoethylglycinexylidide（MEGXテスト[4]）を測定し肝機能用量の把握としている．またさらに針生検肝の蛋白合成能（以下，HPS）を測定し単位肝組織当

Fig. 3 MEGX test and measurement of hepatic protein synthesis (HPS) for the assessment of hepatic functional reserve. MEGX test shows hepatic functional mass, and HPS indicates functional reserve per unit liver.

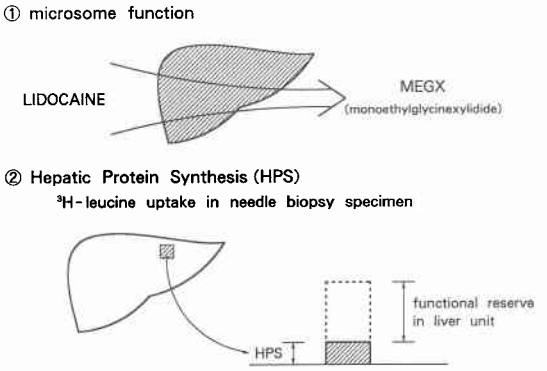

Fig. 4 Linear discernment of the post hepatectomy liver failure by pre-operative MEGX test and HPS measurement in jauniced liver resected cases. It is suggested that post hepatectomy liver function might be predicted by these two indices.
ext Hr2-Hr3 : extended lobectomy, Hr2 : lobectomy, Hr0-Hr1 : segmentectomy or subsegmentectomy, closed square and circle : liver failure case

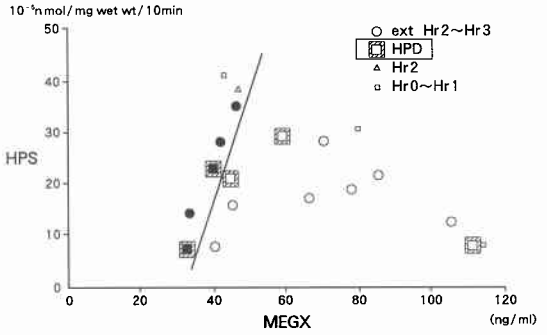

たりの機能予備力を把握している．方法については既報を参照されたい（**Fig. 3**）．

黄疸肝肝切除例でのMEGXとHPSの関係を線型判別法での判別線として示す[5]．黒塗りで示した症例は肝切除後T-Bilが10mg/dlと上昇し，肝不全を呈した症例で想定しうる判別線より左方に在ると考えられた症例である．現在までの症例では，**Fig. 4**の傾き2の判別線より左上方に在れば，肝不全の危険が高いと予測すべきと考えられる．実際判別線より左方に有る症例でも肝切除量を減じた例では安全に手術を行うこ

Fig. 5 ^{11}C-Methionine positron emission tomography images of 62 years old male case. PET images clearly showed damaged anterior segment as "cold area" and functionally accelerated posterior segment as "hot area".

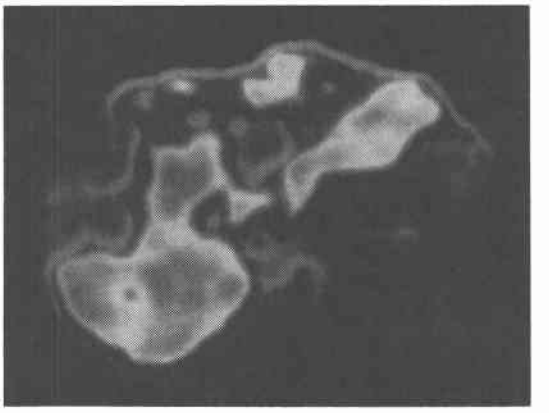

とが出来た．

^{11}C-Methionineをトレーサーとするポジトロン CTの利用が可能となってきたが，これは肝でのアミノ酸利用を画像化することが可能で，肝の部分部分での機能の違いを把握する事が可能となる．**Fig. 5**は62歳男性例であるが．後区域の良好なメチオニンの取込と，前区域への取込がほとんど無いこと，左葉の機能も低下していることがわかる．この例では左3区域切除が行われた．このようにメチオニンPETは肝の区域間の機能の違いを画像化することが可能で，新しい肝機能の指標として有望な方法であると考えられた[6]．

考　察

教室肝門部胆管癌切除例の再発形式を検討すると相対非治癒切除以上をえられた例では，腹膜再発，臓器再発に比較し肝側断端再発が多数をしめており，癌占居部位局所における再発が重要な因子であると考えられた．この肝側断端再発は5年以上経過例でもみられること，ewの程度とは関連しないが，hwの程度と関連がみられることから，hwを0とする努力の重要性があらためて確認された．言い換えれば積極的拡大切除により切除範囲を拡げれば予後を改善することが出来ると考えられ，実際拡大手術例ではhwの程度を有意に向上させる．また肝門部門脈合併切除11例では1生率78%，2生率55%と良好であった．すなわち適格な腫瘍伸展診断に基づいて選択される理想的術式の想定と肝予備力検査よりの安全切除限界とのすりあわせが肝要となる．

肝側への進展度診断には教室では徒来ステレオ胆管像を中心に診断してきた．しかし肝門部胆管は重なりが多く従来のステレオ胆管像では癌の進展範囲同定には充分とはいえなかった．シネ胆管造影法の導入は連続的多方向観察を可能とし，動画像あるいは任意の静止画像として観察可能であり，進展度診断に極めて有用である．切除術式決定の実際上は肝側2次分枝，3次分枝への浸潤が診断できるかどうかにかかっているが，各分岐部の描出はそれぞれ高率に可能となる．まだ限界が有るとは言え重要な知見をえることが出来，教室では現在浸潤型胆管癌の肝側進展度診断には不可欠の検査法となっている．また表層拡大型胆管癌においては術前術中の胆道鏡所見を重視する必要が有ることはいうまでもない．

適格な進展度診断より想定できるその症例にとっての理想的術式は黄疸などの障害肝における肝予備力判定からの安全切除限界とのすりあわせを考慮する必要がある．教室ではそのための方法として，MEGXテストと針生検肝での蛋白合成率測定により肝予備力把握を行ってきた．これはMEGXテストでえられる値は肝の機能容量をあらわし，黄疸などの障害肝では減少すること．また針生検肝の蛋白合成能（HPS）は障害肝では上昇することから肝組織の機能亢進の程度をあらわし単位当たりの肝組織の機能予備力の低下をあらわしていると考えている．実際この2変数をもとに線型判別法を用いると術後の肝不全を予測できる可能性が示唆されており，安全肝切除量限界の決定に役立てている．

また，現在データを集積中であるメチオニン-PETは肝の部位別のアミノ酸利用を表現していると考えられ，黄疸の程度や腫瘍の存在部位などにより異なっている肝の部位別機能を表現できる新しい指標と考えられ，切除限界決定に部位別機能の情報を与えてくれる有望な方法であると考えられた．

文　献

1) 岩崎洋治，岡村隆夫，浅野武秀ほか：肝門部胆管癌の切除例について（硬化性胆管炎疑診の1例を含む）．日消外会誌　8：28—36，1975
2) 山本　宏，篠原靖史，長島　通ほか：2方向胆管ステレオ撮影法による肝内胆管の合流形態の検討．胆と膵　15：23—29，1994
3) 牧野治文，天野穂高，長島　通ほか：シネ胆管造影による回転画像の胆管癌浸潤範囲診断への応用．日消外会誌　27：2225—2228，1994
4) 貝沼　修，浅野武秀，榎本和夫ほか：塩酸リドカイン代謝産物monoethylglycinexylidide測定による肝機能評価．日消外会誌　24：2354—2357，1991
5) 中郡聡夫，浅野武秀，後藤剛貞ほか：針生検による肝蛋白合成率（HPS）測定と肝機能評価への応用．日消病会誌　88：1566—1570，1991
6) 榎本和夫，松井芳文，浅野武秀ほか：11C-メチオニンを用いたポジトロンCTによる肝機能評価の試み．核医　31：271—275，1994

Mode of Recurrence of Hilar Bile duct Carcinoma, and Importance of Occupational Diagnosis and Liver Functional Reserve Assessment

Takehide Asano, Kazuo Enomoto, Hiroshi Yamamoto, Susumu Kobayashi, Tohru Nagashima, Takeshi Uematsu, Hodaka Amano, Toshio Nakagouri, Hirotoshi Kinoshita, Shinichi Okazumi, Yoshiharu Tokoro, Harufumi Makino, Yoshifumi Matsui and Kaichi Isono
Department of Surgery (II), Chiba University

Sixty three resections of hilar bile duct carcinoma were performed in our department from 1973 to 1994. Study of the mode of recurrences of these curatively resected cases showed that recurrences at the hepatic side edge occurred in 57% of cases. This type of recurrence, however, was minimal in cases of which the distance of tumor edge from the hepatic side edge of the resected bile duct was more than 5 mm, called hw 0 cases. In order to proceed extended operation for obtaining hw 0 safely, both the accurate diagnosis of cancer occupation and assessment of liver functional reserve were important. For the accurate diagnosis of hepatic side cancer invasion, we recommend cine-cholangiography because it provides fine 3 dimensional rotating cholangiograms. We could, therefore, observe each bifurcation of hepatic duct without overalapping. To assess liver functional reserve, we recommend the MEGX test and measurement of the hepatic protein synthesis rate of needle biopsied liver. From their data, post hepatectomy liver failure might be avoided using the linear discernment method. Further, ongoing studies of 11C-methionine positron emission tomography of the liver could provide images of functional localization. Therefore, it may become a good tool for liver functional reserve analysis in the near future.

Reprint requests: Takehide Asano　Department of Surgery (II), Chiba University
1-8-1 Inohama, Chuoh-ku, Chiba, 260 JAPAN