日消外会誌　27（10）：2341～2346，1994年

特集17

膵頭部領域癌に対する手術術式の選択と補助療法

名古屋大学医学部第２外科
中尾　昭公　　原田　明生　　野浪　敏明
金子　哲也　　井上総一郎　　武内　有城
細野　二郎　　野本　周嗣　　高木　　弘

膵頭部領域癌切除例について浸潤形式と再発様式を検討した．リンパ節転移は膵頭部癌（101例）で70.3%，下部胆管癌（23例）で39%，乳頭部癌（28例）で42.9%に認め，胃周囲リンパ節転移は膵頭部癌では６番に11.8%認めたが，下部胆管癌では認めず，乳頭部癌では４番に3.6%認めた．16番転移は膵頭部癌で24.8%，下部胆管癌で8.7%，乳頭部癌では認めなかった．膵頭部癌では肉眼的門脈浸潤度と予後は相関した．乳頭部癌では膵浸潤陽性例の予後が不良であった．神経浸潤は膵頭部癌88.1%，下部胆管癌82.6%，乳頭部癌14.3%に認め，膵頭部癌で膵外神経叢浸潤陽性はew(＋)の主要因となり予後不良であった．膵頭部癌に対する術中照射はstage IIIでは有効性が認められたがstage IVでは術後早期に肝転移死亡するものが多く，その有効性は認めなかった．下部胆管癌と乳頭部癌はPPPDの適応と考えられた．膵頭部癌の治療成績向上のためには術後早期の肝転移予防策と治療法の開発が重要である．

Key words: cancer of the pancreatic head region, pancreatoduodenectomy, intraoperative radiotherapy

はじめに

膵頭部領域癌に対して治療成績の向上を目的とし，積極的に拡大手術を施行してきた．切除例について摘出標本を病理組織学的に検索し，癌の浸潤様式を検討するとともに予後との関連も検討した．また再発死亡例については剖検あるいは各種画像診断にて再発形式も検討した．また膵癌に対しては術中照射も施行しているのでその成績も検討し，膵頭部領域癌に対する手術術式の選択と補助療法の適応について考察した．

対象と方法

1981年より1993年３月までに当科で切除した膵頭部膵管癌（以下，膵頭部癌と略記）101例，下部胆管癌23例，乳頭部癌28例の摘除標本を病理組織学的に検討した[1)2)]（**Table 1**）．さらに再発死亡例に対しては剖検あるいは各種画像診断で再発形式を検討した．また累積生存率はKaplan-Meier法で，統計学的処理は一般化ウィルコクソン検定とＺ検定を用いて検討した．

＊第43回日消外会総会シンポ１(2)・再発，浸潤形式からみた消化器癌に対する治療の工夫―肝胆膵
＜1994年７月６日受理＞別刷請求先：中尾　昭公
〒466　名古屋市昭和区鶴舞町65　名古屋大学医学部第２外科

成　　績

膵頭部癌切除101例中，膵全摘術（以下，TPと略記）47例，膵頭十二指腸切除術（以下，PDと略記）53例，全胃幽門輪温存膵頭十二指腸切除術（以下，PPPDと略記）１例，下部胆管癌切除23例中TP １例，PD 21例，PPPD １例，乳頭部癌切除28例中TP １例，PD 26例，PPPD １例であった．門脈合併切除は膵頭部癌では101例中89例，下部胆管癌では23例中４例，乳頭部癌では28例中３例に施行し（**Table 1**）．すべて門脈カテーテルバイパス法施行下[3)4)]に切除再建した．術死は膵頭部癌では８例（８%）に認めたが，下部胆管癌と乳頭部癌では認めなかった．術死，入院死を含めた累積生存率は乳頭部癌では５生率53%と比較的良好であったが，下部胆管癌で31%，膵頭部癌では4.3%と不良であった（**Fig. 1**）．

リンパ節転移の検討は膵頭部癌では１例平均郭清リンパ節数48個，下部胆管癌では27個乳頭部癌では30個を検索した．膵頭部癌では71.3%，下部胆管癌では39.1%，乳頭部癌では42.9%に転移を認めた．PPPDの適応上，問題となる胃周囲リンパ節転移については膵頭部癌で６番に11.8%認め，下部胆管癌では認めず，乳頭部癌では１例にのみ認めた．膵頭部癌では広範か

Table 1　Resectability rate and operative procedures for cancer of the pancreatic head region

	Patients	Operation	Resection	Operative Death	TP	PD	PPPD
Pancreatic head carcinoma	158	153	101(66%)	8(8%)	47(47)	53(42)	1
Distal bile duct carcinoma	24	23	23(100%)	0(0%)	1(1)	21(3)	1
Papilla vater carcinoma	31	31	28(90%)	0(0%)	1(1)	26(2)	1

TP, total pancreatectomy; PD, pancreatoduodenectomy; PPPD, pylorus preserving pancreatoduodenectomy; Numbers in parentheses indicate portal vein resection.

Fig. 1　Cumulative survival rates of the resectable pancreatic head carcinoma, distal bile duct carcinoma and papilla of Vater carcinoma.

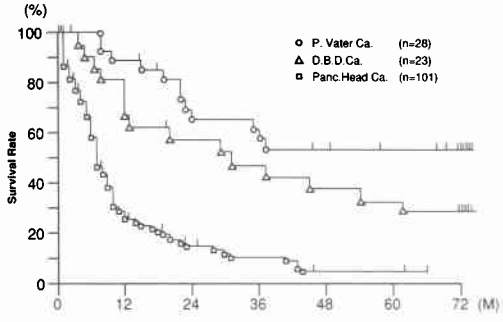

つ高率にリンパ節転移を認め，問題となる16番への転移は24.8%に認めた．下部胆管癌では16番転移を8.7%に認めたが，乳頭部癌では認めなかった（**Table 2**）．また16番転移陽性例は13番，14番への転移が高率であった．リンパ節転移の有無で累積生存率を比較検討したが3疾患とも有意差は認めなかったが，転移陽性例は陰性例に比較して不良な傾向にあった．

神経浸潤は膵頭部癌では88.1%，下部胆管癌では82.6%と高率に認めたが，乳頭部癌は低率で14.3%に認めた．膵頭部癌ではその約70%に膵外神経叢浸潤

Table 2　Lymph node involvement in the patients in this study

No.	Panc. Head Ca. (n=101) (%)	D.B.D. Ca. (n=23) (%)	P. Vater Ca. (n=28) (%)
1	0	0	0
2	0	0	0
3	0	0	0
4	0	0	1(3.6)
5	0	0	0
6	12(11.8)	0	0
7	0	0	0
8	11(10.9)	0	0
9	2(2.0)	0	0
10	1(1.0)	0	0
11	16(15.8)	0	0
12	18(17.8)	5(21.7)	1(3.6)
13	47(46.5)	3(13.0)	11(39.3)
14	23(22.8)	2(8.7)	0
15	0	0	0
16	25(24.8)	2(8.7)	0
17	37(36.6)	1(4.3)	6(21.4)
18	4(4.0)	1(4.3)	0

No., nomenclature of lymph node; Panc. Head Ca., pancreatic head carcinoma; D.B.D.Ca., distal bile duct carcinoma; P. Vater Ca., papilla of Vater carcinoma.

Table 3　Neural and perineural invasion of cancer of the pancreatic head region

Panc. Head ca.(N=101)			D.B.D. Ca(N=23)				P. Vater Ca.(n=28)			
ne		plx(+)	pn		α	β	pm		α	β
0	12(11.9%)	0(0%)	0	4(17.4%)	0	0	0	24(85.7%)	0	0
1	25(24.8%)	15(60.0%)	1	9(39.7%)	0	9	1	3(10.7%)	0	3
2	45(44.6%)	31(67.4%)	2	5(21.7%)	0	5	2	1(3.6%)	0	1
3	19(18.8%)	15(78.9%)	3	5(21.7%)	0	5	3	0(0%)	0	0

Panc. Head Ca., pancreatic head carcinoma; D.B.D. Ca., distal bile duct carcinoma; P. Vater Ca., papilla of Vater carcinoma.

(plx) を認め，剝離面癌遺残 (ew) の主要因となっていた．下部胆管癌でも胆管壁外神経浸潤を高率に認め (**Table 3**)，これが ew(+)の主要因となっていた．乳頭部癌では28例中 4 例にのみ認めたがすべて Oddi 筋外に認めた．膵頭部癌においては膵外神経叢浸潤を認めた症例の予後は極めて不良であった (**Fig. 2**)．

下部胆管癌において膵浸潤の有無で生存率を比較すると有意差はないものの非浸潤例の予後がやや良好であった．乳頭部癌では膵浸潤陽性例の予後は明らかに不良であり，浸潤陰性例の 5 生率は70%以上と良好であった (**Fig. 3**)．乳頭部癌で神経浸潤を認めた症例はすべて膵浸潤陽性であった．

膵頭部癌において門脈合併切除は89%の症例に施行し，48.5%に癌の組織学的門脈壁浸潤を認めた．また肉眼的門脈浸潤度と組織学的門脈壁浸潤は相関を認めた．肉眼的門脈浸潤度と生存率の間には有意な相関が認められた (**Fig. 4**)．

膵癌症例に対しては1989年より局所再発予防を目的とし，切除後，腹腔動脈，上腸間膜動脈根部を中心とした直径 8 ～10cm の後腹膜にライナックを用いて30 Gy の術中照射を施行してきており，stage 別に照射例と非照射例の生存率を検討すると stage III では照射例の予後が非照射例に比較して良好であったが (**Fig. 5**)，stage IV ではその効果は認められず (**Fig. 6**)，その原因としては多くの症例が術後早期の肝再発で死亡したことが考慮された．

Fig. 2 Carcinoma invasion to the extra-pancreatic nerve plexus and prognosis in pancreatic head carcinoma. (plx (−), no carcinoma invasion to the extra-pancreatic nerve plexus; plx (+), carcinoma invasion to the extra-pancreatic nerve plexus).

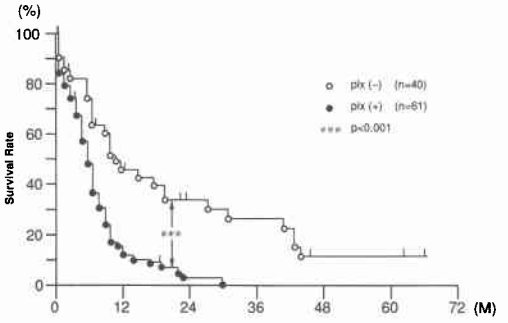

Fig. 3 Histological degree of pancreatic invasion and prognosis in the papilla of Vater carcinoma. (panc (−), no carcinoma invasion to the pancreatic parenchyma; panc (+), carcinoma invasion to the pancreatic parenchyma).

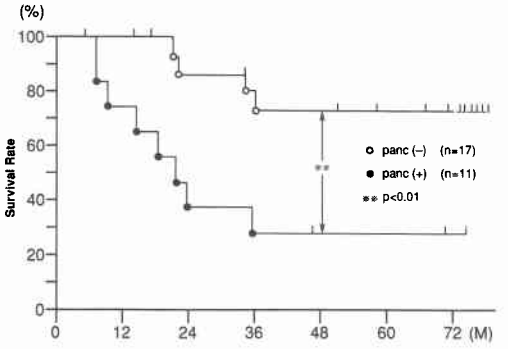

Fig. 4 Cumulative survival rates according to macroscopic degree of carcinoma invasion into the portal vein in pancreatic head carcinoma. (PV_0, no carcinoma invasion into the portal vein; PV_1, suspicious carcinoma invasion into the portal vein; PV_2, obvious carcinoma invasion into the portal vein; PV_3 obvious carcinoma invasion into the portal vein with stenosis or obstruction).

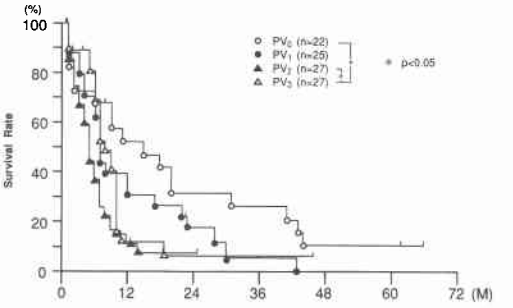

Fig. 5 Cumulative survival rates of IORT and non-IORT groups in resectable stage III patients in pancreatic head carcinoma. (IORT, intraoperative radiotherapy)

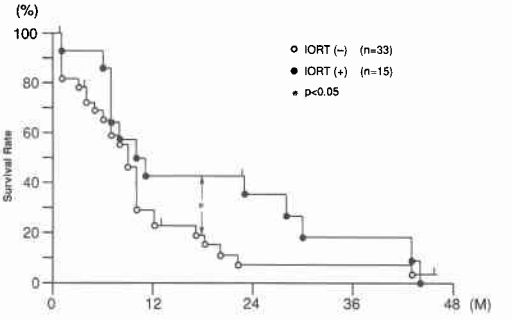

Table 4　Postoperative recurrence

	Liver	Local	Peritoneal	Bone	Lung	Others
Panc. Head Ca.	57.9% (33/57)	43.9% (25/57)	36.8% (21/57)	7% (4/57)	1.8% (1/57)	1.8% (1/57)
D.B.D. Ca.	55.6% (5/9)	55.6% (5/9)	11.1% (1/9)	0% (0/9)	0% (0/9)	0% (0/9)
P. Vater Ca.	71.4% (5/7)	14.3% (1/7)	0% (0/7)	28.6% (2/7)	0% (0/7)	14.3% (1/7)

Panc. Head Ca., pancreatic head carcinoma ; D.B.D. Ca., distal bile duct carcinoma ; P. Vater Ca., papilla of Vater carcinoma.

Fig. 6　Cumulative survival rates of IORT and non-IORT groups in resectable stage IV patients. (IORT, intraoperative radiotherapy).

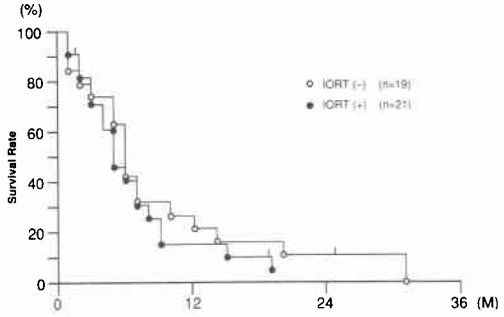

術後再発死亡例については剖検や画像診断で明らかなものについてのみ検討したが，膵頭部癌では肝再発と局所再発，次いで腹膜播種であった．下部胆管癌でも肝再発と局所再発が高率であり，乳頭部癌でも肝再発が高率であった（**Table 4**）．

考　察

膵頭部領域癌のなかでも膵頭部癌は手術切除率も低く，予後も極めて不良である．下部胆管癌や乳頭部癌と比較すると高率かつ広範なリンパ節転移を有する．膵頭部領域癌に対する根治術式としては胃切除を伴うPDが基本術式とされてきたが，TraversoとLongmireのPPPDの報告[5]以来，多くの施設でPPPDが施行されるに至っている．全胃幽門輪を温存可能な条件は胃周囲リンパ節転移を認めないことであるが，下部胆管癌や乳頭部癌では胃周囲リンパ節への転移は極めてまれであることより，ほとんどの症例でリンパ節郭清の意味からは胃切除の必要はなく，全胃幽門輪温存は可能と考えられた．膵頭部癌では胃周囲リンパ節転移は11.8%に認められ，一般には胃切除を伴うPDが基本術式と考えられるが，すべて6番に認められたことより，6番郭清を伴うPPPDも可能と考えられた．膵頭部癌における16番リンパ節転移についての詳細な報告は少なく，Kayaharaら[6]は16%と報告しているが，我々の検討では24.8%と高率に認め，腹腔動脈起始部より下腸間膜動脈根部までの範囲の郭清を基本としている．また16番転移は13番，14番転移と関連が認められ，このリンパ経路を一塊として郭清している．下部胆管癌では14番領域に転移を認めた2例は16番へも転移を認めたことより，14番転移例は16番郭清が必須と考えられた．

膵癌，胆管癌においては神経浸潤を高率に認めることが特徴であり[7)8)]，とくに膵外神経叢浸潤や胆管壁外神経浸潤は剝離面における組織学的癌浸潤の主要因となることが多く，膵頭神経叢全切除や上腸間膜動脈周囲神経叢の完全郭清などが必要とされるのはこの理由による．膵頭部癌では膵外神経叢に浸潤を認める症例の予後は非浸潤例に比較して明らかに不良であり[8)]，乳頭部癌でも膵浸潤例にのみ神経浸潤を認め，予後も不良であることは膵頭部癌と類似の特徴を有し興味深い．我々は膵癌に対し，各種消化器癌関連腫瘍マーカーに対する抗体を用いて免疫組織化学染色を施行し，染色様式と細胞の悪性度が一致し，膵癌ではほとんどの症例で癌腺管ならびに周囲の間質へも漏出して染色されるstromal typeが認められ，このstromal typeは癌に特異的であり[9)]，癌の膵内進展をより正確に診断できることを報告した[10)]．乳頭部癌でも膵浸潤陽性例はこのような染色様式を認め，膵癌と同様に予後も不良であることを報告している[11)]．

門脈への癌浸潤はStage決定因子の1つとなっているが，我々は門脈カテーテルバイパス法の開発以来[3)4)]，膵頭部癌に対しては本法を用いたnon-touch isolation下の門脈合併膵切除[12)]を基本術式としてきた．またPDかTPかの適応は膵切離端に対する従来の凍結切片を用いた術中迅速病理診断に加えて迅速免疫染色[13)]も併施し，癌進展の有無をより正確に診断し

決定している[10]．門脈浸潤度と予後には有意な相関が認められた[14]．

膵癌に対し1981年より拡大TP[3]を積極的に施行したが，高率に局所再発，肝転移を認めたことより[15]，1986年より局所再発予防を目的とし術中照射を併施してきた．術中照射の効果についても有効とするもの[16][17]，無効とするもの[18]など結論はまだ得られていないが，我々の検討ではstage IIIには有効で，さらに進行したstage IVでは効果が認められなかった．術後再発死亡の主要因は3疾患とも肝転移であり[15][19]，術中の肝転移予防策[12]や周術期の化学療法の効果[16][20]も報告されているが，より有効な治療法の開発が望まれる．

膵頭部領域癌に対する根治術式は膵頭十二指腸切除術として確立され，また拡大手術も比較的安全に施行可能となってきた現在，血管合併切除，神経叢切除，広範リンパ節郭清，全胃温存等の適応を症例に応じて正確に決定する必要がある．進行例では術後局所再発予防のための術中照射や術後再発死亡原因の主要因である肝転移に対する有効な予防策と治療法の確立が，今後この領域癌の外科治療成績向上のために急務である．

文　献

1) 日本膵臓学会編：膵癌取扱い規約．第3版．金原出版，東京，1986
2) 日本胆道外科研究会編：外科・病理．胆道癌取扱い規約．第3版．金原出版，東京，1993
3) 中尾昭公，堀澤増雅，近藤達平ほか：腸間膜静脈大腿静脈カテーテルバイパス法による門脈合併膵全摘術．手術　37：1—6，1983
4) Nakao A, Nonami T, Harada A et al: Portal vein resection with a new antithrombogenic catheter. Surgery 108：913—918，1990
5) Traverso LW, Longmire WP: Preservation of the pylorus in pancreatoduodenectomy. Surg Gynecol Obstet 146：959—962，1978
6) Kayahara M, Nagakawa T, Kobayashi H et al: Lymphatic flow in carcinoma of the head of the pancres. Cancer 70：2061—2066，1992
7) Bhuiya MR, Nimura Y, Kamiya J et al: Clinicopathologic studies on perineural invasion of bile duct carcinoma. Ann Surg 215：344—349，1992
8) Nagakawa T, Mori K, Nakano T et al: Perineural invasion of carcinoma of the pancreas and biliary tract. Br J Surg 80：619—621，1993
9) Ichihara T, Nagura H, Nakao A et al: Immunohistochemical localization of CA19-9 and CEA in pancreatic carcinoma and associated diseases. Cancer 61：324—333，1988
10) Nakao A, Ichihara T, Nonami T et al: Clinicohistopathologic and immunohistochemical studies of intrapancreatic development of carcinoma of the head of the pancreas. Ann Surg 209：181—187，1989
11) Nakao A, Harada H, Nonami T et al: Prognosis of cancer of the duodenal papilla of Vater in relation to clinicopathological tumor extension. Hepatogastroenterology 41：73—78，1994
12) Nakao A, Takagi H: Isolated pancreatectomy for pancreatic head carcinoma using catheter bypass of the portal vein. Hepatogastroenterology 40：426—429，1993
13) Ichihara T, Nakao A, Suzuki Y et al: Improvement of the rapid immunoperoxidase staining method for intraoperative pathological diagnosis of pancreatic cancer using microwave irradiation. J Surg Oncol 42：209—214，1989
14) Ishikawa O, Ohhigashi H, Imaoka S et al: Preoperative indications for extended pancreatectomy for locally advanced pancreas cancer involving the portal vein. Ann Surg 215：231—236，1992
15) 中尾昭公，高木　弘：拡大膵全摘術例の検討による膵癌外科治療の問題点．肝・胆・膵　12：65—73，1986
16) Ozaki H, Kinoshita T, Kosuge T et al: Effectiveness of multimodality treatment for resectable pancreatic cance. Int J Pancreatol 7：195—200，1990
17) Hiraoka T, Uchino R, Kanemitsu M et al: Combination of intraoperative radiation with resection of cancer of the pancreas. Int J Pancreatol 7：201—207，1990
18) 中迫利明，羽生富士夫，今泉俊秀ほか：膵頭部癌切除例に対する術中照射療法の検討．日臨外医会誌　53：549—556，1992
19) 金子哲也，中尾昭公，原田明生ほか：膵癌拡大手術後の再発形式の検討，術中照射による影響も含めて．日消外会誌　26：2423—2428，1993
20) 石川　治，大東弘明，桝谷誠三ほか：膵癌切除後の肝転移防止を目的とした2チャンネル化学療法の開発．癌と化療　17：1687—1691，1990

Radical Surgery and Adjuvant Therapy for Carcinoma of the Pancreatic Head Region

Akimasa Nakao, Akio Harada, Toshiaki Nonami, Tetsuya Kaneko, Soichiro Inoue,
Yuuki Takeuchi, Jiro Hosono, Syuji Nomoto and Hiroshi Takagi
Department of Surgery II, Nagoya University School of Medicine

The resected specimens of carcinoma of the pancreatic head region were histopathologically studied, and postoperative recurrence was investigated. Lymph node metastasis was observed in 70.3% of duct cell carcinomas of the pancreatic head (n=101), 39% of distal bile duct carcinomas (n=23) and 42.9% of papilla Vater carcinomas (n=28). Perigastric lymph node metastasis was observed in 11.8% of duct cell carcinomas of the pancreatic head, in no distal bile duct carcinomas and in 3.6% of papilla Vater carcinomas. Neural or perineural carcinoma invasion was observed in 88.1% of duct cell carcinomas of the pancreatic head, 82.6% of distal bile duct carcinomas and 14.3% of papilla Vater carcinomas. The prognosis of patients with invasion into the extrapancreatic nerve plexus or portal vein was poor in duct cell carcinoma of the pancreatic head. Intraoperative radiotherapy using Lineac combined with radical surgery was efficacious in stage III duct cell carcinoma of the pancreatic head, but not in stage IV. The main cause of postoperative death in recurrence was liver metastasis in these three diseases. On the basis of these results, pylorus preserving pancreatoduodenectomy is indicated in most cases of distal bile duct carcinoma or papilla Vater carcinomas. Prevention and treatment of liver metastasis is most important in combination with radical surgery in advanced cases.

Reprint requests: Akimasa Nakao Department of Surgery II, Nagoya University School of Medicine
65 Tsurumai-cho, Showa-ku, Nagoya, 466 JAPAN