日消外会誌　27（10）：2352～2357，1994年

特集19

膵頭部癌の浸潤形式からみた上腸間膜動脈周囲郭清の工夫

山口大学医学部第２外科
川　端　章　弘　　鈴　木　　敞

膵頭部領域癌根治手術にあたり上腸間膜動脈神経叢を温存した腸間膜根部リンパ節郭清が可能か否かに関する検討を行った．上腸間膜動脈からリンパ節までの距離は5.5±2.1mm で，外膜より3mm 以内の同心円内に存在するリンパ節は142s（slice）中9s（6.3％）にすぎなかった．一方，上腸間膜動脈根部背側で大動脈との間に挟まれた部位や，上腸間膜動脈から動脈が分岐する部位では，神経叢内にもリンパ節は存在していた．以上のようにリンパ節の大部分は外側に分布しているので，神経叢温存下リンパ節郭清は概ね可能であると考えられた．また膵頭部膵管癌切除25例の検討では5mm 以下の小リンパ節に転移を多数認めた．さらにリンパ節転移優位な腫瘍と神経叢浸潤優位な腫瘍が存在し，神経浸潤とリンパ管浸潤とは異なった進展様式をとることが示唆された．浸潤性膵管癌では膵頭後領域浸潤例の72.2％の神経叢浸潤を認めたが，粘液産生膵癌や嚢胞腺癌には認めなかった．

Key words：　pancreatic cancer, lymph node involvement, superior mesenteric nerve plexus

はじめに

膵頭部癌の根治手術においては，上腸間膜動脈神経叢（以下，神経叢と略記）および腸間膜根部リンパ節（以下，14番リンパ節と略記）への外科的対応が根治性とQOL とのバランス面において重要である．特に膵頭部癌では膵外神経叢および14番リンパ節転移が高頻度であるため，神経叢を含む上腸間膜動脈（以下，SMA と略記）周囲組織の全郭清が望まれるのであるが[1]，それに伴う難治性下痢と低栄養などの後遺症の発現は重大な問題である．

1989年の船曳ら[2]の本邦57施設アンケート調査によれば，38施設（67％）で少なくとも神経叢に関しては左半周を温存したリンパ節郭清手技を採用しており，我々も神経叢左側温存術式を採用し，術中または術後放射線照射を加えている[3]．しかしかかる神経叢温存下で温存側リンパ節郭清が完全に可能か否か，すなわち神経叢内にリンパ節が存在するか否かはいままで明らかではなく，その術式の妥当性についてはなお不明確であった．そこで我々は同部の解剖学的構造を解析することにより，神経叢を温存しつつ14番リンパ節の郭清はどの程度まで可能か検討した．さらに膵頭部膵管癌切除例25例のリンパ節転移，神経叢浸潤を主とした膵癌の浸潤形式の特異性を明らかにし，これらを基盤に SMA の周囲郭清のあり方を検討した．

対象と方法

1．上腸間膜動脈周囲の構造

当病院で病理解剖された全身的なリンパ節腫大を伴わない非消化器疾患成人剖検10例を対象に，その膵およびその周囲の腹部大動脈，下大静脈，上腸間膜動静脈，門脈を含む臓器を一塊として摘出した．この摘出標本を生体内におけると同様の位置関係を保って，10％ホルマリンで約１週間固定した．その後大動脈長軸に垂直な面で SMA を中心にその根部から末梢にかけ膵下縁付近まで，5.5cm にわたり5mm 間隔で横切し，各切片を HE 染色した．

10例から得られた切片は合計257枚であった．これら切片の光顕像をもとに，SMA 外膜から同心円状に10mm 以内の範囲にあるリンパ節につき，数，大きさ，SMA 外膜から各リンパ節までの距離およびこれら14番リンパ節と神経叢との相互位置関係について検討した．リンパ節数は絶対値ではなく割面数であるのでｓ（slice）で表現した．

なお上腸間膜動脈神経叢は本法による横切片上では，SMA 外膜を直接取り囲みつつ，ほぼ同心円状の膠原線維に支えられた脂肪組織内に存在していた．この同心円状の膠原線維に囲まれた神経束の比較的密な部

＊第43回日消外会総会シンポ１(2)・再発，浸潤形式からみた消化器癌に対する治療の工夫―肝胆膵

＜1994年７月６日受理＞別刷請求先：川端　章弘
〒755　宇部市小串1144　山口大学医学部第２外科

分を神経叢と判断した．

すべての数値はmean±SDで表した．検定にはχ^2, student-t検定を用い，p≦0.05を有意水準とした．

2．膵頭部癌切除例の臨床病理学的検討

1987年11月より現在に至るまでの自験膵頭部膵管癌切除例のうち，D_2の郭清がなされた25例につき検討した．まず切除した新鮮標本よりリンパ節を可及的に摘出し，標本は生体内におけると同じ立体的位置関係に伸展固定した後10%ホルマリン固定した．その後前項と同様の横切面で5mm間隔の全割切片を作成してHE染色し，摘出し得なかった残存する小14番リンパ節は以下のごとく顕微鏡下に拾い上げた．

リンパ節は各切片上の大きさにしたがって，最大長径5mm未満のリンパ節群(S群)，5mm以上のリンパ節群(L群)とに分類し，それぞれにつき個数および転移状況などを検索した．

さらに膵癌取扱い規約により，組織型，膵内神経浸潤，リンパ管侵襲，リンパ節転移，膵外神経叢浸潤を検討した．なお膵外神経叢浸潤は4段階に分類した．また腫瘍の局在からみた神経叢浸潤，14番リンパ節転移の解析を行った．

検定にはSpearmen rank correlation, Fisher直接確率法を用い，p≦0.05を有意水準とした．

結　果

1．非消化器疾患剖検例における上腸間膜動脈周囲の構造

1）数からみたリンパ節の分布

10例全例で確認されたリンパ節割面総数は142sで，1症例あたり14.2±7.5(mean±SD)sを認めた．SMAを左右半周領域に二分して比較すると，右側が63s，左側が79sで，1症例あたりでは右側平均6.3±4.6s，左側平均7.9±3.8sであった．これら左右のリンパ節数には有意差はなかった（χ^2=0.904，NS）（**Fig. 1**）．

2）SMA外膜よりの距離からみたリンパ節の分布

全リンパ節142sの分布をSMA外膜からの距離別に検討したところ，外膜から1mm以内にはなく，2mm以内2s(1.4%)，3mm以内9s(6.3%)で，その他のリンパ節133s（93.7%）はそれよりも更に外側に存在した．なお全リンパ節についての外膜よりの距離は5.5±2.0mmであった．これを左右半周領域に二分して比較したところ，右側は5.8±2.1mm，左側は5.3±1.9mmで左右差は認められなかった（t=1.635，NS）．

また上記リンパ節分布はSMA中枢側と末梢側との間で有意差は認められなかった（**Fig. 1**）．

3）大きさからみたリンパ節の分布

リンパ節の大きさからみた分布を左右別に比較すると，右半周の平均最大径は3.3±2.2mmであり，左半周のそれは平均3.2±2.4mmで有意差を認めなかった(t=−1.585，NS)．

4）リンパ節と神経叢との相互位置関係

検索リンパ節142sのうち神経叢外に存在するリンパ節は134s(94.4%)であるのに対し，神経叢内に存在

Fig. 1 Distribution of lymmph nodes from viewpoint of the distance from the adventitia of SMA. R : right side of SMA L : left side of SMA r : distance from the adventitia of SMA to lymph node (mean±SD) n : total slices of lymph nodes

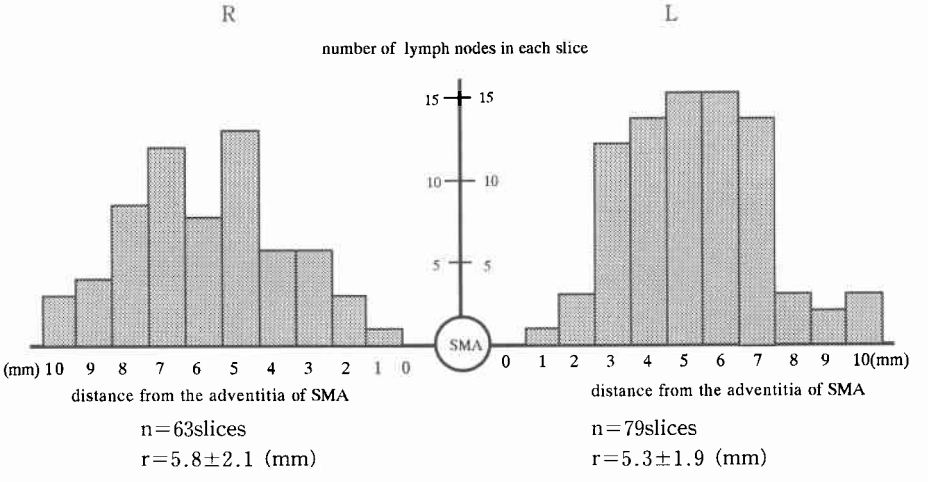

Fig. 2 Lymph node (LN) within the nerve plexus (PL) between the root of the SMA and aorta (Ao). The distance from LN to the SMA is 1mm. (0.5cm distal part from the root of the SMA). LRA : left renal artery.

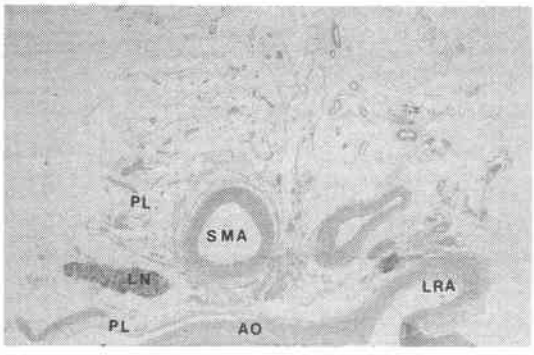

するリンパ節は8s (5.6%) と有意に少なく ($p<0.01$). しかも SMA 外膜に直接接して存在するものは全く見当たらなかった. またこれら神経叢内リンパ節8s 中6s は SMA 根部背側で大動脈に挟まれた. 神経叢の疎な部分に存在していた. この6s のうち同一リンパ節を複数スライスしたものを考慮すると, リンパ節は 3 個のみであった. そのうちの 1 例を **Fig. 2** に示したが, この神経叢内リンパ節は SMA 外膜からわずか1mm 外側に接近して存在していた.

さらに SMA 本幹とそれから分岐する中結腸動脈と

Fig. 3 Lymph node (LN) within the nerve plexus (PL) between the SMA and the middle colic artery (MCA). JA : jejunal artery PV : portal vein, PANC BODY : body of the pancreas, UNCUS : uncus of the pancreas. (5cm distal part from the root of the SMA)

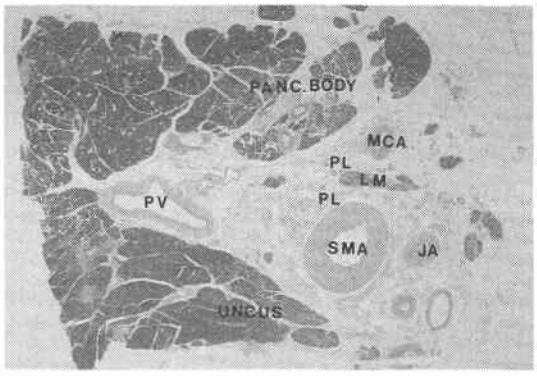

の間にもリンパ節が2s 存在していた. 同一リンパ節の複数スライスを考慮すれば, 1 個のみであった. このように SMA 末梢での血管分岐がある部では, その動脈枝間に存在するリンパ節は神経叢内に存在した. **Fig. 3** はこの SMA 外膜から1mm の位置に近接して神経叢内に存在していたリンパ節を示す.

2. 膵頭部癌切除例の病理組織学的検討

1) 最大径からみたリンパ節転移状況

Fig. 4 Correlation between invasion to the extra pancreatic nerve plexus and invasion to the intra pancreatic nerve (A), lymphatic vessel invasion and lymph node involvement (B).
●: invasive ductal adenocarcinoma ($>t_2$), ○: invasive ductal adenocarcinoma (t_1), □: mucin producing pancreatic cancer, △: mucinous cyst adenocarcinoma, ne: invasion to the intra pancreatic nerve, pl: invasion to the extra pancreatic nerve plexus, n: lymph node involvement, ly: lymphatic vessel invasion. (n=25)

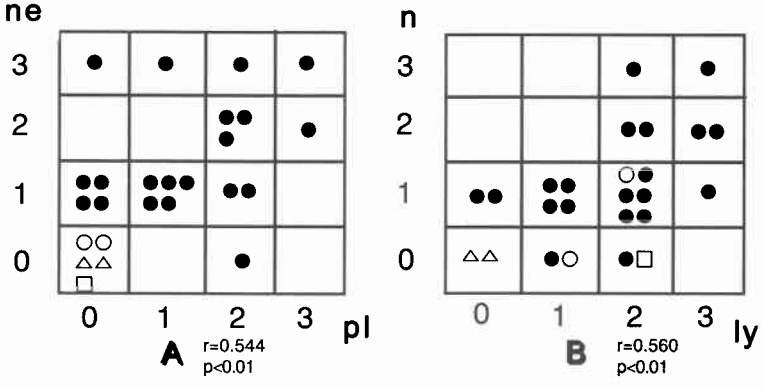

Fig. 5 Correlation between invasion to the extra pancreatic nerve plexus and lymphatic vessel invasion (A), invasion to the extra pancreatic nerve plexus and lymph node involvement (B). (Spearman rank correlation)
●: invasive ductal adenocarcinoma ($>t_2$), ○: invasive ductal adenocarcinoma (t_1), □: mucin producing pancreatic cancer, △: mucinous cyst adenocarcinoma, pl: invasion to the extra pancreatic nerve plexus, ly: lymphatic vessel invasion, n: lymph node involvement.

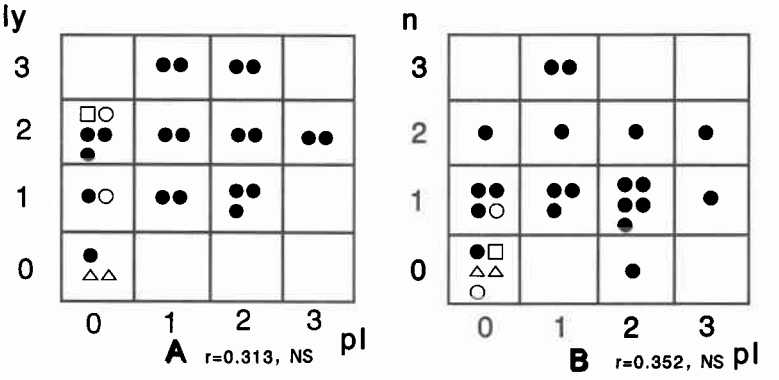

詳細なリンパ節の検索の可能であった23例における14番リンパ節の総数は194個で，S群150個，L群44個であった．転移度（転移陽性リンパ節数/検索リンパ節(%)）はS群26/150（17.3%），B群16/44（36.4%）であったこのうち転移陽性リンパ節はS群26個，L群16個と，絶対数ではS群の小リンパ節に転移を多数認めた．

2）膵内神経浸潤（ne），膵外神経叢浸潤（pl），リンパ管侵襲（ly），リンパ節転移（n）の相関

25例についてplとneの間，およびlyとnのSpearman rank correlationはそれぞれ$r=0.544$および0.560で，ともに有意な正の相関（$p<0.01$）があった（**Fig. 4**）．一方plとlyとの間のSpearman rank correlationは$r=0.313$であり，plとnとの間のそれは0.352であって，ともに相関関係はなく，したがって症例によりすなわち腫瘍の性質によりリンパ節転移と神経叢浸潤の進展範囲の程度に解離があることが示された（**Fig. 5**）．なお組織型別にみると粘液産生膵癌1例と嚢胞腺癌2例はいずれもne0, pl0であった．また膵後領域に限局する2例のt_1浸潤癌はly2, n1とly1, n0とよりなっていたが，いずれもne0, pl0であった．

3）腫瘍の局在からみた膵外神経叢浸潤(pl)，14番リンパ節転移（n14）の解析

膵頭後領域に腫瘍の浸潤のある21例，同部に浸潤のない4例の2群に分類し，両者においてplの有無を検索した．後領域浸潤陽性例の中の浸潤癌18例でのpl陽性率は13例72.2%と高かった．後領域浸潤陰性症例のうちのpl陰性例はt_1の2例（50%）のみであった．

またn14とplとの相関をみると，Fisher直接確率法では相関を認めず，解剖学的にほぼ同じSMA周囲にもかかわらず異なった転移浸潤傾向を示した．t_2以上の進行癌に限れば両者ともに高率であった．

考　察

これまで膵周囲リンパ節の局在についての報告は古くから見られたが[4)5)]．上腸間膜動脈周囲のリンパ節と神経叢の相互位置関係について系統的に検索し言及した報告はほとんどみられなかった．永井ら[6)]は剖検標本の検討から，神経叢内にリンパ節は原則として存在しないが，腹腔腸間膜神経叢の最背側（大動脈に近い部）から腹腔神経節内側にかけては，神経束間の結合が緩み，神経叢内に埋没する小リンパ節を時に認めると述べている．森[7)]はリンパ節は上腸間膜動脈の根部から全長にわたり全周性に分布していたが，上腸間膜動脈神経叢内には存在しなかったと述べている．著者らはさらに5mm間隔での規則的な横断切離法による検索での，14番リンパ部の分布状況や大きさを上腸間膜動脈神経叢との関連において具体的数値で示した．ただし5mm間隔の連続切片法により示されたリンパ節は必ずしもその絶対数を示しているわけではないのでここではリンパ節割面数をslice (s)で表現した．しかし本法によればリンパ節の大きさ，外膜からの距離，また神経叢の幅については統計的に概略をとらえるこ

とが可能で，膵十二指腸領域の手術に大きく還元されうると理解した．

本研究の結果では転移やリンパ節腫大のないリンパ節はSMAの左右方向，長軸方向ともにその割面数に有意差はなく分布していた．したがってリンパ節郭清を完全ならしめるためには全周性にわたり，根部から下膵十二指腸動脈，中結腸動脈，空腸動脈起始部まで確実に行う必要があると判断された．

さらにリンパ節の平均最大径は3.3±2.3mmと小リンパ節が主体であるので，リンパ節郭清は系統的な全周郭清が望まれる．吉川ら[8]は胆嚢癌の症例で膵頭十二指腸切除術を施行した症例の切除標本から膵頭部周囲のリンパ節を摘出した後の切除標本内の微小リンパ節に転移がみられたと報告している．著者ら[9]も膵頭部癌切除標本の検索で転移リンパ節の多くは腫大していたが2mm程度の小リンパ節にも転移があることをすでに報告しており，サンプリング程度の郭清では，これらの転移小リンパ節の郭清は不十分である可能性が確認された．

リンパ節と神経叢の相互位置関係からみると，例外的なものを除けばリンパ節の93.7%はSMA外膜から3mmの距離以遠にあって，さらに94.4%はSMAを同心円状に直接取り囲む神経叢の外側に存在していた．したがって理論的にはSMA外膜から3mmの組織を残して全周組織を切除すれば，リンパ節はほとんど郭清されているとの結論に達した．実際的にはSMA周囲の線維成分のない脂肪組織の層を郭清したのち，神経線維束の密な層，すなわち神経叢を温存すれば目的とする14番リンパ節はおおむね除去できると考えている．

ただし他の報告[6)7)]にもみられるように，SMA根部背側は大動脈との間に挟まれ神経叢の緩んだ所で，その外膜近傍には例外的に比較的大きなリンパ節が存在するところでもある．Dakiら[10]は膵頭部領域のリンパ節，リンパ管の集結先は，腹腔動脈，上腸間膜動脈起始部の中間の高さの両側リンパ節であり，これらのリンパ節はさらに背側の大動脈周囲リンパ節へとつながるため，これらを一括して切除する必要性を述べている．従ってSMA根部背側のリンパ節は，この大動脈周囲リンパ節（16番リンパ節）と同一である可能性もあるので確実に郭清すべきであろう．

さらに血管が空腸動脈，中結腸動脈などが分岐する部分はすでに血管径も小さく，それらに沿って分岐する神経叢も皮薄化し，同部に存在するリンパ節を神経叢内と判断するかどうかについては不明確な部分もあるが，ここではリンパ節が神経叢間に埋没する様に見えることより神経叢内と判断した．これらは皮薄化した神経を温存しリンパ節を郭清する手技が容易でない点注意が必要である．

上腹部臓器の悪性腫瘍における郭清手技で上腸間膜動脈神経叢ほどQOLに影響を与える神経叢もないが，SMA周囲に限らず他の多くの血管，たとえば脾動脈，総肝動脈などの血管周囲でも同様な構築が観察されるので，今回の知見は将来神経の機能がより明確になった場合の神経温存手術にも役立つものと思われる．

従来リンパ管と神経周囲腔の交通性，さらに浸潤形式の異同が問題となっていた．一般には進行癌ではリンパ節転移，神経叢浸潤ともに著明になるわけであるが，我々の膵頭部膵管癌切除例の検討では，リンパ節転移の優位なもの，神経叢浸潤の優位なものが存在することが実証された．この結果は神経浸潤とリンパ管浸潤ひいてはリンパ節転移とが別の進展経路であることを裏づける間接的な証左といえよう．これに関して鈎[11]は電子顕微鏡観察により，膵臓の自律神経では神経周膜の層板の数が少なく，膵実質中に神経周膜を欠くものや1層のみで保護されているものが多数存在することを観察し，この1層の神経周膜が消失するところから癌細胞が進入してくる可能性を述べている．

萱原[12]は神経浸潤はリンパ管侵襲と異なり，神経周囲腔を連続進展していると述べている．そこで解剖学的に神経叢は膵鈎状突起部から右腹腔神経節およびSMA周囲に伸びることから，腫瘍と神経叢との物理的距離を考慮し，腫瘍の局在と神経叢浸潤との相関について解析を行った．膵頭後領域に腫瘍の浸潤のある症例，すなわち物理的に神経叢に近い膵鈎状突起部を含む膵背側部に浸潤のある症例と，そこに浸潤のない症例，すなわち物理的に神経叢から遠い膵頭前領域に限局する症例の2群に分類し，両者において神経叢浸潤の有無を検索した．膵頭部癌ではt_2以上の膵頭部全体癌などが多いため，後領域浸潤陽性症例が多く，粘液産生膵癌，嚢胞腺癌などの特殊な膵管癌を除くと，後領域浸潤例の72.2%に神経叢浸潤があった．一般的に予後良好であるといわれる粘液産生膵癌，嚢胞腺癌はいずれも神経叢浸潤陰性であった．一方後領域浸潤陰性例における神経叢浸潤陽性例は50%であった．

以上より我々[13]は神経叢温存下のリンパ節郭清は理論的におおむね可能であると判断し，また神経浸潤の

進展は膵内神経浸潤から上腸間膜動脈神経叢右側，さらに左側へと連続進展すると考えられるので，神経叢全周郭清による難治性下痢などを回避しかつリンパ節を可及的に郭清する目的で上腸間膜動脈神経叢は右半周を郭清し左半周はやむなく温存し，残存する可能性のある潜在的な神経浸潤転移巣には術中照射を加える術式を採用している．他方，粘液産生膵癌，嚢胞腺癌は神経叢全周温存術式を考慮してもよい可能性が示唆された．

本論文の要旨は第43回日本消化器外科学会総会（1994年2月，東京）において発表した．

文　献

1) Nagakawa T, Kayahara M, Ueno K et al: A clinicopathologic study on neural invasion in cancer of the pancreatic head. Cancer 69: 930—935, 1992
2) 船曳孝彦，松原俊樹，天野　洋ほか：膵頭十二指腸切除術式，最近11年間の動向—全国57施設アンケート集計報告—．胆と膵　10：215—224，1989
3) 鈴木　敞，岡　正朗：膵頭部癌における門脈切除を伴う膵広範切除術．消外　13：1585—1596，1990
4) Evans BP, Ochsner A: The gross anatomy of the lymphatics of the human pancreas. Surgery 36：177—191，1954
5) 井上与惣一：胃，十二指腸，膵臓並びに横隔膜のリンパ管系統．解剖誌　9：78—85，1936
6) 永井秀夫，佐田尚宏，黒田　慧ほか：膵胆道リンパ系と膵領域神経叢との関係．胆と膵　12：129—138，1991
7) 森　和弘：上腸間膜動脈周囲の三次元構造の研究—膵癌における上腸間膜動脈神経叢を温存したリンパ節完全郭清の可能性について—．十全医会誌 101：406—415，1992
8) 吉川達也，羽生富士夫，中村光司ほか：胆嚢癌の神経浸潤とリンパ節転移様式からみた根治手術の条件．胆と膵　12：177—183，1991
9) 川端章弘，上野富雄，鶴見征志ほか：膵癌の病理組織と予後—リンパ節転移，神経叢浸潤を中心に—．癌と化療　19：2325—2332，1992
10) Deki H, Sato T: An anatomical study of the peripancretic lymphatics. Surg Radiol Anat 10：121—135，1988
11) 鈎　スミコ：癌の神経浸潤にかかわる神経被膜の微細構造とその変化—膵癌に注目して—．胆と膵 12：121—127，1992
12) 萱原正都：膵癌進展様式の臨床病理学的ならびに実験的研究—特に膵外神経叢内神経浸潤について—．日消外会誌　21：1363—1372，1988
13) 川端章弘，鈴木　敞：乳頭部癌における腸間膜根部リンパ節郭清手技．我々のSMA神経叢左半周温存下No. 14リンパ節郭清術．手術　12：2065—2070，1993

Device for Cleaning Tissue Around the Superior Mesenteric Artery, from the Viewpoint of the Mode of Invasion in Pancreatic Head Cancer

Akihiro Kawabata and Takashi Suzuki
Department of Surgery II, Yamaguchi University School of Medicine

This study was performed to examine to what extent the regional lymph nodes around the superior mesenteric artery (SMA) can be dissected while preserving the superior mesenteric nerve plexus (PLsma) in radical surgery for periampullary cancer. The distance from the adventitia of the SMA to the lymph node was 5.5 ± 2.0 mm. Only nine of 142 slices (6.3%) were located within 3 mm from the adventitia. In both the region between the dorsal wall of the SMA root and the aorta, and between the SMA and arteries branching off the SMA, lymph nodes were found within the nerve plexus. Since most of the lymph nodes were located outside the PLsma, it was suggested that the dissection of lymph nodes around the SMA while preserving the PLsma should be feasible. In 25 cases of ductal adenocarcinoma of the pancreatic head we found many small metastatic lymph nodes whose diameter was less than 5 mm. There were two types of tumors, predominantly lymphatic invasion or neural invasion, which suggested that lymphatic invasion and neural invasion have different pathway. We found nerve plexus invasion in 72.2% of invasive ductal adenocarcinomas invading the posterior region of the head, while there was no neural invasion in the cases of mucinous cystadenocarcinoma and so called mucus producing pancreatic cancer.

Reprint requests: Akihiro Kawabata Department of Surgery II, Yamaguchi University School of Medicine
1144 Kogushi, Ube, 755 JAPAN