日消外会誌　27（12）：2543～2550，1994年

大腸癌肝転移予防のための抗癌剤投与経路に関する実験的研究

東京女子医科大学附属第二病院外科
高　橋　　直　樹

肝転移予防を目的とし抗癌剤含有 lipiodol emulsion の投与経路別効果を検討した．まず，抗癌剤として Epirubicin 0.5mg/kg を lipiodol と emulsion 化し家兎に経肝動脈（以下，IA）または経門脈（以下，IP）的に投与し組織内濃度，血液生化学データの変化を検討した．次に，VX2腫瘍を1.0×10^6個，経門脈的に移植し，移植後3日目（着床期）または10日目（微小肝転移期）に IA，IP し，16日目の肝表面転移個数で評価した．組織内濃度は IA，IP とも肝臓で5時間以上1μg/mg が維持された．また，ともに GOT，GPT の上昇が認められたが一過性であった．転移個数は着床期では IA，IP 群ともにコントロール群に比べ有意（$p<0.05$）に転移個数が少なかったが，微小肝転移期では IA 群のみに有意差（$p<0.05$）が認められた．IA，IP がともに肝転移発生のごく早期においては有効であるが，それ以降の微小肝転移巣に対しては IA が有効であった．

Key words: prevention of hepatic metastasis, water in oil emulsion, lipiodol, hepatic artery chemotherapy, portal vein chemotherapy

はじめに

大腸癌の治療は外科手術による原発巣および所属リンパ節の摘出が基本であるが，予後を決定する主たる因子は外科手術後の肝転移である[1)2)]．したがって，治療成績の向上はいかに肝転移再発を防止するかにかかっている．肝転移の防止にはあらかじめその危険因子を知り，積極的な予防処置を講じることが大切となる．その予防的処置としては抗癌剤投与が中心となり，多くの予防的抗癌剤投与の報告[3)~5)]がなされている．しかし，その効果や副作用の問題もあり，いかに効率よく行うかが問題となる．

予防的抗癌剤の投与経路としては肝転移が門脈を介して成立し，微小肝転移巣は門脈血流を受けているとの考えから[6)7)]，抗癌剤の門脈内投与の報告[4)5)]が多い．しかし，画像上とらえられないがある程度の大きさのものはすでに肝動脈支配であるとの報告[8)]もあり，投与経路については検討が必要と考えられる．

さらに，抗癌剤の抗腫瘍効果を高めるため投与経路とともに抗癌剤の腫瘍内濃度を高濃度に長時間維持することが重要であるとされる[9)]．このため，投与製剤としては種々の抗癌剤を含んだ lipiodol の動注癌化学療法が Drug Delivery System の1つとして確立したものとなっている．

今回，lipiodol を用いた抗癌剤含有 water in oil 型 emulsion（以下，W/O と略記）を作製し，経肝動脈的投与（以下，IA と略記）または経門脈的投与（以下，IP と略記）時の抗癌剤組織内濃度や副作用を検討した．また，肝転移モデルを作製し，occult liver metastasis に対する W/O の投与経路別抗腫瘍効果についても検討を行った．

実験材料および方法

1．実験材料

1）動物および腫瘍

実験動物には体重2～3kg の白色家兎を用いた．実験腫瘍には Payton ら[9)]によって野兎ウイルス由来の Papilloma の悪性化により樹立された VX2腫瘍株を用いた．VX2腫瘍株は家兎の後肢筋肉内で継代培養し，腫瘍中心部の壊死組織を除去後 Hanks 液内で眼科用尖刀にて細片した．その後，ガーゼにて濾過し毎分150回転で10分間遠沈後，上清および血球成分を除去した．この腫瘍細胞を Hanks 液1ml 中1.0×10^6個含むように血球計算板で計算し希釈した．

2）使用製剤

抗癌剤には anthracycline 系抗腫瘍性抗生物質である Epirubicin hydrochloride（以下，EPIR と略記）を使用し，以下の方法で W/O を作製した．これは EPIR を溶解する water として非イオン性造影剤の iohexol

＜1994年9月14日受理＞別刷請求先：高橋　直樹
〒116　荒川区西尾久2－1－10　東京女子医科大学附属第二病院外科

Fig. 1 Water in oil emulsion, macroscopic and microscopic status for 24 hours after production (original magnification ×200).

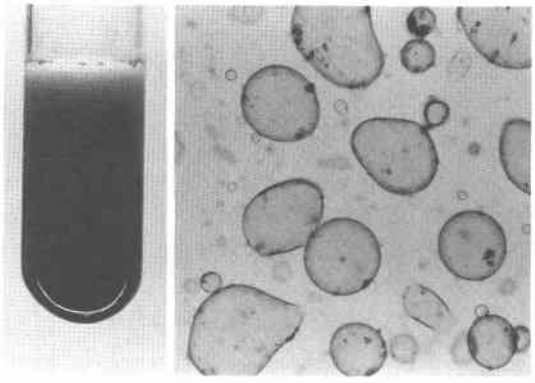

240を使用し，oil に界面活性剤である lecithin を1.0%含有した lipiodol を用い，water : oil を1：3の割合とし，タッチミキサーにて5分間混和し作製したものである．なお，IA 用の W/O は0.1ml 中に EPIR を0.5 mg 含むようにし，IP 用の W/O は0.3ml 中に EPIR を同じく0.5mg 含むように調製した．また，作製後24時間内の静置における W/O の分離状況および顕微鏡的な W/O の状態を観察し，24時間後も W/O として安定していることを確認した（**Fig. 1**）．

2．実験方法

1）EPIR 含有 W/O の IA または IP 後の血清および組織内 EPIR 濃度と副作用

(1) 投与量および投与方法

IA は家兎肝に組織学的障害を起こさないことを確認した予備実験の結果から，W/O を0.1ml/kg (EPIR として0.5mg/kg) とし，肝臓以外への流入による消化管障害を防ぐために固有肝動脈を30G 針にて穿刺する方法で投与した．また，IP は W/O を0.3ml/kg (EPIR として0.5mg/kg)，24G 針で腸間膜静脈を穿刺する方法で投与した．

(2) 血清および組織内 EPIR 濃度

IA または IP 後，30分，1，2，5，24時間後，各時間ごとに IA，IP 各群2羽の血清および肝臓，腎臓，心臓組織内 EPIR 濃度を高速液体ガスクロマトグラフィー法にて測定した．

(3) 血液生化学データの変動

IA, IP 後1，4，7日目に末梢血中の総ビリルビン，GOT，GPT，ALP，γ-GPT，WBC，RBC，PLT を測定した．

Fig. 2 The administration phase and method of W/O.

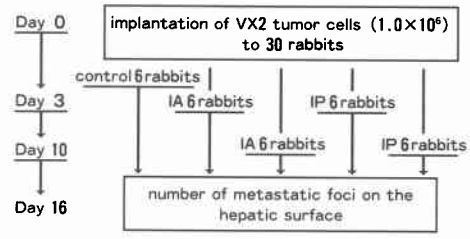

2）肝転移モデルにおける肝転移成立過程の観察

9羽の家兎に対して経腸間膜静脈的に1.0×10^6個の VX2細胞を移植し，移植後3，7，10日目に各3羽の肝臓を摘出し，内側左葉を3mm 間隔の連続切片とし hematoxylin-eosin 染色（以下，HE 染色と略記）にて組織学的に転移状況を観察した．

3）肝転移予防における IA，IP の効果

30羽の家兎に対して1.0×10^6個の VX2細胞を移植し，移植後3日目または10日目に IA, IP が各群6羽となるように，W/O を EPIR として0.5mg/kg 投与した．移植後16日目にコントロール群6羽を含む全例の肝臓を摘出し，肝臓表面の転移個数にて評価した（**Fig. 2**）．また，HE 染色および sudan III 染色にて組織学的に転移巣の状態や lipiodol の存在について検討した．

4）統計学的検討

統計学的検討は Student t 検定を用い，危険率5%未満を有意とした．

結　果

1．EPIR 濃度および副作用

1）IA，IP 後の血清および組織内 EPIR 濃度の変化

IA, IP 間では血清および組織内 EPIR 濃度の変化に差が認められなかった．

血清の EPIR 濃度は各時間とも0.1μg/ml 以上となることがなかった．

組織内濃度は肝臓で1時間後に3.0μg/mg 以上となり，5時間までは1.0μg/mg 以上が持続した．腎臓では2時間後に3.0μg/mg となったが，5時間後は1.0μg/mg 以下となった．心臓では1.0μg/mg 以上となることがなかった（**Fig. 3**）．

2）生化学データの変化

GOT, GPT は IA, IP ともに投与後1日目をピークとした上昇が認められたが，4日目には低下し7日目には正常化した．

総ビリルビン，ALP，γ-GPT，WBC，RBC，PLT

Fig. 3 Changes in serous and tissue concentration of EPIR after intra-arterial or intra-portal W/O administration.

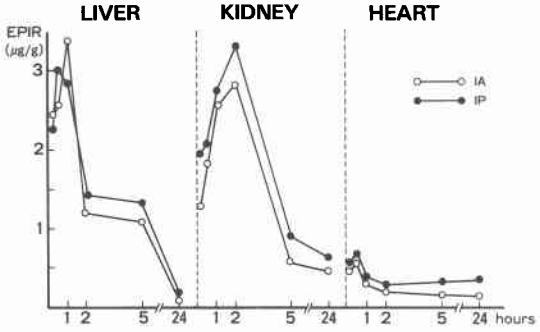

Fig. 4 Change of serum GOT and GPT levels after intra-arterial or intra-portal W/O administration.

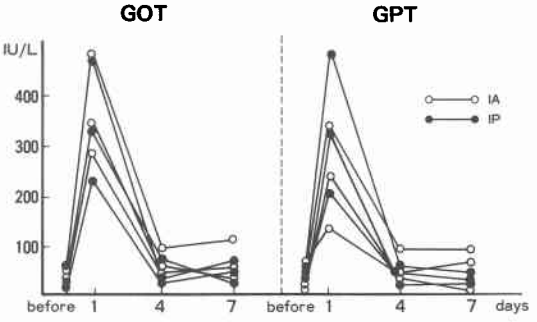

には特に変化が認められなかった（**Fig. 4**）.

2. 肝転移成立過程の観察

移植後3日目には小葉間門脈内にVX2細胞を認め，7日目には中心静脈側に向かい肝細胞内への浸潤がみられた．また，10日目には約1mm大の転移巣を形成することが確認された（**Fig. 5**）.

3. 肝転移予防におけるIA，IPの効果

1）移植後3日目投与の肝転移個数

移植後3日目投与例の肝転移個数はIA群32.0±16.1個，IP群38.2±23.9個，Control群が110.2±54.8個とIA群，IP群の両群でControl群に対して有意（$p<0.05$）に転移個数が少なかった．なお，IA，IP群間に有意差は認められなかった（**Fig. 6**）.

2）移植後10日目投与の肝転移個数

移植後10日目投与例の肝転移個数はIA群29.0±27.5個，IP群80.5±33.1個，Control群が110.2±54.8個でIA群はControl群に対して有意（$p<0.05$）に転移個数が少なかったが，IP群ではControl群より少ないものの有意差は認められなかった．また，IA群はIP群に対しても有意（$p<0.05$）に転移個数が少なかった（**Fig. 7**）.

3）組織学的検索

16日目の摘出した肝臓を組織学的に観察すると，HE染色では移植後3，10日目のIA群，3日目のIP群に広範囲な転移巣の壊死が認められた．しかし，10日目のIP群ではその変化が軽微であった．また，すべての群において周囲の正常肝細胞に大きな変化は認められなかった（**Fig. 8**）. sudan III染色においてはIA，

Fig. 5 Natural history of hepatic metastasis after intra-portal implantation of VX2 cells (hematoxylin-eosin stain, original magnification ×40).

Day 3 Day 7 Day 10

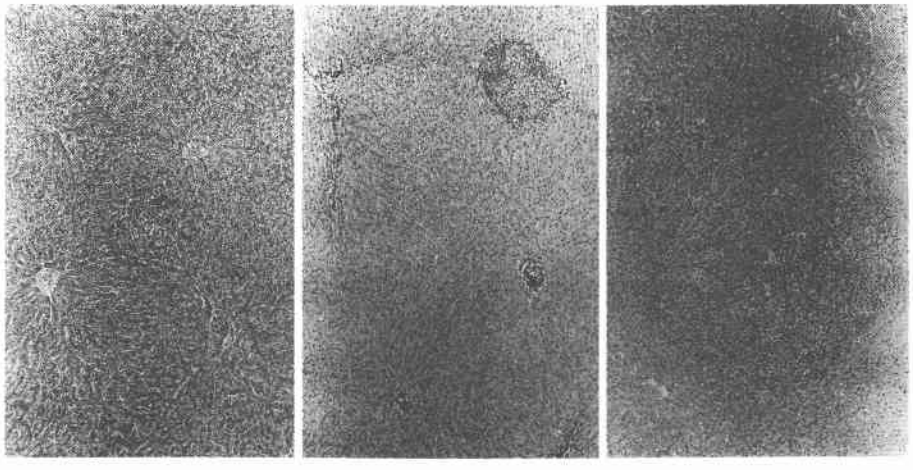

Fig. 6 Effect of intra-arterial or intra-portal W/O administration at 3 days after VX2 implantation.

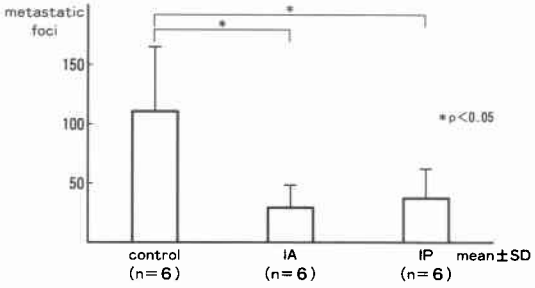

Fig. 7 Effect of intra-arterial or intra-portal W/O administration at 10 days after VX2 implantation.

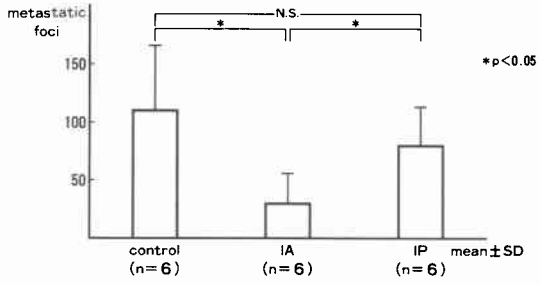

Fig. 8 Liver specimens of rabbits given intra-arterial (A) or intra-portal (B) W/O administration at 10 days after VX2 cells implantation (hematoxylin-eosin stain, original magnification ×200).

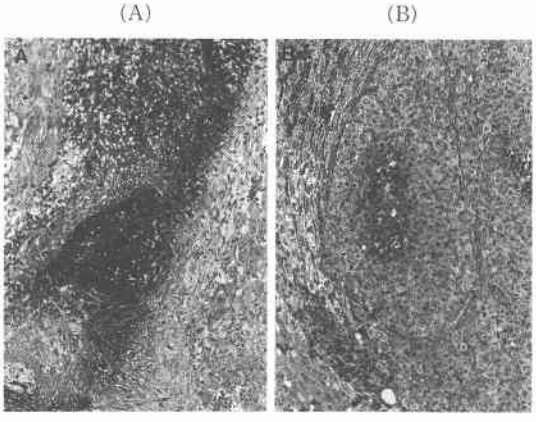

IP群ともにsinusoid内に多くのlipiodolの存在が確認された（**Fig. 9**）.

Fig. 9 Residuary lipiodol at 13 days after intra-arterial (A) or intra-portal (B) W/O administration (zudan-III stain original magnification ×200).

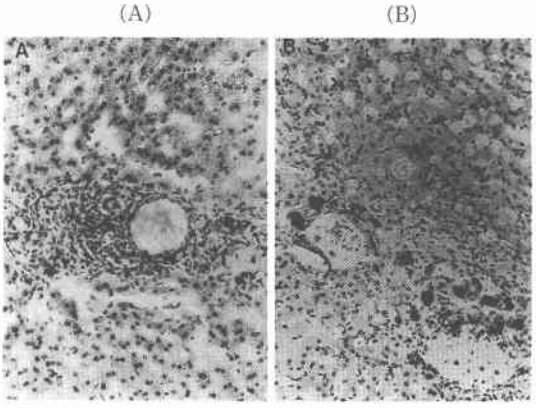

考　察

近年，大腸癌の治療成績は向上している．しかし，根治手術が施行されても術後6.6〜9.7%[1)11)]に肝転移再発が起こり予後を不良とする最大の原因となっている．

大腸癌治癒切除後の肝転移再発の原因として，1．手術操作による癌細胞の門脈内散布，2．手術時すでに存在する微小肝転移が考えられる[11)12)]．手術操作による癌細胞の門脈内散布を防止するための方法としてはTurnbullら[13)]によってno-touch isolation techniqueが提唱され，その後Wiggersら[14)]によるcontrolled prospective studyでも脈管侵襲陽性のS状結腸癌においては施行群の肝転移再発が非施行群よりも有意に少なかったと有用性が確認され，大腸癌手術の原則となっている．しかし，no-touch isolation techniqueを施行しても高頻度に肝転移再発が起こっている．Finlayら[15)]によると潜在性肝転移の平均doubling timeは86日であり，平均期間は2.3年であるとし，原発巣手術の2年前よりすでに肝転移は存在しているという．したがって，no touch isolation techniqueにても防止できなかった術中の癌細胞散布や手術時すでに存在する微小肝転移の存在が肝転移再発に大きく関与していることが考えられる．

肝転移再発の防止には現在のところ補助療法として，抗癌剤投与が試みられているにすぎない．抗癌剤の投与経路として，肝転移は門脈を介して成立し，微小肝転移巣は門脈血流も多く受けているとの考えか

ら[6)7)]，抗癌剤の門脈内投与の報告が多い[3)4)]．しかし，1mm以下の肝転移巣には支配血管がなく拡散により栄養されているとの報告[16)17)]や，画像上は観察できない程度の大きさであってもすでに肝動脈支配であるとの報告[8)]もあり，より抗癌剤の効果を高めるためには投与経路，投与期間などの検討が必要である．

一方，抗癌剤の抗腫瘍効果を高めるためには，抗癌剤の組織内濃度を高濃度に長時間維持することが重要であるとされることから[10)]，種々の抗癌剤を含んだlipiodolの動注癌化学療法がDrug Delivery Systemの1つとして確立したものとなっている．しかし，多くの抗癌剤が水溶性であるため油性のlipiodolとの混和が問題となる．このために，水溶性抗癌剤とlipiodolを等比重とする方法[18)]や種々の界面活性剤を用いる方法[19)20)]などが工夫され，水溶性のone shot投与よりも優れた徐放性があることがin vitroにおいて報告されている．今回使用したiohexol 240は比重が約1.28とlipiodolと等比重であり，安康[21)]の報告に準じて界面活性剤のlecithinを使用することで24時間後の観察においてもwater in oil型として安定していることをin vitroにおいて確認し，実験に使用した．

W/O投与後の血清および組織内濃度は，IAおよびIPともに肝臓においては1時間後に3.0μg/g以上のピークを認め5時間後までは1.0μg以上の濃度が維持された．また，IA，IPのどちらであっても肝臓で得られる組織内濃度は同じであることが確認された．中込ら[22)]はVX2腫瘍に対するAdriamycinの最小有効濃度を1～2μg/gと報告している．今回使用したEPIRはAdriamycinと同じAnthracycline系の抗腫瘍性抗生物質でありVX2腫瘍に対して十分な有効濃度に達していたと考えられた．また，製剤の徐放性からみると．加藤[23)]はAdriamycinを水溶性のone shotと60%ウログラフィンを用いたW/OでIPし肝組織内濃度を比較しているが，組織内濃度のピークは水溶性のone shotでは30分後，W/Oでは1時間後にみられ，また，2時間後ではW/Oが有意に高濃度であったとし，W/Oによる投与が徐放性に優れていることをin vivoにおいて報告している．また，谷口ら[24)]はBromodeoxyuridineを用いて転移性肝癌への薬剤到達性を検討し，水溶性投与に比べlipiodolに懸濁してIAした場合には，Bromodeoxyuridineの腫瘍への到達が著しく増強すると報告している．今回使用したEPIRもlipiodolを用いたW/Oで投与しており水溶性のone shot投与に比べ徐放性，腫瘍への薬剤到達性に優れていたと考えられた．

腎臓および心臓組織内濃度についてみると，IA，IPではともに同様の推移が認められた．一般に薬剤の効果を高めるとともに副作用の軽減を考慮した場合，腎臓，心臓の組織内濃度は低く抑えられることが望ましい．特にAnthracycline系抗腫瘍性抗生物質では心毒性が重要な問題となる．投与薬剤としてEPIRはAdriamycinと同様に，静脈内投与された場合は肝臓，腎臓で最高濃度を示すが心臓組織内濃度がやや低いことが報告され，心毒性が低いことが示されている[25)]．また，投与経路としてAntracycline系抗腫瘍性抗生物質はIAすることにより静脈内投与に比べ腎臓においては1/2，心臓においては1/5の組織内濃度に抑えることが可能であると報告されている[26)]．さらに製剤としてはW/Oで投与することにより水溶性one shotに比べ腎臓，心臓組織内濃度をより低濃度とすることが可能であると報告されており[22)]，EPIRを用い，W/OでIA，IPすることは組織内濃度からみても有用であると考えられた．

W/OのIA，およびIP時の副作用をみると，ともにGOT，GPTの一過性の上昇を認めたが，1週間で正常に回復した．原発性肝癌ならびに転移性肝癌に対しては現在安全にW/OのIAが施行されており，W/OのIAに関しては特別問題はないと思われた．また，W/OのIPに関して加藤[23)]もGOT，GPTの上昇を報告しているが一過性であったとしている．磯野ら[27)]は，IPにおいては水溶性抗癌剤の投与よりもlipiodolとの併用の方が組織障害が軽度であった報告しておりW/OのIPに関しても問題はないと思われた．

次に，VX2移植後の肝転移成立の過程についてみた．VX2腫瘍移植後3日目には小葉間門脈内に腫瘍細胞が確認された．また，移植後7日目には小葉間を中心として肝細胞内へ肝細胞と置換するように浸潤していく像が観察された．さらに，移植後10日目になると転移巣は肝細胞内へ浸潤増殖し1mm弱の転移巣を形成することが確認された．移植細胞数が異なるが同様に肝転移モデルを作製した中江ら[28)]の報告においても，肝転移は小葉間静脈内における腫瘍細胞増殖につづいて肝細胞内への浸潤増殖が起こり肝転移が成立していくことが報告されている．肝転移モデルとしては，原発巣への移植後に肝転移を起こす自然肝転移モデルの使用が理想的と考えられる．しかし，自然肝転移モデルにおいてもほぼ同様の肝転移成立過程が報告されており[29)30)]，また，肝転移の状態にばらつきが大きいた

め今回は門脈内投与による肝転移モデルを使用し，移植後3日目を着床期，移植後10日目を微小肝転移期のモデルとして適当と考え実験に用いた．

投与時期，投与経路別に抗腫瘍効果についてみると，移植後3日目の着床期においてはIA，IP群ともにコントロール群に比べ有意に転移個数が少なかったが，IA，IP群間には差が認められなかった．着床期には腫瘍細胞が小葉間門脈内に確認されていることから，IP群においては直接薬剤が到達し抗腫瘍効果がみられることは予想されたが，IAにおいてもIPと同様の抗腫瘍効果が得られた．この理由としては以下の2つが大きく関与していると考えられる．その1つは，Lienら[31]がラットを用いた肝転移モデルで，また，Linら[32]がヒトの肝転移巣の観察から報告しているように肝動脈系と門脈系の間には豊富なシャントが存在し，IAから薬剤が小葉間門脈内に到達した可能性が考えられる．実際に金[26]も肝動脈投与した薬剤が門脈血中に高濃度に移行していることを犬を用いた実験で報告している．もう1つは，Strohmeyerら[6]がヒトの肝転移においては転移巣の大きさが100～200μmまでは支配血管がなく類洞血流により栄養されていると報告しており，薬剤の徐放効果が小葉間門脈内から肝細胞内への浸潤を開始し類洞血流により栄養される時期に及んでいるためにIAにおいても抗腫瘍効果が得られたことが考えられる．

移植後10日目の微小肝転移期においてはIA群がIP群，コントロール群に比べ有意に転移個数が少なく，IP群とコントロール群間には差が認められなかった．このことは臨床上確認できないがすでにある程度発育した転移巣に対してはIPでは効果がなくIAが有効であることを示している．Izumiら[8]も同様にVX2腫瘍を用いた家兎肝転移モデルにおいてmitomycin CをIA，IPし転移巣が顕微鏡レベルの時期よりIAが有効であったことを報告している．また，Linら[32]はヒトの肝転移巣の観察において，1mm大の転移巣においては肝動脈の豊富な血管支配が存在することを示し，さらに転移巣の発育とともに門脈系血管は圧排，消失していくと報告している．

肝転移モデルによる抗癌剤のIPの効果を検討し有効性を報告している実験では移植の直後または早期から抗癌剤を投与開始した場合が多い[33][34]．また，Stephenら[35]はラット肝転移モデルに5-FUを7日間IAまたはIPする実験で，移植当日に投与を開始した時のみIPが有効で，それ以降に開始した場合はIAのみが有効であったと報告している．これらは加藤[23]の報告が示すように抗癌剤のIPがno-touch isolation techniqueによっても予防できなかった術中の散布癌細胞や門脈血中癌細胞の門脈内への着床予防には有効であることを示していると考えられ，今回の実験においても同様の結果が得られた．しかし，今回の結果からは，着床後の浸潤開始早期から抗癌剤のIAが有効であり，その後の微小肝転移においてはIAのみに効果があると考えられた．これらのことからは，肝転移再発の予知が困難である現時点においては，予防的投与であっても術中，術後にIAを施行することが肝転移を予防することにおいては重要であることを示していると考えられる．

組織学的にみても，移植後3，10日目のIA群と3日目のIP群に腫瘍巣の広範な壊死が認められ効果が確認された．また，正常肝細胞には著変が認められなかった．鈴木ら[36]はlipiodolを併用した抗癌剤投与のほうが水溶性投与に比べ，その徐放性により一度に高濃度で再生肝細胞に作用せず組織障害が少ないとしている．抗腫瘍効果ならびに副作用の点からみてもlipiodolを用いることは有用であると考えられる．

以上の検討より，lipiodolを用いたW/OのIA，IPはともに肝転移発生のごく早期において有効であり，また，それ以降の臨床上確認できない，いわゆる微小肝転移巣に対してはIAが有効であると考えられた．

稿を終えるにあたり御指導，御校閲を賜りました梶原哲郎教授に深甚なる感謝を捧げますとともに，直接御指導下さいました芳賀駿介助教授に心から感謝いたします．また研究に御協力いただいた東京女子医科大学第二病院外科および研究室の諸兄に厚く御礼申し上げます．

本文の要旨は第93回日本外科学会総会において発表した．

文　献

1) 小田奈芳紀，更科広実，斉藤典男ほか：大腸癌肝転移症例の臨床病理学的特徴．日消外会誌　23：2251—2255，1990
2) 安蒜　聡，宮崎　勝，伊藤　博ほか：肝転移再発予防の工夫．外科　55：1086—1092，1993
3) Petrelli F, Nambisan RN, Herrera L et al: Hepatic resection for isolated metastasis from colorectal carcinoma. Am J Surg 149: 205—209, 1985
4) Ikeda Y, Maeta M, Ishiguro M et al: Effects of chemotherapy by intraoperative intraportal infusion on the prevention liver metastases from colorectal cancer. Yonago Acta Med 30:

151—158, 1987
5) Tayler I, Rowling J, West C: Adjuvant cytotoxic liver perfusion for colorectal cancer. Br J Surg 66：833—837, 1979
6) Strohmeyer T, Haugeberg G, Lierse W: Angioarchitecture and blood supply of micro- and macrometastases in human livers. J Hepatology 4：181—189, 1987
7) Ackerman NB, Lien WM, Kondi ES et al: The blood supply of experimental liver metastasis. I. The distribution of hepatic artery and portal vein blood to small and large tumors. Surgery 66：1067—1072, 1967
8) Izumi B, Tashiro S, Miyauchi Y: Anticancer effect of local administration of Mitomycin C via the hepatic artery or portal vein on implantation and growth of VX2 cancer injected into rabbit liver. Cancer Res 46：4167—4170, 1986
9) Payton R, Bread JM: The progression to carcinoma of virus-induced rabbit papillomas (Shope). J Exp Med 62：523—547, 1935
10) 三浦　健，出月康夫：動注化学療法．外科診療 6：835—850, 1989
11) 高橋　孝，古島　薫，高橋知之ほか：肝転移，肝再発を来す因子とその予防対策．日臨 39：2150—2157, 1981
12) 松田泰次，船井貞往，安富正幸：大腸癌肝転移の防止対策．外科 51：903—913, 1989
13) Turnbull RB, Kyle K, Watson FR et al: Cancer of colon: the influence of the no-touch isolation technic on survival rates. Ann Surg 166：420—427, 1967
14) Wiggers T, Arends JW, Brinkhorst AP et al: No-touch isolation technique in colon cancer: a controlled prospective trial. Br J Surg 75：409—415, 1988
15) Finlay IG, Meek D, Brunton F et al: Growth rate of hepatic metastases in colorectal carcinoma. Br J Surg 75：641—644, 1988
16) Ackerman NB: The blood supply of experimental liver metastases. IV. changes in vascularity with increasing tumor growth. Surgery 75：589—596, 1974
17) Folkman J: Tumor angiogenesis. Adv Cancer Res 19：331—358, 1974
18) 中村仁信，橋本　勉，田口鐵男ほか：Adriamycin-in-oil emulsion の安定性に関する検討：肝動脈塞栓化学療法における意義．癌と化療 13：3276—3279, 1986
19) 上野雅晴，若松伸子，吉松清信ほか：アドレアマイシン／リピオドールエマルジョンからの薬剤放出の制御および放出速度測定に関するコメント．癌と化療 13：3291—3293, 1986
20) 小玉俊典，在間和弘，坂本裕史ほか：肝細胞癌に対するリピオドール・アドリアマイシン・エマルジョンの基礎的および臨床的研究．癌と化療 15：2544—2548, 1988
21) 安康晴博：Lecithin 配合 lipiodol emulsion を用いた肝動脈化学塞栓療法の基礎的研究．東京女医大誌60：999—1010, 1990
22) 中込　博：肝転移予後を目的とした門脈内抗癌剤反復投与の至適投与量，投与回数に関する実験的検討．日消外会誌 24：2502—2508, 1991
23) 加藤博之：転移性肝癌予防の実験的研究—特に Adriamicin-lipiodol emulsion の門脈内投与の効果について．日外会誌 94：138—146, 1992
24) 谷口弘毅，塩飽保博，大同　毅ほか：Bromodeoxyuridine を用いた転移性肝癌への薬剤到達性の検討．癌と化療 16：3015—3018, 1989
25) 藤田　浩，小川カツイ，高尾亜由子：4′-Epi-Adriamycin と 4′-O-Tetrahydropyranyl-Adriamycin の生体内動態について．日癌治療会誌 19：1154—1155, 1984
26) 金　義孝：アドレアマイシン肝動注時の臓器組織内濃度に関する実験的研究．日小児外会誌 22：1011—1019, 1986
27) 磯野敏夫，宮崎　勝，中島　透ほか：転移性肝癌肝切除例における肝内微小転移巣の存在およびその意義に関する検討．日外会誌 91：1778—1783, 1989
28) 中江史朗，多淵芳樹，斎藤洋一：家兎 VX2腫瘍の肝転移成立過程と制癌剤 MMC・ADR の肝転移抑制効果に関する研究．神戸大医紀 49：69—83, 1988
29) 日置則久，八木田旭邦，立川　勲：ウサギ VX2腫瘍による大腸癌モデル実験の作製．消癌の発生と進展 2：377—379, 1990
30) 多田康之，多淵芳樹，斎藤洋一：VX2癌による高頻度肝転移・肝再発家兎胃癌モデルの確率とその発育・進展過程の組織学的解析．日外会誌 93：818—826, 1992
31) Lien WM, Ackerman NB: The blood supply of experimental liver metastases. II. A microcirculatory study of the normal and tumor vessels of the liver with the use of perfused silicone rubber. Surgery 68：334—340, 1970
32) Lin G, Lunderquist A, Hagerstrand I et al: Postmortem examination of the blood supply and vascular pattern of small liver metastases in man. Surgery 96：517—526, 1984
33) 君付　博：大腸癌肝転移モデルを用いた化学療法の基礎的検討．日本大腸肛門病会誌 45：259—265, 1992

34) 石田秀行，岩間毅夫，西岡良薫ほか：肝転移予防に対する持続門脈化学療法の実験的検討．日消外会誌　25：44—48，1992
35) Stephen GA, Bruce NG : Comparison of portal vein chemotherapy with hepatic artery chemotherapy in the tretment of liver micrometastases. Ann Surg 159：325—329：1990
36) 鈴木裕之，宮崎　勝，飯沼克博ほか：Lipiodol-制癌剤の門脈内投与による正常肝および再生肝組織到達性および残留性の増強効果．日外会誌　92：1480—1485，1991

An Experimental Study on the Administration Route of A Anti-cancer Drug for Prevention of Hepatic Metastasis of Colorectal Cancer

Naoki Takahashi
Department of Surgery, Tokyo Women's Medical College Daini Hospital

The efficacy of an anticancer drug-containing lipiodol emulsion administered for the prevention of hepatic metastasis was investigated in relation to the route of administration. Epirubicin at 0.5 mg/kg emulusified with lipiodol was given to rebbits via the hepatic artery (IA) or portal vein (IP), and changes in tissue concentration and blood biochemical parameters were determined. One million VX2 tumor cells were then transplanted via the portal vein, and the emulsion was given via the IA or the IP 3 days (settlement phase) or 10 days (occult hepatic metastasis phase) later. The efficacy of the drug was evaluated in terms of the number of metastatic foci on the hepatic surface 16 days after transplantation. The concentration of the drug in hepatic tissue persisted at 1 μg/g for more than 5 h after administration, regardless of whether it was given via the IA or the IP. Both administration routes were associated with an increase in GOT and GPT, although this was transitory. The number of metastatic foci was significantly lower ($p<0.05$) in animals treated via the IA or Ip than in controls during the settlement phase. Howerver, in the occult hepatic metastasis phase, only the IA group showed a significant difference ($p<0.05$) from the control group. These results indicate that both the IA and IP routes are effective in the very early stage of hepatic metastasis, whereas the IA route alone is effective against foci of subsequent occult hepatic metastasis.

Reprint requests: Naoki Takahashi　Department of Surgery, Tokyo Women's Medical College Daini Hospital
2-1-10 Nishiogu, Arakawa-ku, Tokyo, 116 JAPAN