日消外会誌　27（12）：2574～2577，1994年

噴門部における扁平上皮癌と悪性リンパ腫の衝突腫瘍の１例

大分医科大学第２外科，同　第２内科*，同　中検病理**
村上　信一　　内田　雄三　　久保　宣博
平岡　善憲　　野口　　剛　　松本　克彦
葉玉　哲生　　藤岡　利生*　　横山　繁生**

患者は73歳の女性で，嚥下障害を主訴として来院した．食道切除と胃全摘術を行い，患者は術後51か月の現在再発の兆候もなく健在である．切除標本では噴門部にまたがる大きさ5.0×5.0cm大，Borrmann 2型の病変とIIc型の胃病変が相接していた．組織学的検索では前者は低分化型扁平上皮癌で後者は悪性リンパ腫と２つの組織型が確認された．２つの腫瘍が衝突する部分の連続切片において両成分は相接していたが交雑した像は認められなかった．また，リンパ節転移巣においてはいずれか１つの成分の転移がみられ，両成分の混在は認められなかった．免疫組織学的検索では扁平上皮癌はケラチンとepithelial membrane antigenが陽性であり，悪性リンパ腫ではleucocyte common antigenが陽性であった．以上の組織学的所見は衝突腫瘍の概念に一致していた．

Key words: collison tumor, squamous cell carcinoma of the esophagus, malignant lymphoma of the stomach

はじめに

衝突腫瘍は組織学的に２つの異なった腫瘍が境界をもって相接する状態であり，極めてまれな疾患である．その中で下部食道噴門部に食道扁平上皮癌と胃悪性リンパ腫が相接する衝突腫瘍はわれわれが文献上検索した限りでは報告例を見いだしえなかった．最近われわれは本症の１例を経験したので報告する．

症　例

患者：73歳，女性

主訴：嚥下障害

家族歴：特記すべきことなし．

既往歴：特記すべきことなし．

現病歴：平成元年８月，嚥下障害が出現し，近医で検査値の異常を指摘され，大分医科大学第２内科を紹介された．内視鏡下の生検で食道癌の診断を受け同年10月11日手術目的で当科に入院した．

入院時現症：身長144cm，体重39kg，栄養状態不良．血圧120/60，脈拍70，眼瞼および眼球結膜に貧血，黄疸を認めなかった．胸腹部に異常所見を認めなかった．

入院時検査所見：血液生化学検査ではLDH 512IU/L（正常値：212～410IU/L）であり，軽度の鉄欠乏性貧血（ヘモグロビン10.7g/dl，鉄68μg/dl）と軽度の耐糖能異常（境界型）を認めた以外は正常範囲であった．腫瘍マーカーはcarcinoembryonic anigen（CEA）5.2 ng/ml（正常＜5.0ng/ml），squamous cell carcinoma related antigen（SCC）2.56ng/ml（正常＜1.5ng/ml）と軽度の上昇を認めた．

食道X線検査所見：腹部食道（Ea）から胸部下部食道（Ei）にかけて長径3cmのらせん型の陰影欠損が見られた．胃噴門部小彎側に2.5cmの粘膜不整像を認め，噴門部への浸潤が疑われた．

内視鏡所見：上切歯列より約40cmの部位の下部食道から噴門部にかけてBorrmann 2型の腫瘍を認めた（**Fig. 1**）．同部位からの生検所見では低分化型扁平上皮癌であった．胃粘膜所見では胃体部小彎側に粘膜の不整を認めた．

腹部CT所見で，胃小彎側および腹部大動脈周囲にリンパ節の腫大を認めた．

手術所見：同年10月30日，左開胸・開腹下にImEiEaにわたる食道切除，胃全摘，膵尾部合併切除，D_3郭清を行い，後結腸経路で有茎空腸を左胸腔内に挙上し食道空腸吻合術を施行した．腹水，肝・腹膜転移を認めなかった．

摘出標本の肉眼所見：下部食道から噴門部にかけて5.0×5.0cmのBorrmann 2型の腫瘍を認めた．同時

＜1994年９月14日受理＞別刷請求先：村上　信一
〒879-55　大分県大分郡挾間町医大ケ丘１－１　大分医科大学第２外科

Fig. 1 Endoscopy showed a Borrmann type-2 lesion in the lower part of the esophagus.

に，胃体部には小彎側を中心としてIIc様の陥凹性病変を広範囲(10.0×9.0cm)に認めた．両病変は噴門部で相接していた（**Fig. 2**）．

病理組織学的所見：食道の腫瘍部の組織像は低分化型扁平上皮癌で，深達度は a_2，ie(−)，ly(+)，v(−)であった（**Fig. 3**）．胃小彎側のIIc様陥凹部では腫瘍細胞が粘膜固有層および粘膜下層に濾胞を形成しながら増殖し，その深達度はsmであった（**Fig. 4**）．その強拡大像では，medium sizeの腫瘍細胞が単一に増殖し，follicular，medium cell typeの胃悪性リンパ腫の組織像を呈した．食道の腫瘍部と胃のIIc様陥凹部が相接する部分の組織像は低分化型扁平上皮癌と悪性リンパ腫の成分が互いに相接して併存するいわゆる衝突腫瘍の組織像であった（**Fig. 5**）．同部位の免疫染色では扁平上皮癌の部分ではケラチン染色が陽性であった（**Fig. 6**）．また，同時にepithelial membrane antigen（以下，EMA）染色も陽性であった．一方，悪性リンパ腫の部分ではleucocyte common antigen（以下，LCA）染色のみが陽性であった（**Fig. 7**）．リンパ節転移では，悪性リンパ腫の転移がリンパ節No. 1，4，6，7，10，11，14，15，16に認められた．また，扁平上皮癌の転移はリンパ節No. 2のみに認められた．なお，悪性リンパ腫と扁平上皮癌が同一リンパ節内に転移している所見は認められなかった．また，リンパ節転移巣における免疫染色でも同様に扁平上皮癌の転移巣ではケラチン染色とEMA染色のみが陽性であり，悪性リンパ腫の転移巣ではLCA染色のみが陽性であった．

Fig. 2 The resected specimen showed a Borrmann type-2 lesion measuring 5.0×5.0cm and a IIc lesion measuring 10.0×9.0cm located close to each other in the cardia of the stomach.



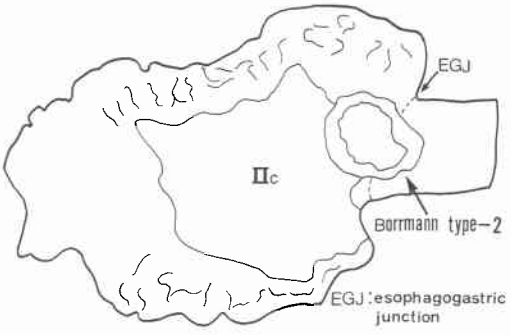

Fig. 3 A microphotograph of the Borrmann type-2 lesion in the esophagus showed poorly differentiated squamous cell carcinoma. (H.E. stain, ×200)

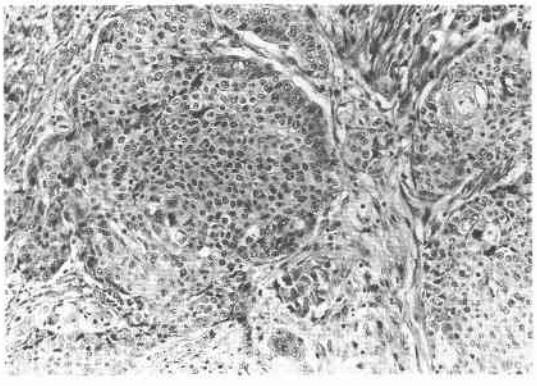

Fig. 4 A microphotograph of the IIc type lesion in the stomach showed malignant lymphoma which was limited to the submucosal layer. (H.E. stain, ×40)

Fig. 5 Area of collison tumor showing poorly differentiated squamous cell carcinoma (left) and malignant lymphoma (right). There was no admixture of the two cellular components. (H.E. stain, ×40)

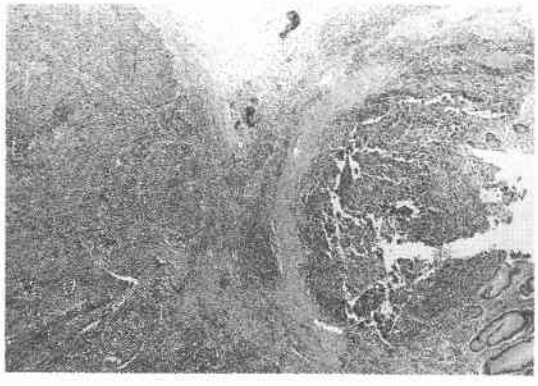

Fig. 6 A microphotograph of the immunohistochemical reaction of the Borrmann type-2 lesion. Positive reaction to antikeratin antibody was seen in the tumor cells. (×400)

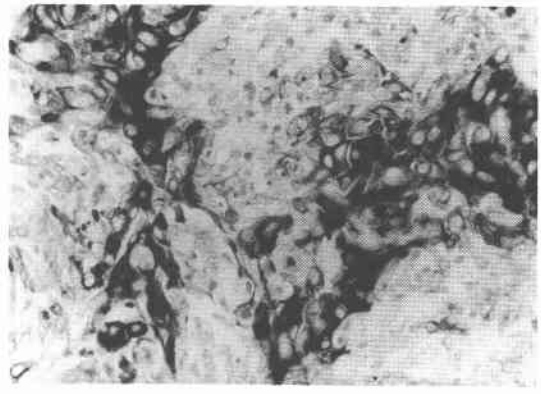

Fig. 7 A microphotograph of the immunohistochemical reaction of the IIc type lesion. Positive reaction to anti-LCA antibody was seen on the surface of the lymphoma cells. (×400)



扁平上皮癌のstageは，a_2，n_1，M_0，Pl_0，stage IIIであり，悪性リンパ腫のstageは，t_1，n_4，H_0，P_0のstage IVbであった．

術後経過：術後の経過は良好で，術後化学療法としてCHOP療法（cyclophosphamide，adriamycin，vincristine，prednisolone）3クール施行した．術後4年3か月経過した現在，再発の兆候なく健在である．

考　察

衝突腫瘍はまれな疾患である．1919年，Meyer[1]は重複腫瘍を3つに分類し，その中で同一部位に互いに独立して発生した腫瘍が増殖の過程で互いに近接し，あるいは一部で交雑する腫瘍を衝突腫瘍と分類し報告した．さらにDodge[2]はその中でも両腫瘍の交雑像がないもののみを狭義の衝突腫瘍と定義した．

胃における衝突腫瘍の組織型は諸家の報告例[3)~5)]によれば主に腺癌と肉腫特に悪性リンパ腫の組み合わせが多い．一方，食道における衝突腫瘍の報告例[6)7)]は胃に比べて少なく，その組織型は扁平上皮癌と他の悪性腫瘍との組み合わせが多い．また，食道・胃境界部は扁平上皮と腺上皮とが相接する部位であり，衝突腫瘍が発生しやすい母地であると思われるが，その報告例[8)9)]は意外と少ない．さらに食道・胃境界部における衝突腫瘍の組織型は扁平上皮癌と腺癌の組み合わせの報告例[8)9)]のみである．我々の症例では口側は扁平上皮

癌，肛門側は悪性リンパ腫で，両者が噴門部で衝突している腫瘍でり，その組織型の組み合わせは極めてまれな1例である．我々が検索した限りでは本症例と同様の報告例はなかったが，食道の扁平上皮癌と胃の悪性リンパの重複癌の報告例[10]は1例のみ認められた．

免疫組織学的検索では，本症例は食道扁平上皮から発生したケラチン染色およびEMA染色陽性の低分化型扁平上皮癌と，胃から発生したLCA染色陽性の悪性リンパ腫が噴門部で衝突した腫瘍と考えられる．また，食道扁平上皮癌と胃悪性リンパ腫が衝突している部分の連続切片を検索しても両成分が交雑している像は認められなかったことより，本症例は狭義の衝突腫瘍と考えられる．

Dodge[2]によれば，衝突腫瘍はそれぞれの成分が独立して転移を示すと報告されている．本症例でも食道扁平上皮癌の成分と胃悪性リンパ腫の成分がそれぞれ別々のリンパ節に転移を認め，同一リンパ節内に両成分が転移している像は見られなかった．また，そのリンパ節転移巣における免疫染色でも扁平上皮癌の成分はケラチン染色とEMA染色のみが陽性であり，また悪性リンパ腫の成分はLCA染色のみが陽性であることより，両者とも原発巣および転移巣において免疫組織学的に同一性格を示したものと思われた．

本論文の要旨は第49回九州癌学会（別府市，1990年）において報告した．

文　献

1) Meyer R: Beitrag zur Verstandigung uber die Namengebung in der Geschwulstlehre. Zentralbl Allg Pathol 30: 291—296, 1919
2) Dodge OG: Gastro-esophageal carcinoma of mixed histological type. J Pathol Bact 81: 459—471, 1961
3) Manier JW, Reyes CN: Collison tumor of the stomach. Gastroenterology 67: 1011—1015, 1974
4) 内田雄三，三浦敏夫，川島　望ほか：早期胃癌と細網肉腫が同一胃に相接して共存した1例—その病理学的特異性について—．外科診療 12: 333—337, 1970
5) 松本俊雄，松本温子，関根迪弌ほか：胃の原発性悪性りんぱ腫と早期胃癌の共存せる1症例．Prog Dig Endosc 20: 269—273, 1982
6) 本島悌司，鍋谷欣市，福住直由：多発性粘表皮癌（multiple mucoepidermoid carcinomas）と扁平上皮癌（squamous cell caracinoma）が衝突してみられた食道癌の1例．杏林医会誌 16: 407—414, 1985
7) 小林裕幸，吉田典正，丸山浩高ほか：腺様嚢腫癌と扁平上皮癌の衝突食道癌の1例．日消外会誌 22: 2072—2075, 1989
8) Wanke M: Collison-tumor of the cardia. Wirchows Arch Abt A Path Anat 357: 81—86, 1972
9) Spagnolo DV, Heenan PJ: Collison carcinoma at the esophagogastric junction Cancer 46: 2702—2708, 1980
10) 尾関　豊，松原長樹，雑賀俊夫ほか：食道粘膜内癌に併存した胃，横行結腸重複悪性リンパ腫の1例．Gastroenterol Endosc 34: 416—423, 1992

A Case of Collison Tumor with Squamous Cell Carcinoma and Malignant Lymphoma in the Cardia

Shin-ichi Murakami, Yuzo Uchida, Nobuhiro Kubo, Yoshinori Hiraoka, Thuyoshi Noguchi, Katsuhiko Matsumoto, Tetsuo Hadama, Toshio Fujioka* and Shigeo Yokoyama**
Second Department of Surgery, Second Department of Internal Medicine*, Oita Medical University, Division of Pathology, Central Diagnotic Laboratory**, OIta Medical University Hospital

A 73-year-old woman visited the Oita Medical University Hospital with a complaint of dysphagia. Esophagectomy and total gastrectomy were performed. The patient was alive 51 months after the operation without any sign of recurrence. Pathological examination of the resected specimen showed a Borrmann type-2 lesion measuring 5.0 × 5.0 cm and a IIc lesion measuring 10.9 × 9.0 cm located close to each other in the cardia of the stomach. Microscopic examination revealed a collison tumor consisting of poorly differentiated squamous cell carcinoma and malignant lymphoma. The serial sections showed that there was no histological transition between the two components. With respect to metastatic sites in the lymph nodes, only one component from each tumor was seen. The constituent cells of the squamous cell carcinoma demonstrated positive immunoreactivity for keratin and EMA. Lymphoma cells showed positive immunoreactivity for LCA. Thus, the histological findings of the two tumors confirmed a collison tumor.

Reprint requests: Shin-ichi Murakami The Second Departmet of Surgery, Oita Medical University
1-1 Idaigaoka, Hasama-machi, Oita, 879-55 JAPAN