日消外会誌　27 (12)：2578～2582，1994年

胃癌に併存した腹腔動脈起始部圧迫症候群の1例
—超音波診断について—

大阪警察病院外科，同　病理*

成田　匡志　中尾　量保　仲原　正明　前田　克昭
荻野　信夫　西田　俊朗　宮崎　　知　江本　　節
前田　庄平　黒田　征加　辻本　正彦*

胃癌の手術を契機に超音波検査で発見された腹腔動脈起始部圧迫症候群（celiac axis compression syndrome：以下，CACS と略記）の1例を報告する．症例は50歳の男性．既往歴として幼少時より月に1～2度腹部仙痛を自覚．主訴は嚥下困難で，噴門部癌の診断のもとに当科に紹介入院．術前の超音波検査にて，腹腔動脈起始部の狭窄と総肝動脈の遠肝性血流を認め CACS と診断した．左開胸開腹下に胃全摘術，摘脾術を施行した．術中に内側弓状靱帯による腹腔動脈起始部の圧迫を確認し，靱帯を切離した．電磁流量計により測定した総肝動脈血流量は靱帯切離前後で40ml/分から115ml/分に増加した．術後に腹痛の発生を認めず，また術後の超音波ドプラ検査にて総肝動脈の求肝性血流を確認した．超音波検査は CACS の診断および治療効果判定に有用と思われた．

Key words：celiac axis compression syndrome，ultrasonography，Doppler ultrasonography

はじめに

腹腔動脈起始部圧迫症候群（celiac axis compression syndrome：以下，CACS と略記）は，慢性的に腸管の虚血を引き起こすまれな疾患である．臨床的には主として食後の腹部アンギーナ様症状と心窩部の血管雑音が特徴で，診断には大動脈造影の側面像で腹腔動脈起始部の狭窄を証明することが必要と言われている[1]．今回我々は胃癌と併存した CACS を，血管造影検査を施行せずに超音波検査のみにて診断しえたので報告する．

症　例

患者：50歳，男

主訴：嚥下困難

家族歴：特記事項なし．

既往歴：幼少時より月に1，2度下痢を伴うさしこむような腹痛があり，排便とともに軽快した．45歳時よりインスリン非依存性糖尿病．

現病歴：平成4年3月頃より嚥下困難が出現し近医にて胃透視施行．噴門部癌の診断のもと8月17日当科紹介入院．

＜1994年9月14日受理＞別刷請求先：成田　匡志
〒543　大阪市天王寺区北山町10-31　大阪警察病院外科

現症：特記事項なし．心窩部に血管離音を聴取しなかった．

入院時検査成績：軽度の貧血と便潜血陽性を認めた．血清 CEA 値は17.6ng/ml と高値を示した．

胃透視：食道下部から噴門部にかけて約6cm の範囲に壁の不整および狭窄像を認めた．

胃内視鏡検査：食道下部から噴門部にかけて Borrmann 3型の腫瘍を認めた．

腹部 CT：胃噴門部の壁肥厚と径1cm 大の7番リンパ節腫大を認めた．

腹部超音波検査：装置は東芝 SSA-270A，プローブは3.75MHz コンベックス型を使用した．腹腔動脈および大動脈の縦断面において，腹腔動脈は呼気時には大動脈より頭側に向かって分岐し，起始部は狭窄していた（**Fig. 1A**）．一方，吸気時には逆に大動脈より尾側に向かって分岐し起始部の狭窄は消失した（**Fig. 1B**）．

超音波ドプラ検査にて，呼気時の総肝動脈血流は遠肝性で，その血流量は190**ml**/分であった（**Fig. 2**）．なお，吸気時には腸管ガフス像のため総肝動脈を観察することはできなかった．

以上より CACS を併存した胃癌と診断し平成4年8月20日手術を施行した．

Fig. 1 Ultrasonogram revealed stenosis of celiac origin in expiratory phase (A). This stenosis was improved in inspiratory phase (B).
Ao: aorta, CA: celiac artery, SMA: superior mesenteric artery.

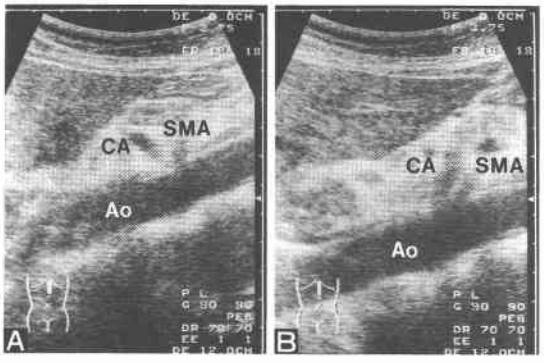

Fig. 2 Preoperative Doppler ultrasonogram showed hepatofugal flow of the common hepatic artery (CHA).

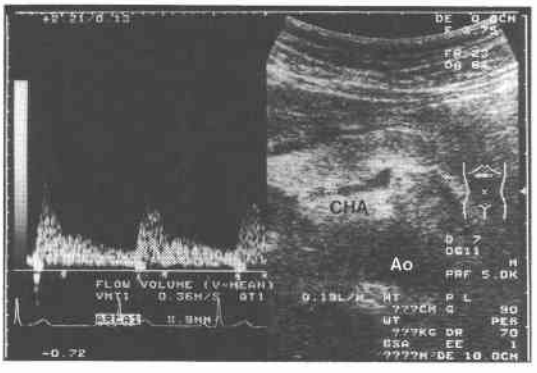

Fig. 3 Schema shows celiac artery compression by median arcuate ligament (A). Histological findings of the median arcuate ligament showed hyalinized dens fibrous tissue with few capillary and nerve fiber.
RC: right crus of diaphragm, LC: left crus of diaphragm, MAL: median arcuate ligament, CA: celiac artery, LGA: left gastric artery, CHA: common hepatic artery, SPA: splenic artery, Ao: aorta.

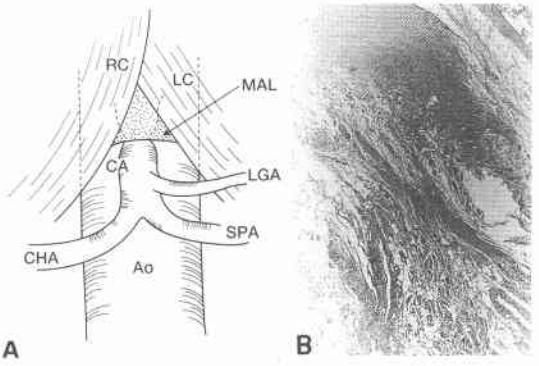

Fig. 4 Postoperative Doppler ultrasonogram showed hepatopetal flow of the common hepatic artery (CHA).

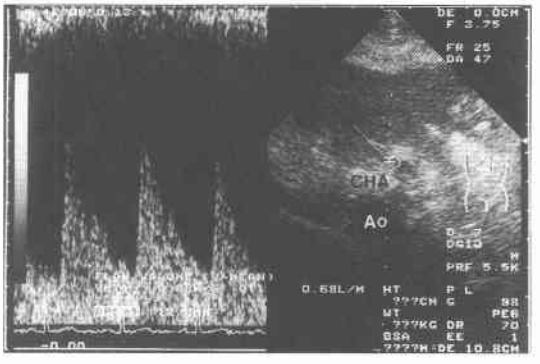

手術所見：左開胸，開腹下に R_2 リンパ節郭清を伴う胃全摘，摘脾，食道空腸 Roux-Y 吻合術を行った．

腹腔動脈起始部は，白色調の固い内側弓状靱帯によって腹側から背側へ向かって圧迫されていた（**Fig. 3A**）．靱帯を腹腔動脈起始部の前面にて切離し，腹腔動脈起始部を全周にわたって剝離し大動脈前面を十分に露出した．術中電磁流量計により測定した総肝動脈血流量は，内側弓状靱帯切離前が40ml/分に対し切離後は115ml/分と増加した．

切除標本肉眼所見：胃噴門部から食道下部にかけて5.5×5.5cm の Borrmann 3型の腫瘍を認めた．

病理組織学的所見：胃癌は tub2，medullary，ssβ，INFγ，ly_3，v_1，ow (−)，aw (−)，n_2，stage III であった．内側弓状靱帯の組織像は，主に硝子化した密な結合組織で占められ，少数の毛細血管および末梢神経線維を認めた（**Fig. 3B**）．

術後経過は良好で，術前に認めたような腹痛は認められなかった．術後の超音波ドプラ検査にて，呼気時の総肝動脈の血流は求肝性であり，血流量は680ml/分であった（**Fig. 4, Table 1**）．なお，患者は術後1年2か月で，多発性肺転移にて死亡した．

Table 1 Blood flow measurement of common hepatic artery by Doppler ultrasonography

	Preoperation	Postoperation
Area (mm²)	8.9	12.8
Velocity (m/min)	21.6	52.8
Flow (ml/min)	190	680
Direction	hepatofugal	hepatopetal

考　察

CACSは腹腔動脈起始部の外因性の圧迫により，腹部アンギーナ様症状を来たす症候群として知られている．圧迫の原因として内側弓状靱帯がもっとも多く，腹腔神経叢やリンパ組織による圧迫などの関与も報告されている[2)3)]．CACSの報告は欧米に比べ本邦では少なく，われわれの調べたかぎり自験例を含め28例に過ぎなかった[4)~22)]（**Table 2**）．男性16例，女性12例と特に性差を認めなかった．年齢は12歳から75歳にわたり平均42歳であった．

CACSの診断は原因不明の腹痛を訴える患者に対し他疾患を除外した後に，血管造影で特徴的な腹腔動脈起始部の狭窄像を証明することによりなされてきた．本邦報告例28例のうち，自験例を除く27例全例が血管造影で確定診断が下されていた．そのうち2例は，超音波検査にて腹腔動脈起始部の狭窄像を描出し診断の一助とするも，超音波ドプラ法による総肝動脈血流の検討はなされていなかった[9)20)]．自験例においては胃癌の術前ルーチン検査としての腹部超音波検査にて腹腔動脈起始部の狭窄とその呼吸性変動を認め，超音波ドプラ法にて総肝動脈の血流が遠肝性であったことからCACSを強く疑った．また，腹腔動脈や上腸間膜動脈，門脈系の主要血管に走行異常を認めないことを超音波検査で確認しており血管造影は不要と判断し

Table 2 Review of the literatures on CACS in Japan.

No.	Year	Author	Age	Sex	Angio.	US	Main symptoms	Complications	Causes	Treatments	Results of treatment
1	1979	Seo	40	M	+	−	Epigastralgia, diarrhea	Hyperamylasemia	Scar like tissue	Division	Good
2	1981	Miyazawa	25	F	+	−	Epigastralgia, vomiting		5 cases: MAL	5 cases: division	Good in 5 operated cases
3	1981	Miyazawa	27	F	+	−	Rt. hypochondral pain, nausea				
4	1981	Miyazawa	45	F	+	−	Epigastralgia	Duodenal ulcer			
5	1981	Miyazawa	28	M	+	−	Lt. subcostal pain	Cholecystolithiasis			
6	1981	Miyazawa	43	M	+	−	Epigastralgia, diarrhea				
7	1981	Miyazawa	36	M	+	−	Epigastralgia				
8	1981	Miyazawa	37	M	+	−	Epigastralgia				
9	1983	Tada	31	M	+	−	Abdominal pain		MAL	Division	Good
10	1984	Harada	26	M	+	−	Lt. subcostal pain, vomiting		MAL		Good
11	1984	Utida	24	M	+	−	Lt. subcostal pain				Unknown
12	1985	Satou	47	M	+	+	Epigastralgia		MAL	Division	Good
13	1985	Takae	42	F	+	−		Pancreatic cancer	MAL	Division	Unknown
14	1987	Hanyuu	41	M	+	−	Abdominal pain		MAL	Division	Good
15	1987	Kurosima	38	F	+	−	Abdominal pain		MAL	Division	Good
16	1987	Saitou	38	F	+	−	Rt. subcostal pain		MAL	Division	Good
17	1988	Kumamoto	75	M	+	−	Epigastralgia	Occlusion of the IMA	Nerve tissue	Division	Unknown
18	1989	Wada	45	F	+	−	Epigastralgia		Nerve tissue	Division	Good
19	1989	Fukuda	16	F	+	−	Epigastralgia		MAL	Division	Good
20	1991	Tanaka	61	M	+	−	Abdominal pain	Hepatic swelling	MAL?	−	−
21	1990	Douke	67	M	+	−		Hepatoma	MAL	Division	Unknown
22	1991	Satou	42	M	+	−		Pancreatic cancer	MAL	Division	Unknown
23	1991	Satou	54	F	+	−		Cholangioma	MAL	Division	Unknown
24	1991	Satou	75	M	+	−		Cholangioma	MAL	Division	Unknown
25	1992	Mizogami	12	F	+	+	Epigastralgia	Gastric ulcer	MAL	Division	Good
26	1992	Yamaguti	23	F	+	−	Epigastralgia, vomiting		Unknown	PTA	Good
27	1993	Ikegami	72	F	+	−		Pancreatic cancer	MAL, Celiac plexus	Division	Unknown
28	1993	This case	50	M	−	+	Abdominal pain, diarrhea	Gastric cancer	MAL	Division	Good

Angio. : angiography , US : ultrasonography, IMA : inferior mesenteric artery,
MAL : median arcuate ligament , PTA : percutaneous transcatheter angioplasty.

た．実際，開腹時に内側弓状靱帯による腹腔動脈起始部の圧迫を認め，靱帯切離により総肝動脈血流量が増加したことより術前の超音波診断が正しいことを確認した．

本症と悪性腫瘍との併存例は膵癌，胆管癌，乳頭部癌が欧米において報告されており[23)~25)]，全例に膵頭十二指腸切除術が施行されていた．CACSでは腹腔動脈領域の血流は上腸間膜動脈からのアーケードを介して供給されるため，術中膵頭十二指腸切除に先立って腹腔動脈起始部の圧迫を解除する必要性が指摘されていた．本邦においては，自験例を除く27例中悪性腫瘍の併存は膵癌3例，肝癌1例，胆管癌2例の計6例であり，胃癌との併存の報告は見られなかった[10)18)19)]．これは胃癌の術前検査として必ずしも血管造影が施行されていないため，CACSの併存が見逃されていることも考えられた．

治療に関しては，内側弓状靱帯切離術などの外科的圧迫解除術が主に行われており，本邦手術成績はおおむね良好である．しかし，腹痛と腹腔動脈起始部狭窄との因果関係に疑問をもつ者もあり，手術適応の決定には慎重な態度が要求されている[26)]．

CACSにおける腹腔動脈起始部の狭窄は，吸気時に改善しうることが血管造影で認められている[27)]．Williamsら[26)]は，吸気時において大動脈および腹腔動脈起始部は尾側へ移動するのに対し，内側弓状靱帯は前方へ移動するため腹腔動脈起始部の狭窄が改善すると述べている．自験例では，吸気時における狭窄像の改善を超音波検査にて確認しえた．吸気時に大動脈より頭側に向かって分岐した腹腔動脈が，吸気時には尾側に向かって分岐したのは，吸気時には肝臓などとともに腹腔動脈の末梢側がより尾側へ移動するためと思われた．また自験例では術前CTにて7番リンパ節腫大が疑われたが，リンパ節による腹腔動脈起始部の圧迫は，呼吸性変動の有無，リンパ節の特徴的な超音波像などからCACSとの鑑別は容易である．CACSでは腹腔動脈領域の血流は上腸間膜動脈からアーケードを介して供給されており，総肝動脈の血流は遠肝性となる[5)]．それゆえ，超音波検査にて腹腔動脈起始部の狭窄像とその呼吸性変動および総肝動脈の遠肝性血流を観察することで本症の診断は可能と思われた．また，自験例では超音波ドプラ法にて術前の総肝動脈の遠肝性血流が術後には求肝性に変化したことを確認した．以上より，非侵襲的で簡便な超音波検査はCACSの診断および治療効果判定に有用であると思われた．

文　献

1) Mulder DS, Rubush J, Lawrence MS et al: Celiac Axis Compression Syndrome. Can J Surg **14**: 122—126, 1971
2) Harjola PT: A rare obstruction of the celiac artery. Ann Chir Gynaecol Fenn **52**: 547—550, 1963
3) Brandt JL, Scott JB: Axis Compression Syndrome. A Critical Review. Dig Dis **23**: 633—640, 1978
4) 瀬尾洋介，古澤元之助，原　泰寛ほか：Celiac Artery Compression Syndromeと思われる1症例．臨外　**34**：417—420，1979
5) 宮澤幸久：腹腔動脈起始部圧迫症候群に関する臨床的ならびに実験的検討．日外会誌　**82**：1504—1515，1981
6) 多田祐輔，上野　明：腸管虚血と血管外科—いわゆるAbdominal Anginaについて—．外科治療　**48**：705—711，1983
7) 原田貞美，伊藤　翼，久次武晴ほか：腹腔動脈起始部圧迫症候群（Celiac Axis Compression Syndrome）の1治験例．日消病会誌　**81**：2808—2811，1984
8) 内田康文，小野　稔，原　泰寛ほか：Celiac axis compression syndromeの1症例．日消病会誌　**81**：291，1984
9) 佐藤哲也，杉田輝地，山近勝美ほか：超音波にて診断し得た腹腔動脈起始部圧迫症候群（CACS）の1治験例．日消病会誌　**82**：2867，1985
10) 高江州裕，二村雄次，早川直和ほか：腹腔動脈起始部圧迫症候群と膵頭部癌を合併した1例．日消外会誌　**18**：1379，1985
11) 羽生富士夫，重松恭祐，今泉俊秀：Celiac Axis Compression Syndromeの1治験例．治療学　**18**：534—536，1987
12) 黒島振重郎，郷　仁，村上達哉ほか：腹腔動脈起始部圧迫症候群に対する正中弓状靱帯切離術の経験．外科　**49**：503—506，1987
13) 斉藤博哉，森田　穣，丁子　清ほか：腹腔動脈起始部圧迫症候群におけるPTAの意義—手術適応のために—．臨放線　**32**：657—660，1987
14) 熊本吉一，小泉博義，赤池　信ほか：高齢者に発生した腹腔動脈起始部圧迫症候群の1治験例．臨外　**43**：123—125，1988
15) 和田誠之，伊村郁夫，望月高明ほか：Celiac axis compression syndromeの1例．日消外会誌　**12**：1345—1349，1989
16) 福田宏嗣，荻野信人，大口善郎ほか：腹腔動脈起始部圧迫症候群の1治験例．日消外会誌　**22**：2473—2476，1989
17) 田中直英，岡本麻理，田中奈穂子ほか：腹腔動脈起始部圧迫症候群の1例．日大医誌　**50**：619—623，

1991
18) 道家　充, 早川直和, 梛野正人ほか：腹腔動脈起始部圧迫症候群を合併した肝癌に対するTAEの経験. 日消病会誌　87：316, 1990
19) 佐藤達郎, 二村雄次, 早川直和ほか：腹腔動脈起始部圧迫症候群を伴う膵胆道癌の3切除例の経験. 日消外会誌　24：700, 1991
20) 溝上明成, 松岡直樹, 深江俊三ほか：胃潰瘍の難治性をもたらしたCeliac Axis Compression Syndromeの1症例. 日消病会誌　89：1297—1299, 1992
21) 山口裕也, 有田好之, 大久保明ほか：経カテーテル的血管形成術が奏功した腹腔動脈起始部圧迫症候群の1例. 日消病会誌　89：528—531, 1992
22) 池上　淳, 松毛真一, 杉原　保ほか：腹腔動脈起始部圧迫症候群を伴った膵頭部癌の1切除例. 日消病会誌　89：1101, 1993
23) Fortner JG, Watson RC: Median arcuate ligament obstruction of celiac axis and pancreatic cancer. Ann Surg 194：698—700, 1981
24) Kohler TR, Debas H, Crames M et al: Pncreaticoduodenectomy and the celiac artery compression syndrome. Ann Vasc Surg 4：77—80, 1990
25) Bull DA, Hunter GC, Crabtree TG et al: Hepatic ischemia, caused by celiac axis compression, complicating pancreaticoduodenectomy. Ann Surg 217：244—247, 1993
26) Williams S, Gillespie P, Little JM: Celiac Axis Compression Syndrome: Factors predicting a favorable outcome. Surgery 98：879—887, 1985
27) Lynch RD: The celiac axis compression syndrome. J Am Osteopath Assoc 76：189—193, 1976

A Case Report of Celiac Axis Compression Syndrome Combined with Gastric Cancer —Diagnosis by Doppler Ultrasonography—

Masashi Narita, Kazuyasu Nakao, Masaaki Nakahara, Katsuaki Maeda, Nobuo Ogino, Toshirou Nishida, Satoru Miyazaki, Takashi Emoto, Shohei Maeda, Seika Kuroda and Masahiko Tsujimoto*
Department of Surgery and Department of Pathology*, Osaka Police Hospital

We report a 50-year-old man with gastric cancer and celiac axis compression syndrome (CACS) which was diagnosed by preoperative ultrasonography. The patient had suffered from pain once or twice a month since his boyhood. He was admitted to our hospital because of dysphagia, and endoscopic examination revealed cancer of the cardia. Preoperative ultrasonography showed stenosis of celiac origin and hepatofugal blood flow of the common hepatic artery. Total gastrectomy, splenectomy and division of the median arcuate ligsament were performed. Intraoperative electromagnetic flowmetry showed an increase in the flow of the common hepatic artery from 40 ml/min to 115 ml/min after decompression of the celiac artery. The abdominal pain disappeared after surgery, and postoperative ultrasonography revealed hepatopetal blood flow of the common hepatic artery. Thus, Doppler ultrasonography is useful in a noninvasive diagnosis of CACS.

Reprint requests: Masashi Narita　Department of Surgery, Osaka Police Hospital
10-31 Kitayama-cho, Tennoji-ku, Osaka, 543 JAPAN