日消外会誌　27（12）：2583～2586，1994年

転移リンパ節が肝様腺癌を呈したCA19-9産生胃癌の1例

横浜市立大学医学部第2外科，同　病理部*

名取　志保　　若杉　純一　　遠藤　　格　　渡会　伸治
山岡　博之　　嶋田　　紘　　松尾　恵五*　　中谷　行雄*

症例は49歳の男性で心窩部痛を主訴に来院，胃内視鏡検査で胃角部後壁の0′（IIc＋III）T_2型胃癌と診断した．CT検査でNo. 7と16b_1リンパ節の腫大を認め，血清alpha-fetoprotein（AFP）値は3.0ng/mlと正常であったが，carbohydrate antigen 19-9（CA19-9）値は490ng/mlと高値を呈した．胃全摘術および膵体尾部・脾臓・左副腎・胆嚢合併切除によるD_4郭清を施行した．原発巣は深達度ssの低分化型腺癌でNo. 7と16b_1の転移リンパ節にのみ肝様腺癌を認めた．AFPおよびCA19-9染色は原発巣ではともに陰性であったが，転移リンパ節の肝様腺癌ではAFP陽性細胞が散在性に認められ，CA19-9染色はすべての細胞がびまん性に染色された．以上より本例は転移リンパ節の肝様腺癌がCA19-9を産生したまれな症例と思われた．肝様腺癌はAFP産生胃癌に特徴的な組織型であるが，本例のようにCA19-9値が高値の肝様腺癌は広範なリンパ節転移をきたすので十分なリンパ節郭清が必要である．

Key words: hepatoid carcinoma in the lymph node with metastasis, carbohydrate antigen 19-9, lymph node metastasis of gastric cancer

1. はじめに

胃癌組織の中には好酸性の腫瘍細胞が充実性胞巣を形成して肝細胞に類似した組織型を呈するものがあり肝様腺癌と呼ばれている[1]．肝様腺癌はalpha-fetoprotein（以下，AFPと略記）産生胃癌に特徴的な組織型で肝転移を高率に合併するため早期癌でも予後が不良であるので通常の胃癌とは区別すべきであると考えられている[2]．

今回，血清AFP，carcinoembryonic antigen（以下，CEAと略記）値は正常であったがcarbohydrate antigen 19-9（以下，CA19-9と略記）値が高値で摘出したリンパ節転移巣の肝様腺癌組織にAFPおよびCA19-9の局在を確認したCA19-9産生胃癌の症例を経験したので報告する．

2. 症　例

症例：49歳，男性

主訴：心窩部痛

家族歴・既往歴：特別なものはない．

現病歴：1993年1月初旬，食事とは無関係の心窩部痛が出現したため某医で胃内視鏡検査を受け，胃癌と診断され4月2日手術目的で当科に入院した．

＜1994年9月14日受理＞別刷請求先：名取　志保
〒236　横浜市金沢区福浦3－9　横浜市立大学医学部第2外科

入院時現症：身長165cm，体重57kg，貧血・黄疸はなく胸腹部に異常所見を認めず．鎖骨上窩リンパ節を触知せず直腸診でも異常所見を認めなかった．

入院時検査所見：一般の血液生化学検査では異常を認めなかった．腫瘍マーカーはCA19--9が460ng/ml，KM01が1,408ng/mlと高値を示したがAFPは3.0ng/ml，CEAは2.1ng/mlと正常範囲内であった．

上部消化管造影X線検査：背臥位二重造影で胃角部後壁の小彎側に大彎側からの皺壁集中を伴う陥凹性病変を認めた．

胃内視鏡検査：胃角部後壁に皺壁の癒合と腫大を伴う1.0×1.5cmの陥凹性病変を認め（**Fig. 1**），超音波内視鏡検査で深達度MPの0′（IIc＋III）T_2型胃癌と診断した．生検組織では低分化型腺癌と印環細胞癌の混在型であった．

腹部CT検査：No. 7のリンパ節は3.0×2.0cm（**Fig. 2**），No. 16b_1のリンパ節は1.0×0.8cmに腫大しいずれも転移陽性と診断した．肝原発腫瘍および肝転移は認めず膵臓にも所見を認めなかった．

以上の所見から$H_0P_0T_2N_4$のStage IVbの術前診断で4月20日手術を施行した．腹水・腹膜播種を認めず，視触診・術中超音波検査でも肝転移を認めなかった．腫瘍の漿膜への露出はなくNo. 7のリンパ節の腫大を認めた．胃全摘術および膵体尾部・脾臓・左副腎・

Fig. 1 Endoscopic findings of the stomach showing depressed lesion with fold convergency.

Fig. 2 Abdominal computed tomography showing a large mass of No. 7 lymph node. (→)

Fig. 3 Macroscopic findings of resected specimen.



Fig. 4 Microscopic findings of the stomach showing mixed type of poorly differentiated adenocarcinoma and signet ring cell carcinoma. (→) (H.E. stain, ×400)

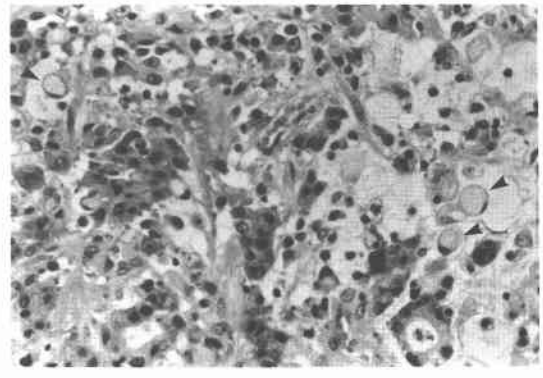

胆嚢合併切除によるD_4郭清を行い Roux-en Y 法で再建した．

胃癌取扱い規約[3]による肉眼的分類は M，Less，H_0 $P_0T_2N_2$(No. $16b_1$は転移陰性と判断)，OW(−)，AW(−)，Stage IIIa，D_4，根治度 B であった．

切除標本の肉眼所見：胃角部後壁の小彎側に0.5×1.3cm の潰瘍を伴い周辺が隆起した3.7×3.2cm の 0 (IIc+III) T_2型胃癌病巣を認めた (**Fig. 3**)．

病理組織学的所見：原発巣は深達度 ss，intermediate type，INFβ,v_0，ly_2の低分化型腺癌で，粘膜固有層の一部に印環細胞癌を認めた(**Fig. 4**)．リンパ節転移個数は4/122個で No. 3 (1/15)，No. 7 (2/9)，No. $16b_1$pre (1/13) に転移を認めた (n_4)．転移リンパ節のうち No. 7 の直径3.0cm 大に腫大した 1 個と No. 16 $b_1$pre のリンパ節には大型明瞭な核小体が中心性に位置する胞状核と，好酸性の豊富な胞体を有する細胞が巣状，索状，シート状に配列し hyaline globules を形成する肝様腺癌の組織像を認めた(**Fig. 5**)．これらのリンパ節の転移巣はすべて肝様腺癌で，他の No. 3と No. 7 の転移リンパ節は低分化型腺癌であった．ABC (avidin-biotin-peroxidase complex) 法による免疫組織化学的検索の結果，肝様腺癌を呈した転移リンパ節では AFP 陽性細胞が散在していたが(**Fig. 6**)，5mm 幅の全割切片で検索した原発巣では AFP 陽性細胞を認めなかった．CA19-9染色では原発巣は CA19-9の発現を認めなかったが，肝様腺癌を呈した転移リンパ節はすべての細胞が濃染された(**Fig. 7**)．また染色様式

Fig. 5 Microscopic findings of metastasized lymph node showing structure of hepatoid cell carcinoma. (H.E. stain, ×400)

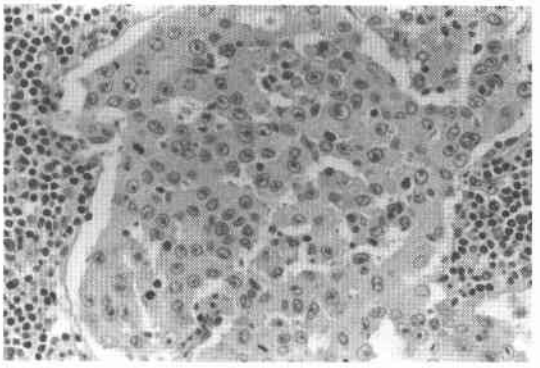

Fig. 6 Immunohistochemical staining of AFP of metastasized lymph node showing a few scattered positive cells. (→) (×400)

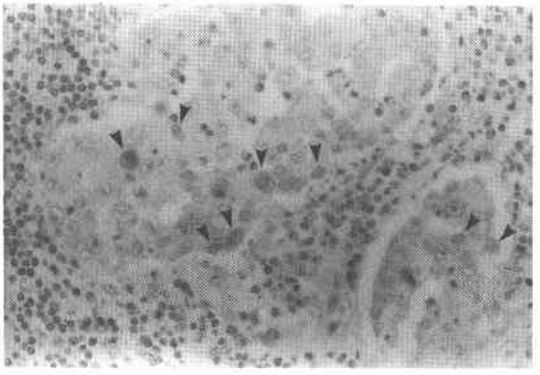

は AFP 染色では細胞質内が顆粒状，CA19-9 染色では細胞質内がびまん性に染色された．

術後経過：血清 CA19-9，KM01値は術後漸減し，5月17日（術後4週目）には正常範囲内となり5月27日に退院，現在外来で5-fluorouracil（5Fu）の経口と，methotrexate (MTX)，5Fu，cisplatin (CDDP) による化学療法を施行中である．

3. 考　察

石倉ら[1]により提唱された胃の肝様腺癌は組織学的にも機能的にも肝細胞への分化を特徴とし AFP を産生することが多く，肝細胞類似の好酸性の豊富な胞体を持つ腫瘍細胞が充実性胞巣を形成したり髄様または柱状に配列する組織型を呈するものである．

肝様腺癌は AFP 産生胃癌に特徴的な組織型であるが CEA，human chorionic gonadotropin（HGC）を

Fig. 7 Immunohistochemical staining of CA19-9 of metastatic lymph node showing a11 positive cancer cells. (×400)

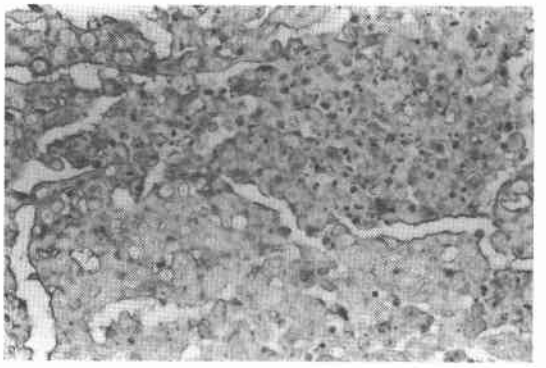

同時に産生するものも報告されている[4]．本例は術前の血清 CA19-9値が高値で原発巣と転移リンパ節の切除とともに CA19-9値が正常になり，さらに肝様腺癌を示した転移リンパ節で CA19-9の局在を確認しており肝様腺癌が CA19-9を産生したものと思われた．また転移リンパ節の肝様腺癌には AFP 陽性細胞も認められたが散在性で少数であったため血清 AFP 値が正常であったと考えられた．

高橋[5]は AFP 産生細胞を有しながら血清 AFP が正常である胃癌を“潜在的 AFP 産生胃癌”と呼んでいるが，高橋の定義によれば本例は潜在的 AFP 産生胃癌が CA19-9を産生したものと考えられる．このような潜在的 AFP 産生胃癌は髄様増殖型の低分化型腺癌でも9.5～10.1%に認められるといわれており[6]肝様腺癌の特徴ではないが，原発巣が中間型の低分化型腺癌で，転移リンパ節だけに肝様腺癌と AFP 陽性細胞が認められた本例はまれな症例と思われた．AFP 陽性細胞が転移リンパ節だけに認められた理由として原発巣に AFP 陽性細胞は存在するが ABC 法では描出感度以下であった，あるいは転移リンパ節で AFP 陽性細胞に形質転換したなどが考えられる．

本例で興味深いのは転移リンパ節の一部が肝様腺癌で，原発巣の低分化型腺癌と印環細胞癌の混在性とは異なる組織型を呈し，さらに原発巣では陰性であった AFP 染色が陽性で CA19-9染色はすべての細胞で陽性であったという点である．CA19-9の抗原産生能はリンパ節転移巣においても原発巣とほぼ同様で癌細胞のリンパ節転移やリンパ管侵襲の生物学的悪性度と深い関連性があるといわれている[7]が，本例では原発巣は

CA19-9染色が陰性で転移リンパ節の肝様腺癌組織にのみ陽性細胞を認めた．これは免疫組織染色では確認できなかった少数の原発巣のCA19-9陽性細胞がリンパ管に浸潤した結果，転移リンパ節にCA19-9陽性細胞が見られたものと考えられるが，原発巣の低分化型腺癌が転移リンパ節でCA19-9産生細胞に形質転換した可能性もあると思われた．また全割した原発巣の腫瘍組織に肝様腺癌は認められず，転移リンパ節の肝様腺癌は原発巣の低分化型腺癌のうちCA19-9産生細胞がリンパ節に転移して発育する際に肝様腺癌に変化したものと推測された．

AFP産生胃癌で高率に肝転移がおこる理由として高橋[8]は深達度の浅い時期にすでに著明な血管侵襲をきたしやすい生物学的特性があるためと推測しているが，AFP産生胃癌と同様本例も今後肝転移再発に対する予防的治療と十分な経過観察が必要と考えられる．

また，多淵ら[9]は血清CA19-9値の上昇はlyやnの程度と正の相関があると報告しており，この報告を裏付けるように本例でもCA19-9が高値でNo. $16b_1$のリンパ節まで転移を認めた．

以上転移リンパ節が肝様腺癌を呈したCA19-9産生・潜在性AFP産生胃癌の1例を報告したが本例のように血清CA19-9値が高値の症例は，広範なリンパ節転移をきたしている[9)10)]ので十分なリンパ節郭清が必要と思われた．

文　献

1) 石倉　浩，水野一也，社本幹博ほか：胃の肝様腺癌．胃と腸　22：75—83，1987
2) 藍沢喜久雄，多田哲也，鈴木　聡ほか：髄様増殖性低分化型胃癌の臨床病理学的検討．日消外会誌　25：2903—2913，1992
3) 胃癌研究会編：胃癌取扱い規約．改訂第12版．金原出版，東京，1993
4) 太田大作，梶原義史，原田英二ほか：alpha-fetoprotein産生胃癌に関する臨床的，病理学的検討．日消外会誌　18：43-49，1985
5) 高橋　豊，磨伊正義，荻野知己ほか：AFP産生胃癌の臨床病理学的検討．—胃癌におけるAFPの意義—．日外会誌　88：696—700，1983
6) 丸山道生，北村正次，新井邦佳ほか：低分化型充実性胃癌の臨床病理学的検討．癌の臨　35：905—911，1989
7) 出口浩之，多淵芳樹，斎藤洋一：大腸癌ならびに胃癌の原発巣とリンパ節転移巣における腫瘍関連抗原CA19-9とCEA発現の相違．癌の臨　36：890—894，1990
8) 高橋　豊，磨伊正義，秋本龍一ほか：胃癌の肝転移high risk症例の臨床病理学的検討，とくにAFP産生胃癌との関連について．日消外会誌　17：1732—1736，1984
9) 多淵芳樹，山口浩之，斎藤洋一：胃癌における腫瘍関連抗原CEAとCA19-9の抹消血移行機序に関する臨床病理学的・免疫組織化学的研究．日外会誌　89：1181—1191，1988
10) 浜田吉則，駒田尚直，今林伸康ほか：胃癌患者におけるcarbohydrate antigen 19-9の臨床的意義．日消外会誌　19：909—913，1986

A Case of CA19-9 Producing Gastric Cancer with Lymph Node Metastasis Showing Hepatic Carcinoma

Shiho Natori, Jun-ichi Wakasugi, Itaru Endo, Shinji Togo, Hiroyuki Yamaoka, Hiroshi Shimada, Keigo Matsuo* and Yukio Nakatani*

Second Department of Surgery and Department of Pathology*, Yokohama City University

A 49-year-old man was admitted to the hospital because of epigastralgia. Gastroscopy revealed IIc + III like advanced gastric cancer [O'(IIc + III)T_2] in the wall of the middle portion of the stomach. CT showed metastases of No. 7 and $16b_1$ lymph nodes. Preoperative laboratory findings showed a high serum level of CA19-9 (460 ng/ml). Total gastrectomy with lymphadenectomy (D_4 was performed. Histologically, the primary tumor of the stomach showed poorly differentiated adenocarcinoma up to the subserosa, but the metastatic lymph nodes (No. 7 and $16b_1$) showed the structure of hepatoid carcinoma. Immunohistochemical staining of Ca19-9 was negative in the primary lesion, but positive in hepatoid carcinoma of the metastatic lymph nodes. It was though that hepatoid carcinoma produced CA19-9. Because the serum level of CA19-9 may be related with lymph node metastasis, it is necessary to perform extensive lymph node dissection in cases showing a high preoperative level of serum CA19-9.

Reprint requests: Shiho Natori　Second Department of Surgery, Yokohama City University, School of Medicine
3-9 Fukuura, Kanazawa-ku, Yokohama City, 236 JAPAN