日消外会誌　27 (12)：2587～2591，1994年

肝 inflammatory pseudotumor の1例

岡山大学第2外科，国立岡山病院外科*
平井　隆二　　清水　信義　　曽我　浩之
臼杵　尚志　　佐々木澄治*

肝 inflammatory pseudotumor（以下，IPT と略記）は海外，本邦併せて55例の報告しかないまれな疾患で悪性腫瘍との鑑別が困難である．我々は肝 IPT の1例を経験したので，文献的考察を加えて報告した．症例は46歳，女性．心窩部痛と発熱を主訴とし入院．白血球は17,000/mm³と上昇し，超音波検査にて肝外側区域に境界不明瞭な高エコー病変と胆嚢結石を認めた．Plain CT にて low density で造影すると high density を呈した．血管造影で tumor stain を認めた．内視鏡的逆行性胆管造影で総胆管の軽度の拡張と左主肝管での狭窄，腫瘤内での胆管の不規則な拡張，蛇行および総胆管結石，胆嚢結石を認めた．悪性腫瘍を完全に否定できないため，肝左葉切除，総胆管切石術を施行した．腫瘤は黄白色を呈し組織学的に肝 IPT と診断された．炎症を伴う肝腫瘤の診断ではこの疾患の存在の認識が重要と思われた．

Key word： inflammatory pseudotumor of the liver

はじめに

近年，画像診断技術の進歩により肝腫瘤性病変の診断能は飛躍的に向上した．しかし時に診断に苦慮する症例に遭遇することがある．肝の inflammatory pseudotumor（以下，IPT と略記）はその1つでまれな疾患であり，現在までに海外，本邦併せて55例の報告がある．今回，我々も肝 IPT の1例を経験したので文献的考察を加えて報告する．

症　例

患者：46歳，女性

主訴：心窩部痛

家族歴：母，胆石症

既往歴：10歳．急性虫垂炎にて虫垂切除術，14歳．胆石症を指摘された，30歳．メニエール病，42歳．卵巣嚢腫にて摘出術

現病歴：平成5年7月4日，突然の心窩部痛と39度の高熱が出現したため近医を受診，白血球は17,000/mm³と増加し CRP も16.1mg/dl と上昇，急性腹症と診断され入院した．抗生物質を投与され徐々に炎症反応の改善がみられたが，腹部エコー，CT で肝外側区域に病変を認め悪性疾患も否定できないため，7月13日，当科へ転院した．

＜1994年9月14日受理＞別刷請求先：平井　隆二
〒700　岡山市鹿田町2－5－1　岡山大学医学部第2外科

入院時現症：身長159cm，体重53kg，血圧100/60 mmHg，脈拍70/分・整，体温37.2°C，体格中等度で，貧血，黄疸はない．腹部は平坦・軟，肝，脾は触知せず，圧痛もない．下腹部に手術瘢痕を認めた．

血液生化学検査所見：当院入院時には白血球は9,200/mm³，CRP は12.1mg/dl まで改善し，生化学検査所見では GOT 67KU，GPT 73KU，ALP 524IU/ml と軽度の上昇を認めた以外，ほかはすべて正常であった．CEA，CA19-9，AFP，PIVKA-II はすべて正常値であった．HBs 抗原陰性，HCV 抗体陽性．ICG15分停滞率5％．

腹部超音波検査：肝外側区域に境界不明瞭な6×5 cm 大の低エコーと高エコーを混在する病変がみられた．内部に拡張した肝内胆管がみられた（**Fig. 1**）．

腹部 CT 検査：肝外側区域は萎縮し造影すると病変部は内部不均一であるが周囲肝実質に比べ high density を呈していた．左主肝管から病変部の肝内胆管にかけて拡張がみられた（**Fig. 2**）．

腹部 MRI 検査：肝外側区域は T1強調像で低信号，T2強調像で高信号を呈し同部は萎縮し病変の境界も不整なことより炎症性病変が疑われた（**Fig. 3**）．

腹部血管造影：肝外側区域に hypervascularity がみられ腫瘤に一致して tumor stain を認めた（**Fig. 4**）．

内視鏡的逆行性胆管造影：左肝管は腫瘤部で狭窄し

Fig. 1 Ultrasound demonstrates a hyperechoic lesion whitch have lowechoic part inside.

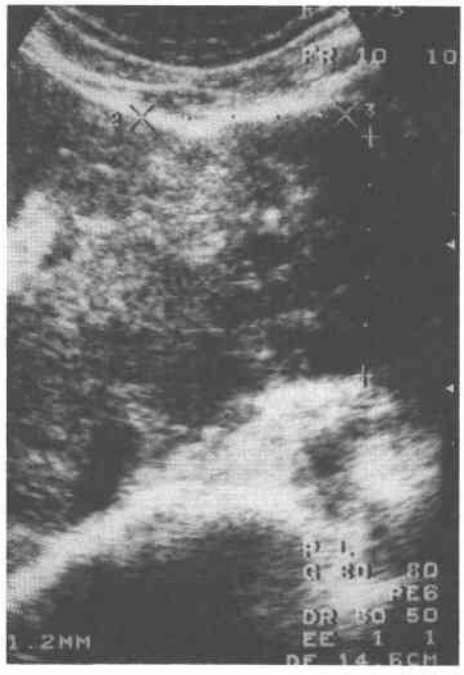

Fig. 2 Enhanced CT shows that lateral segment of liver is enhanced in high and have a dilated intrahepatic bile duct.

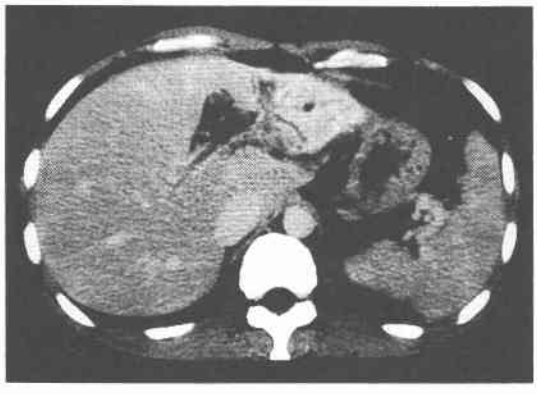

腫瘤内の不規則に拡張した胆管と連続がみられた(**Fig. 5**)．総胆管結石と胆嚢結石を認めた．

以上の検査所見より，胆管炎から引き起こされた炎症性の肝腫瘤を疑ったが悪性腫瘍を完全に否定できなかったため手術を施行した．

手術所見：上腹部正中切開で開腹，腹水は認めず，肝外側区域を中心に炎症のために大網や胃，横行結腸，

Fig. 3 (Top) T1-weighted magnetic resonance image demonstrates a high signal lesion in lateral segment of liver. (Bottom) T2-weighted image demonstrates a high signal lesion.

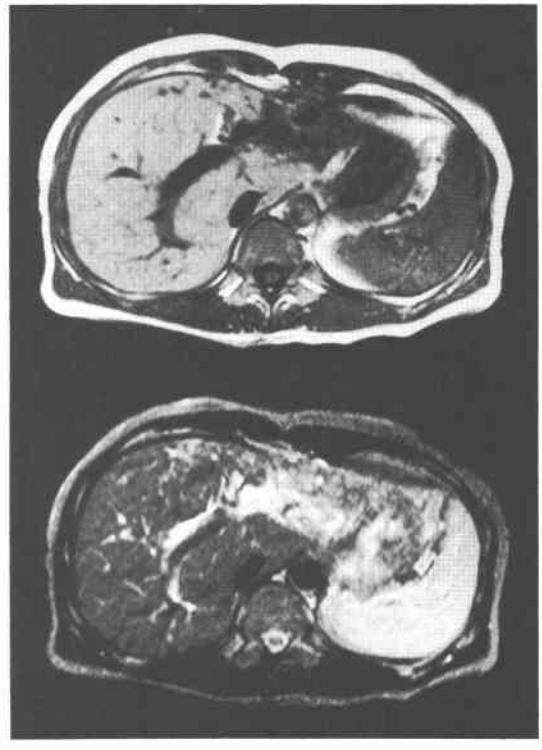

十二指腸が肝および胆嚢に癒着していた．肝外側区域には6cm 大，弾性硬の腫瘤があり横隔膜に強固に癒着していた．この時点では悪性疾患も否定できなかったので横隔膜，心外膜の合併切除を行った．胆嚢摘出後，尾状葉温存肝左葉切除を行い，続いて総胆管を切開し，1.5cm 大の結石を1個載石し，Tチューブを留置した．

摘出標本：切除された肝は105g，11×7×3cm で腫瘤の大きさは7×7×3cm，割面は白色の炎症性肉芽腫で内部の胆管は拡張しその周囲が末梢にいたるまで肥厚していた．肉芽腫の内部に散在性に黄色の壊死組織と思われるところがみられた(**Fig. 6**)．胆嚢は萎縮し内部に2cm 大のビリルビン系結石を1個認めた．

病理組織学的所見：肝内胆管に沿った肉芽性炎症反応および細胆管の増生が見られ，ところどころに組織球，リンパ球，形質細胞の浸潤と浮腫液の貯留をみる膿瘍の形骸が残っており，少数の好中球も混在していた．悪性所見はなく，inflammatory pseudotumor of

Fig. 4 Proper hepatic angiography. (left) Relative hypervascularity is shown in arterial phase. (right) Tummor stain is shown in capillary phase.

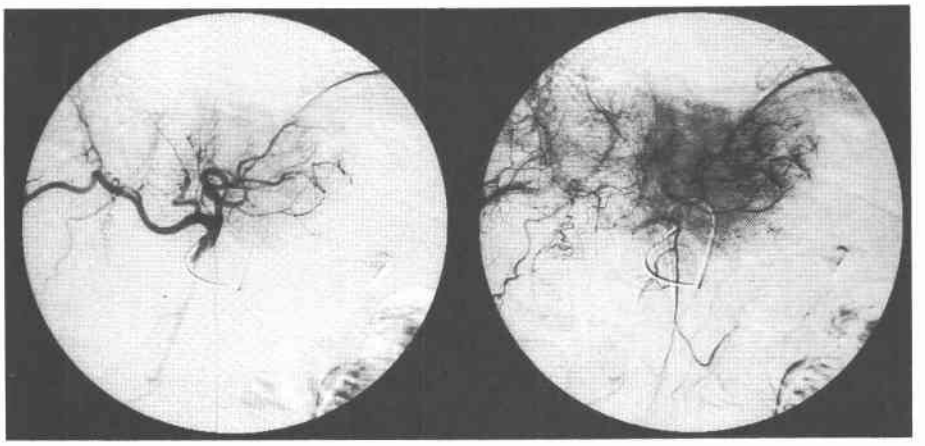

Fig. 5 Endoscopic cholangiography demonstrated stenosis of left bile duct and dilated intrahepatic bile duct in the lesion.

Fig. 6 Macroscopic finding shows yellowish lesion and dilation of peripheral bile duct in the lesion.

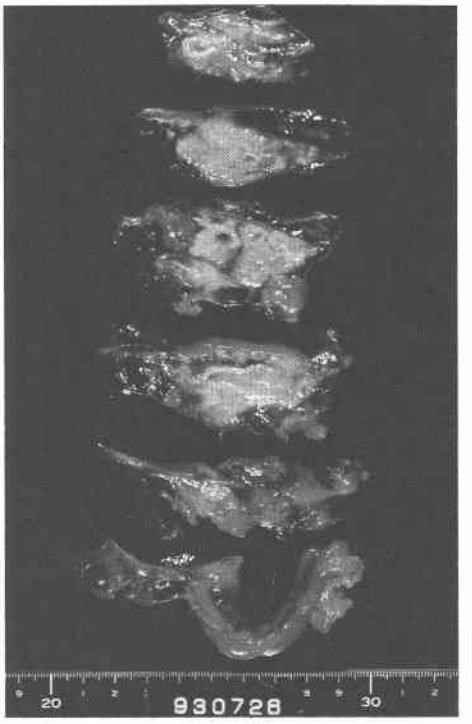

the liver と診断した（**Fig. 7**）.

考　察

IPT は plasma cell granuloma，xanthogranuloma とも呼ばれ[1]，病理組織学的には plasma cell，fiblob-last の浸潤を伴う結合織の増殖を特徴とする．報告例は，肺原発がもっとも多いが，そのほかの原発臓器として，眼窩，耳下腺，胸膜，胃，卵巣，腎，後腹膜，肝などで報告されている．

肝の IPT は1953年に Pack[2]が40歳の男性の肝右葉に発生した１例を報告したのが最初であり，以後，海外，本邦をあわせて55例の報告がある．

原因は不明であるが，発熱を伴い，臨床検査成績で白血球の増加，CRP の上昇がみられることより感染説が考えられているが病原体は同定されていない．本症例のように胆管の拡張がみられ，胆道系の酵素も上昇

Fig. 7 Microscopic view demonstrates infiltration of lymphocytes and plasma cells in the connective tissue composed of collagen fibers and fibroblasts.

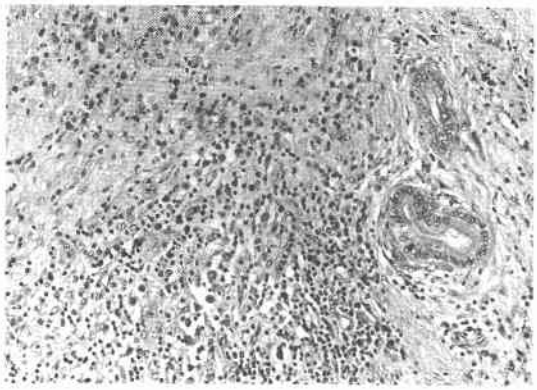

し組織学的にも病変の中に拡張した胆管を認める症例も報告[3]されていて胆管炎との関連が示唆される．また，腫瘤の構成成分として形質細胞が多く，血中のIgA，IgG，IgMの上昇を認めた症例の報告もあり[4]，何らかの免疫学的機序による可能性も考えられる．

臨床症状として最も多いのは腹痛，発熱，不快感でほかに，肝腫大，体重減少などがある．まれに黄疸を伴う症例も報告されている[5]．臨床検査所見としては白血球増加が多くの症例でみられることが特徴で，血沈の亢進，CRPの上昇を伴うことが多い．また経過中に胆道系酵素の上昇を伴うことや，軽度の肝機能異常を認めることもしばしばある．このため胆管炎や肝膿瘍と診断されることも多い．CEA，CA19-9，AFP，PIVKA IIなどの腫瘍マーカーは正常値を示すことがほとんどである．悪性腫瘍の中にも腫瘍マーカーが上昇しない症例はあるので診断的意味は少ない．腫瘤の大きさは小さいものは2cmから大きいものは10cmを越えるものもあり多彩である．

超音波検査を施行された症例では，低エコーと記載されている症例が多いが，高エコーと低エコーが混在した病変と記載されている症例もある．境界については明瞭なもの，不明瞭なものなど一定していないようである．本症例も経過観察中を通じて境界不明瞭な高エコーと低エコーを混じる病変であった．

CT検査ではlow density massと報告されている症例が多い．本症例は造影すると病変部と周囲肝実質との境界が不明瞭となり，胆管炎を合併した炎症性腫瘤が疑われた．肝動脈造影ではhypervascularの症例とhypovascularな症例が相半ば報告されている．本症例のように淡く染色された報告例はあるが，肝細胞癌のような腫瘍濃染像を呈することはない．

診断については，肝IPTの存在の認識がないときは悪性腫瘍との鑑別は困難である．炎症反応を伴うこと，腫瘍マーカーが陰性であること，肝細胞癌や胆管細胞癌にみられる特徴的な所見がないことなどがあれば，肝IPTを疑って経皮的針生検を行い病理組織学的検査を待つことが重要と思われる．本症例も術前に経皮的針生検を行っておれば診断できたかもしれない．近年，経皮的針生検にて肝IPTと診断され開腹されずに経過観察された後，病変部が縮小または消失した症例も報告されるようになった[8)~9)]．肝IPTの存在の認識，画像診断の進歩により今後このような症例が増加すると思われる．

文　献

1) Someren A: Inflammatory pseudotumor of liver with occlusive phlebitis. Am J Clin Pathol **69**: 176—181, 1978
2) Pack GT, Baker HW: Total right hepatic lobectomy, report of a case. Ann Surg **138**: 253—258, 1953
3) Nakajima T, Sugano I, Matsuzaki O et al: Hepatic inflammatory lesions manifested as a pseudotumor. Arch Pathol Lab Med **117**: 157—159, 1993
4) Anthony PP, Telesinghe PU: Inflammatory pseudotumor of the liver. J Clin Pathol **39**: 761—768, 1986
5) Jackson RB, Gatling RR: Inflammatory pseudotumor of the liver. Surgery **109**: 329—332, 1991
6) 山城研三，能富雄一，高田伸一ほか：肝のinflammatory pseudotumorの1例．日消病会誌 **88**: 2703—2708, 1991
7) 中川修史，山村義治，本郷仁志ほか：肝inflammatory pseudotumorの1例．京都府医大誌 **101**: 947—952, 1992
8) Gollapudi P, Chejfec G, Zarling EJ: Spontaneous regression of hepatic pseudotumor. Am J Gastroenterol **87**: 214—217, 1992

Inflammatory Pseudotumor of the Liver

Ryuji Hirai, Nobuyoshi Shimizu, Hiroyuki Soga, Naoshi Usuki and Sumiji Sasaki*
The Second Department of Surgery, Okayama University, School of Medicine
*Department of Surgery, National Okayama Hospital

Inflammatory pseudotumor of the liver is a rare disease with only 55 cases reported throughout the world. It is difficult to distinguish this condition from malignant liver disease. We present a case of inflammatory pseudotumor of the liver and a review of the literature. A 46-year-old woman was referred to us for a liver tumor that had been discovered with ultrasound and CT scan in another hospital. She complained of epigastralgia and fever of 10 days duration, and was administrated antibiotics. On admission, her white blood cel count was 17,000/mm^3. On physical examination, no palpable mass was found. A hyperechoic tumorous lesion was displayed in the left lateral segment, and gall stone was discovered. CT scan revealed a hypodense mass that was enhanced. Hepatic angiography exhibited a hypervascular lesion with a tumor stain. Endoscopic cholangiography showed stenosis of the left main hepatic duct and dilatation of the peripheral bile duct in the tumorous lesion. A common bile duct stone was also discovered. These findings were interpreted as a benign lesion, but malignant disease was not completely excluded. Left sided hepatic lobectomy, cholecystectomy and choledocho-lithotomy were performed. The cut surface of the resected material showed an ill-defined yellow mass lesion (7 cm at its greatest axis). Dilated intra-hepatic bile ducts were included in the lesion. The pathologic diagnosis was hepatic xanthogranuloma, which is compatible with so-called inflammatory pseudotumor of the liver.

Reprint requests: Ryuji Hirai The Second Department of Surgery, Okyama University, School of Medicine
2-5-1 Shikata-cho, Okayama, 700 JAPAN