日消外会誌　27 (12)：2592～2595，1994年

外傷性胆嚢破裂の1特異例

海津部医師会病院外科
安田　博之　　鬼束　惇義　　宮田　知幸

腹部鈍的外傷による胆嚢破裂の1例を経験した．患者は49歳の男性．飲酒運転中の交通事故で受傷し来院した．来院時には軽度の腹痛を認めるのみであった．自覚症状に乏しかったが，受傷6日後に総ビリルビン値が5.0mg/dl まで上昇した．点滴静注胆道造影併用 CT，ERCP を施行し，胆嚢破裂と診断し受傷後16日目に手術を施行した．開腹すると，腹腔内に胆汁性の腹水を認めた．胆嚢底部から体部にかけて肝床より剝がれており，体部前壁に直径8mm の破裂孔を認めた．合併損傷を認めず胆嚢摘出術と腹腔ドレナージを施行した．受傷直後より腹部所見に乏しく，食事摂取，歩行も可能で結果的に受傷から手術に至るまで時間を要した．胆嚢破裂の診断には DIC-CT，ERC が有用であった．

Key words：rupture of the gallbladder，blunt abdomrinal trauma

はじめに

胆嚢は解剖学上，外的損傷を受けにくい臓器である．胆嚢損傷は他臓器損傷を伴うことが多く，胆嚢単独損傷はまれである．今回我々は交通事故による腹部鈍的外傷後，自覚症状および腹部他覚的所見に乏しく，手術までに16日間を要した興味ある単独胆嚢破裂の1例を経験したので報告する．

症　例

症例：49歳，男性

主訴：上腹部痛

家族歴：特記すべきことなし

既往歴：特記すべきことなし

現病歴：1993年12月10日夜，飲酒運転中に，電柱に衝突し腹部を強打した．来院時，上腹部に軽度の圧痛を認め，経過観察のため入院した．

入院時現症：血圧110mmHg(触診)，脈拍84/分，眼瞼結膜に貧血はなく，胸部病理学的所見で異常を認めなかった．腹部所見では，上腹部に軽度の圧痛を認めたが，筋性防御はなかった．

入院時検査成績：白血球数12,800/mm^3，GOT 336 IU/l，GPT 114IU/l，LDH 1,309IU/l と上昇していた．赤血球数は559×10^4/mm^3，ヘモグロビン18.4g/dl と貧血は認めなかった．胸部X線写真にて骨折，外傷性気胸はなかったが，腹部X線写真にて腸管ガス像の増加を認めた．腹部超音波所見および腹部 CT にて右横隔膜下，肝下面，およびダグラス窩に，液体貯留を認めた，肝，脾に明らかな損傷は認めず，胆嚢は萎縮していた．

症状は軽度であり，全身状態も落ち着いていたため，保存的療法を開始した．

入院2日後，血液検査にて貧血の進行は認めなかったが，総ビリルビン値が3.9mg/dl と上昇したため，点滴静注造影併用 CT（以下，DIC-CT）を施行した．

DIC-CT 所見：腹腔内液体貯留の増加を認めた．胆嚢は萎縮し，胆嚢の外に造影剤の貯留を認めた．肝内胆管の損傷を思わせる所見は認めなかった（**Fig. 1**）．

胆道損傷を疑ったが自覚症状に乏しく，全身状態も良好であったため保存的療法を継続した．腹痛も消失

Fig. 1　Abdominal CT shows the fluid collection in the abdominal cavity. Arrow indicates the extrabiliary accumulation of contrast medium, which suggests the perforation of biliary tract.

＜1994年9月14日受理＞別刷請求先：安田　博之
〒500　岐阜市司町40番　岐阜大学第1外科

Fig. 2 ERC shows the extrabiliary flow of contrast medium from the body of the gallbladder.

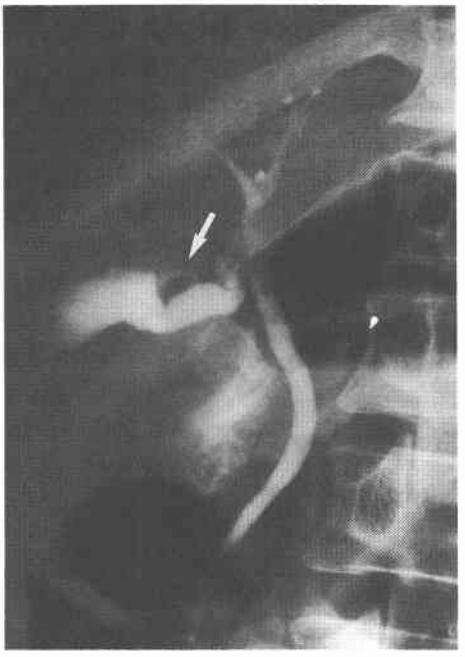

Fig. 3 Fundus and body of the gallbladder are tore from the liver bed. Arrow indicates a perforation of the gallbladder.

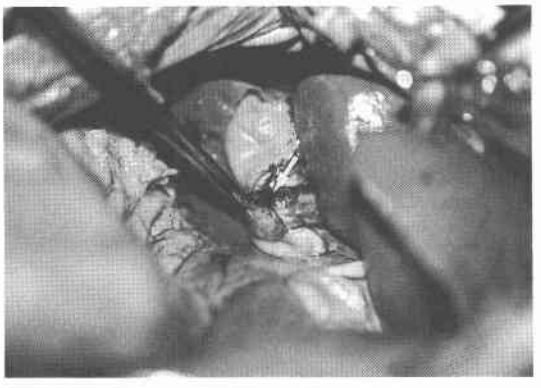

し，経口摂取が可能となった．GOT，GPT，LDH は低下し，受傷 6 日目に5.0mg/dl まで上昇した総ビリルビン値は，その後低下した．アルカリフォスファターゼ値は来院時は正常であったが，受傷10日目には1,460 IU/l と上昇した．試験的腹腔穿刺を施行すると，黄褐免の漿液性腹水が吸引された．胆道系の疑い，受傷16日目に内視鏡的逆行性胆管造影（ERC）を施行した．

ERC 所見：総胆管および肝内胆管は異常なかった

Fig. 4 Gross finding of the rasected specimen. Perforation is shown on the body of the gallbladder.

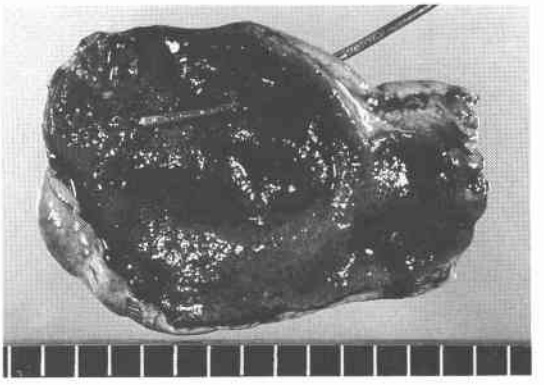

Fig. 5 Histological finding of the gallbladder. The hole in shown in the gallbladder wall. Inflammation is mild.

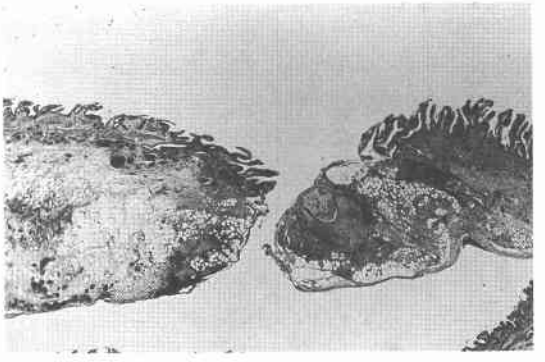

が，胆嚢から造影剤の流出を認めた（**Fig. 2**）．

自覚症状に乏しいものの，胆嚢破裂の診断のもと受傷16日目に手術を施行した．

手術所見：上腹部正中切開にて開腹した．胆汁様の腹水を3,600ml 認めたが，出血はなかった．胆嚢は萎縮しており，底部から体部にかけて胆嚢壁の正中側が肝床より剝がれており，体部正中側に長軸長向に沿い径8mm の破裂孔があり胆汁の漏出を確認した（**Fig. 3**）．肝，脾，膵，腸管には異常を認めなかった．胆嚢破裂と診断し，胆嚢摘出術を施行した．術中胆道造影では肝内胆管，総胆管に異常なく，造影剤の十二指腸への流出は良好であった．Winslow 孔，左横隔膜下，Douglas 窩にドレーンを留置して閉腹した．

摘出標本所見：胆嚢は萎縮し，胆嚢壁は軽度肥厚していた．壁内に出血はなく，胆嚢体部の粘膜面に8mm

の破裂孔を認めた(**Fig. 4**)．組織学的には，胆嚢壁の破裂孔と軽度の炎症を認めるのみであり，壁内に血腫はなかった(**Fig. 5**)．

術後は経過良好で，術後16日目に退院した．

考　察

胆嚢は解剖学的に肝，肋骨，結腸などに囲まれているため，外傷により損傷を受けにくいとされている．腹部鈍的外傷のうち胆嚢損傷の占める割合は1.9～2.1%といわれ[1)2)]とくに単独損傷例はまれである．本邦では1935年に木村が初めて報告して以来18例の報告がある[3)~5)]．

胆嚢損傷はSmithら[6)]によって，1) contusion(挫傷または挫滅)，2) avulsion(肝床部よりの胆嚢剝離)，3) laceration(穿孔または破裂)の3型に分類されている．その後Pennに[1)]よって，4) traumatic cholecystitis(胆嚢内血腫による胆嚢炎) Solheim[7)]によって，5) traumatic biliary peritonitis without ruptureが追加されたが，4)，5)は1)の亜型とも考えられている．本症例では，肝床部より胆嚢が3分の1剝がれ，胆嚢体部の正中側に破裂孔を認めた．胆嚢漿膜下に血腫を認めず，また破裂孔は胆嚢の長軸に沿い存在することより，充満した胆嚢が肝床からはがれる力が加わったとき，同時に胆嚢壁が裂けたものと考えられた．前記の分類によれば，avulsionにlacerationが合併したものである．

鳥井ら[4)]によれば，胆嚢単独損傷は男女比は13：4と男性に多く，交通事故，転落事故，腹部への蹴打が主な原因である．また，飲酒状態での上腹部への強打であることが多く，本症例も飲酒後の交通事故であった．アルコール摂取と胆嚢損傷との関連性は，アルコールがガストリン・セクレチンの分泌を増加させそれに伴う胆汁産生の増加すること，Oddi括約筋の収縮による胆嚢拡張作用があること，さらに，飲酒により腹壁が弛緩し防御力が低下するためと考えられている[8)]．

術前診断には腹部超音波検査，CT検査，腹腔穿刺などが行われている．鳥井ら[4)]によれば，超音波検査が診断の根拠になった症例の所見として，胆嚢の腫大・胆嚢壁の肥厚・胆嚢内腔の不均一を指摘している．また，CTが診断の根拠になった症例の所見として，胆嚢内部の鏡面像・腹腔内の液体貯留・胆嚢周囲の低吸収域を指摘している．また，丸尾ら[5)]は腹部超音波検査で，肝床面の血腫である低エコーを指摘している．しかし，これらの症例は胆嚢内の血腫や胆嚢周囲への出血のために見られる所見であり，本症例では胆嚢周囲および壁内への出血がなかったために超音波検査，CT検査ともに上記の所見に乏しかった．DIC-CTで，造影剤の胆道外への漏出が見られたため胆道系の損傷を疑い，さらにERCで，胆嚢から造影剤が流出することを確認し診断を得た．DIC-CTで胆道系の損傷を疑ったが，全身状態は良好で腹部の局所所見に乏しく，結果的に手術が遅れた原因となった．本症例では，膵液を混じない無菌的胆汁の腹腔内貯留が胆汁性腹膜炎の症状を示さず，単なる腹水の貯留と同様の症状しか呈さなかった．そのため，腹部鈍的外傷に際して，超音波検査，CTにて腹腔内に液体貯留が認められ腹部所見の乏しい時には，胆嚢損傷も念頭に置く必要があると考えられた．その診断にはDIC-CTが簡便であり，造影剤の漏出が疑われた場合は，積極的にERCを行い確定診断を得る必要があると考えられた．

文　献

1) Penn I: Injuries of the gallbladder. Br J Surg **49**：636—641, 1962
2) Soderstrom CA, Maekawa K, Dupriest RW et al: Gallbladder injuries resulting from blunt abdominal trauma. Ann Surg **193**：60—66, 1981
3) 木村芳男：外傷性胆嚢皮下破裂治験例．日医新報 **692**：3751—3753, 1935
4) 鳥井彰人，末永裕之，寺島康夫ほか：腹部鈍的外傷による胆嚢単独損傷の1治験例．日消外会誌 **21**：913—916, 1988
5) 丸尾啓敏，小原　誠，小坂昭夫ほか：ハンドル外傷による胆嚢単独損傷の1例．外科 **139**：517—520, 1992
6) Smith SW, Hastings TN: Traumatic rupture of the gallbladder. Ann Surg **139**：517—520, 1954
7) Solheim K: Blunt gallbladder injury. Injury **3**：246—248, 1972
8) Spigos DG, Tan WS, Larson C et al: Diagnosis of traumatic rupture of the gallbladder. Am J Surg **141**：731—735, 1981

A Case Report of the Traumatic Rupture of the Gallbladder

Hiroyuki Yasuda, Atsuyoshi Onitsuka and Tomoyuki Miyata
Department of Surgery, Kaizu Medical Association Hospital

A 49-year-old man sustained an injury in a car accident while under the influence of alcohol. The patient was clinically stable and was observed under conservative management. On the sixth days after the trauma, total bilirubin increased to 5.0 mg/dl. Computed tomography enhanced with Biligraphin (DIC-CT) revealed extrabiliary accumulation of contrast medium, indicating injury of the extrahepatic biliary system. ERC revealed extrabiliary opacification from the gallbladder. Laparotomy 16 days after the trauma showed bile-like ascites in the peritoneal cavity. The gallbladder was dissected traumatically from its bed and a performation was seen on the body of the gallbladder. There were no other injuries, and cholecystectomy with abdominal drainage was performed. The sresected specimen showed no hematoma in the wall of the gallbladder. It is considered worthwhile to perform DIC-CT to diagnose biliary injury in patients withabdominal trauma.

Reprint requests: Hiroyuki Yasuda Department of Surgery, Gifu University School of Medicine
40 Tsukasa-machi, Gifu-City, 500 JAPAN