日消外会誌　27（12）：2596～2599，1994年

3世代11例を手術した家族性大腸腺腫症1家系の検討

京都府立医科大学第1外科
吉岡　裕司　　小島　　治　　飯塚　亮二
山根　哲郎　　高橋　俊雄

3世代にわたり当教室で手術した家族性大腸腺腫症の11症例を検討した．

1．本家系では世代が進むにつれて，手術時平均年齢が若年化していた．癌併存例では，第1，第3世代の手術時平均年齢の差は16.5歳あり，世代が進むにつれて癌発生が早くなる可能性があり，本症の早期発見（15～20歳）が必要である．

2．癌併存例の術後の経過観察において胃癌，胆管癌各1例が発生しており，上部消化管の長期にわたる検査が必要である．

3．網膜色素上皮肥大の検査は本症のスクリニーングに有用と考えられる．

4．回腸直腸吻合術の術後には，残存直腸の癌発生に対する癌化学予防が重要と考えられる．

Key words: familial adenomatous polyposis, carcinogenesis, chemoprevention

I　はじめに

家族性大腸腺腫症（familial adenomatous polyposis：以下，FAPと略記）は高頻度に大腸腺腫を発生し，腺腫を放置すればほぼ100％癌化し，常染色体優性遺伝する疾患である．1971年に第1例が教室で手術され，それ以後第1世代，第2世代，第3世代計11例を手術した家系について手術時年齢，癌併存の有無，大腸外消化管病変，手術術式および予後について世代間の検討を加えたので報告する．

II　検索対象

本家系では大腸腺腫症が家族性に発生しており，そのうち当教室で手術を行った症例は第1世代3例，第2世代4例，第3世代4例の計11例を検索対象とした．家系図および症例の概要を示す（**Fig. 1, Table 1**）．

なお文中の用語は大腸癌取扱い規約[1]に準拠して記載した．

III　成　　績

（1）手術時年齢

手術時平均年齢は，第1世代では49.0歳（38～60歳），第2世代では36.3歳（26～45歳），第3世代では26.7歳（20～35歳）であった．各世代間では，第1世代と第3世代に有意差を認めた（$p<0.05$）．さらに癌併存例の手術時平均年齢は第1世代では49.0歳，第2世代では37.0歳，第3世代では32.5歳といずれも世代が進むにつれて手術年齢が若年齢化する傾向にあった．

（2）家系における癌併存

家系における癌併存例は，第1世代で3例とも進行癌，第2世代は1例の進行癌と1例の早期癌，第3世代で早期癌2例であった．癌占居部位は下部大腸での発生が高率であったが，世代間に一定の傾向は認めなかった（**Fig. 2**）．

（3）大腸外消化管病変

大腸外消化管悪性病変は第1世代の2例に認められ，FAP術後19年目の胃癌と，17年目の胆管癌であった．第2，第3世代では大腸外の消化管悪性病変は現在まで認めていない．

消化管良性病変として，胃ポリープ6例，十二指腸ポリープ1例，回腸ポリープ3例，十二指腸乳頭部腺腫1例を認めた．

（4）消化管外随伴病変

第2世代の1例に下顎骨々腫，第2世代，第3世代の各1例に表皮嚢腫を認めた．

網膜色素上皮肥大（hypertrophy of retinal pigment epithelium：以下，HRPEと略記）は第2世代1例，第3世代4例において検索し，そのうちの3例に認めた．家系内で大腸腺腫を発症していない2例においても眼底検査を行ったが，2例ともHRPEは認めなかった（**Fig. 3**）．

（5）手術術式および予後

＜1994年9月14日受理＞別刷請求先：吉岡　裕司
〒602　京都市上京区河原町通広小路上ル梶井町465
京都府立医科大学第1外科

Fig. 1 Branch of family : Treated in our surgical department
□, ◐: only polyposis, ▨, ◍: polyposis with cancer

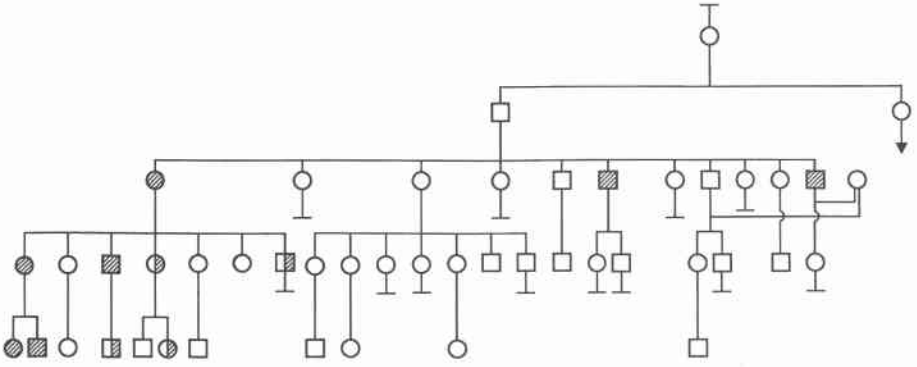

Table 1 Summary of 11 cases

Generation	Age	Sex	Complicated cancer location, type	Operative procedure	Gastrointestinal lesion	Extraintestinal lesion	Prognosis
1	43	F	A, II	TCR	(−)	(−)	living
1	38	M	S, II	TCR	adenoma of papilla Vater (after 8 years) ileal polyp	(−)	dead
1	49 50	M	Rs, I S, I	① Mile's operation (another hospital) ② Residual colectomy and ileostomy	(−)	(−)	dead
2	43	F	A, I	IAA	gastric and duodenal polyps	dermoid cyst HRPE	living
2	45	M	S, II Ra, II Rb, II	TCR	gastric polyp	osteoma of mandibula	dead
2	31	F	no cancer	TCR	gastric polyp	(−)	living
2	26	M	no cancer	TCR	gastric and ileal polyps	(−)	living
3	35	F	A, cancer with polyp T, cancer with polyp	IRA	gastric polyp	(−)	living
3	30	M	T, cancer in polyp	IRA	gastric polyp	HRPE	living
3	20	M	no canser	IRA	gastric and ileal polyps	dermoid cyst HRPE	living
3	22	F	no cancer	IRA	(−)	(−)	living

TCR : Total proctocolectomy and ileostomy, IAA : Total colectomy, mucosal proctectomy and ileoanal anastomosis, IRA : Total colectomy and ileorectal anastomosis

第1世代は全例進行癌併存であり，大腸全摘，回腸瘻造設術が，第2世代では進行癌併存1例に前記手術，他の1例には大腸全摘，回腸肛門吻合術が，非癌2例にも大腸全摘，回腸瘻造設術が行われた．第3世代4例は全結腸切除および上部直腸切除，J型回腸瘻回腸直腸吻合術を施行した．

予後については第1世代2例と第2世代1例が死亡し，その死亡原因は胆管癌再発と，大腸癌の血行性転移2例であった．

IV 考　察

我国では3世代にわたり同一施設で手術された報告は，著者が調べた限りでは見当たらない．我々は3世代について検討したところ，手術時年齢が世代に進むにつれて若くなる傾向が認められた．この原因の1つは，医師からの啓蒙により，早期発見された結果とも考えられる．しかし癌併存例の手術時年齢をみると，第1，第3世代の年齢差は16.5歳あり，第1世代は進行癌例，第3世代は早期癌例で，早期癌から進行癌へ

Fig. 2　Location of cancer

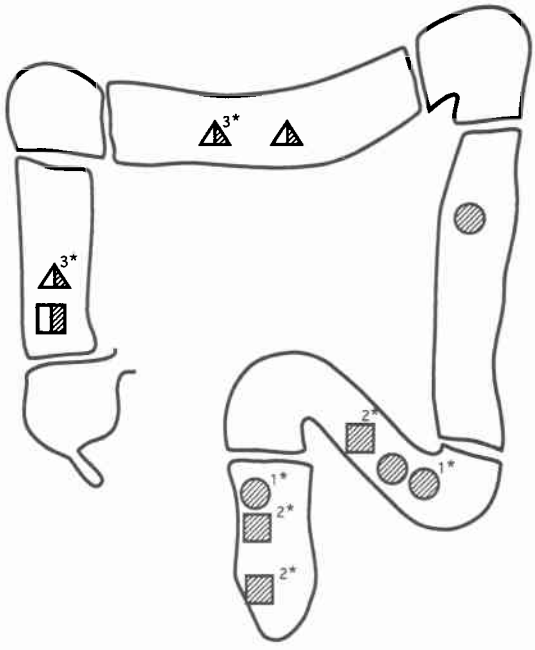

Generation	Early cancer	Advanced cancer
1	◑	●
2	◨	■
3	◭	▲

1*, 3* : Double cancer

2* : Triple cancer

Fig. 3　HRPE (→)

3rd generation, 30y.o, Male, left eye

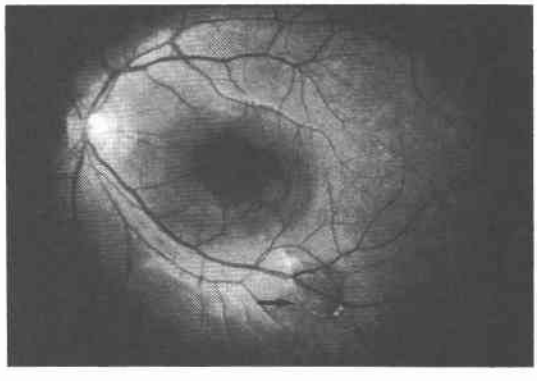

の経過年数を考慮しても，世代が進むにつれて癌発生の若年齢化が示唆された．したがって癌期に入る前に手術を行うことが治療の原則であり，15～20歳までに診断を行う必要があると考えられる．

FAPに大腸外消化管悪性病変が随伴することがよく知られており，Jagelmanら[2]は1,255例のFAP患者より57例（4.5%）の上部消化管癌が発生したと報告している．すなわち57例中十二指腸29例，十二指腸乳頭部10例，胃7例の順であったと述べている．本家系では11例中第1世代の2例に上部消化管癌が発生し，その頻度は27.2%と高かったので，術後10～20年にわたる長期間の厳重な上部消化管の観察が必要である．

FAP発症の診断は従来，注腸や大腸内視鏡が行われてきたが，最近では遺伝子診断[3)4)]も行われている．しかし遺伝子診断は設備と技術を必要とし，いまだ一般的ではない．本症の眼底に高頻度にHRPE[5)6)]が出現すると報告されており，本家系でもHRPEのsensitivityは60%，specificityは100%であり，その有用性が確認された．本検査は簡便であるのでFAPの家系内の発症スクリニーングに有用であると考えられる．

術式は11例中6例に大腸全摘，回腸瘻造設術が施行され，他の5例に肛門温存手術を施行した．直腸に癌のない症例や腺腫が少ない症例では，下部直腸（肛門機能）を温存した術式が患者のQOLの面で優れている．しかし，残存直腸に癌発生の危険があり，Moertelら[7]によると直腸温存術178例を検討し残存直腸に癌が発生する頻度は10年で13%，23年では59%であったと述べ，一方，Bussey[8]は術後10年で6%，30年で18%であったと報告している．両者の直腸癌発生頻度の差は，残存直腸の長さや腺腫の数や大きさの差が原因となっている可能性も考えられる．

Aravanitisら[9]によればFAPの死亡原因は58.2%が大腸癌，10.9%がデスモイド腫瘍であった．本家系でも3例の癌死があり，大腸癌が2例，胆管癌が1例であり，大腸以外の病変の検索を絶えず注意して行う必要がある．

現在，世界でFAPの残存直腸における癌発生予防を目的として非ステロイド系消炎剤のSulindac[10)11)]による癌化学予防が試みられ，腺腫の減少や消失が報告されている．また小麦繊維とビタミンC, E[12)]の投与が有効であったとの報告もある．我々の教室でも，動物実験にて大腸発癌の抑制に有効であった緑茶抽出成分Polyphenol化合物[13)~15)]と5FU坐薬による癌化学予防を行っており，現在まで残存直腸よりの癌発生は認められず，腺腫の増加も認めていない．

文　献

1) 大腸癌研究会編：大腸癌取扱い規約．改訂第4版，

金原出版，東京，1985
2) Jagelman DG, DeCosse JJ, Bussey HJR: Upper gastrointestinal cancer in familial adenomatous coli. Lancet ：1149—1151，1988
3) Nishisho I, Nakamura Y, Miyoshi Y et al: Mutatoins of chromosome 5q21 gene in FAP and colorectal cancer patients. Science 253：665—669，1991
4) 安藤　浩，馬場正三：家族性大腸ポリポーシス症の発症前診断．外科診療　69：271—275，1993
5) Traboulsi EI, Maumenee IH, Krush AJ et al: Pigmented ocular fundus lesions in the inherited gastrointestinal polyposis syndromes and in hereditary nonpolyposis colorectal cancer. Ophthalmology 95：964—969，1988
6) 岡本寧一，江木東昇，高柳芳記ほか：大腸腺腫症に合併する網膜色素上皮肥大．臨眼　42：465—468，1988
7) Moertel CG, Hill JR, Adson MR et al: Management of multiple polyposis of the large bowel. Cancer 28：160—164，1971
8) Bussey HJR: Results of treatment for familial polyposis: St Mark's experience. Dis Colon Rectum 27：572，1984
9) Arvanitis ML, Jagelman DG, Fazio VW et al: Mortality in patients with familial adenomatous polyposis. Dis Colon Rectum 33：639—642，1990
10) Labayle D, Fischer D, Vielh P et al: Sulindac causes regression of rectal polyps in familial adenomatous polyposis. Gastroenterology 101：635—639，1991
11) Giardiello FM, Hamilton SR, Krush AJ et al: Treatment of colonic and rectal adenomas with sulindac in familial adenomatous polyposis. N Engl J Med 328：1313—1316，1993
12) DeCosse JJ, Miller HH, Lesser ML: Effect of wheat fiber and vitamins C and E on rectal polyposis in patients with familial adenomatous polyposis. J Natl Cancer Inst 81：1290—1297，1989
13) Yamane T, Hagiwara N, Tateishi M et al: Inhibition of azoxymethane-induced colon carcinogenesis in rat by gree tea polyphenol fraction. Jpn J Cancer Res 82：1336—1339，1991
14) 稲掛雅男，山根哲郎，北尾善孝ほか：ラット AOM 誘発大腸癌に対する polyphenol 化合物—サンフェノン—の抗プロモーション効果．癌の発生と進展　3：15—19，1991
15) 稲掛雅男，山根哲郎，北尾善孝ほか：ラット AOM 誘発大腸癌に対する緑茶抽出 polyphenol 化合物—サンフェノン—の抗プロモーション効果（第2報）．癌の発生と進展　4：65—68，1992

Study of Three Generations of Familial Adenomatous Polyposis, Treated Our Surgical Department

Yuji Yoshioka, Osamu Kojima, Ryouji Iizuka, Tetsuro Yamane and Toshio Takahashi
First Department of Surgery, Kyoto Prefectural University of Medicine

Familial adenomatous polyposis (FAP) surgically treated by the same department through three generations has not been previously reported in Japan. Studying eleven cases of FAP distributed through three generations, we came to the following conclusions: 1. Since carcinogenesis occurred earlier in later generations, sreening should begin at 15 to 20 years of age. 2. Postoperative follow-up of these patients is necessary for long-term monitoring of the upper gastrointestinal tract. 3. Examination of hypertrophy of the retinal pigment epithelium is considered to be effective for the early screening of FAP. 4. Chemoprevention of carcinogenesis of the unrescted rectum is considered to be essential after ileorectal anastomosis.

Reprint requests: Yuji Yoshioka First Department of Surgery, Kyoto Prefectural University of Medicine
465 Kajii-cho, Kawaramachi-Hirokoji, Kamigyo-ku, Kyoto, 602 JAPAN