日消外会誌　27 (12)：2605～2608，1994年

S状結腸間膜内ヘルニアの1例

埼玉医科大学総合医療センター第2外科，至聖病院外科*
多田　真和　　金丸　　洋*　　堀江　良彰*
小高　明雄　　村田　　戒

S状結腸間膜内ヘルニアは内ヘルニアの中でも極めてまれである．本邦においてはこれまでに瀬藤らおよび山田らによる2例の報告があるにすぎない．特徴的な所見を欠き，術前診断は非常に困難である．

症例は83歳の男性で，左下腹部痛および嘔吐を主訴に来院．腹部手術，外傷，腹痛発作などの既往もなく，絞扼性イレウスを思わせる強い臨床症状や検査所見を認めなかったため，保存的治療を行った．第9病日になってもイレウスが解除されないため，開腹手術を施行した．約10cmの回腸がS状結腸間膜右葉に存在する欠損部から底部は後腹膜，側方はS状結腸間膜左葉で囲まれた腔内に嵌入しており，S状結腸間膜内ヘルニアによるイレウスと診断した．嵌入腸管を還納し間膜の欠損部位を縫合し手術を終了した．術後経過は良好で退院した．

Key words: Intramesosigmoid hernia, ileus

はじめに

腸間膜ヘルニアは内ヘルニアの一種で，腸管が腸間膜の異常裂孔を通って嵌入したものである．ヘルニア嚢はなく，腸閉塞や絞扼による腸管壊死をきたすことがある．S状結腸間膜裂孔ヘルニアは1932年Turelら[1]が第1例を報告した．その後Bensonら[2]が，S状結腸間膜による内ヘルニアを形態により3種に分類した．なかでも，S状結腸間膜右葉にのみ欠損があり結腸間膜腔に腸管が嵌入したS状結腸間膜内ヘルニアの報告は少なく，本邦ではこれまで瀬藤ら[3]および山田ら[4]が報告しており，本例を含め3例にすぎない．腸間膜内ヘルニアは特徴的臨床所見に乏しく，術前診断は非常に難しい．我々は腸閉塞症状をきたし開腹術を施行したS状結腸間膜内ヘルニアの1例を経験したので，文献的考察を加え報告する．

症　例

患者：83歳，男性

主訴：左下腹部痛，腹部膨満，嘔気，頻回の嘔吐

現病歴：平成5年3月4日朝食摂取後約2時間経過して左下腹部痛，嘔気，嘔吐が出現，腹部単純X線検査で腸閉塞と診断され精査加療目的で入院した．

家族歴：特記すべきことなし．

＜1994年9月14日受理＞別刷請求先：多田　真和
〒350　川越市鴨田辻道町1981　埼玉医科大学総合医療センター第2外科

既往歴：昭和62年2月より高血圧症，同年3月より多発性脳梗塞で内服治療．腹部手術，腹部外傷，腹痛発作などの既往はない．

入院時現症：体温35.5℃，血圧140/70mmHg，眼瞼結膜に貧血，黄疸の所見は認めず．胸部理学所見上異常は認めず．腹部は全体に膨隆し，左下腹部を中心に圧痛を認めたが，Blumberg徴候，筋性防御は認めなかった．打診上腹部全体に鼓音がみられ，聴診では腸雑音の亢進を認めた．

入院時検査成績：血液生化学検査では脱水，白血球数の増加，および軽度の腎機能低下がみられた．動脈血液ガス分析では異常を認めなかった（**Table 1**）．

腹部単純X線像ではニボー形成を伴う小腸の広範囲にわたる拡張像とKerckring輪状襞が認められた．腹腔内遊離ガス像は認められなかった（**Fig. 1**）．

入院後経過：イレウス管を留置し，絶飲食，中心静脈栄養などの保存的治療を行った．イレウス管留置直後より約800mlの消化管内容の排液がみられた．3月9日（第6病日）の小腸造影X線検査では，下部小腸における閉塞の所見を認めた（**Fig. 2**）．3月12日（第9病日）の腹部単純X線像でも，腸管ガス像に著明な変化はみられず症状も軽快しなかったため，癒着性腸閉塞疑いの診断で同日開腹した．

手術所見：下腹部正中切開で開腹．上部小腸は著明に拡張していたが，腹腔内の癒着，腹水貯留や癌性病

Table 1　Laboratory data on admission

WBC	14,800 /mm³	TP	7.6 g/dl
RBC	5.56×10⁶ /mm³	Alb	4.6 g/dl
Hb	14.3 g/dl	T. Bil	0.6 mg/dl
Ht	46.4 %	D. Bil	0.2 mg/dl
Plt	22.9×10⁴ /mm³	GOT	16 IU/l
Na	139 mEq/l	GPT	11 IU/l
K	4.5 mEq/l	ALP	249 IU/l
Cl	99 mEq/l	LDH	326 IU/l
pH	7.445	ChE	252 IU/l
pCO_2	34.8 mEq/l	BUN	30 mg/dl
pO_2	64.3 mEq/l	Cr	2.0 mg/dl
HCO_3^-	23.9 mEq/l	CRP	1.4 mg/dl
BE	1.1 mEq/l	BS	194 mg/dl

Fig. 1　X-ray film of the abdomen. A distended small bowel with air and fluid levels is seen.

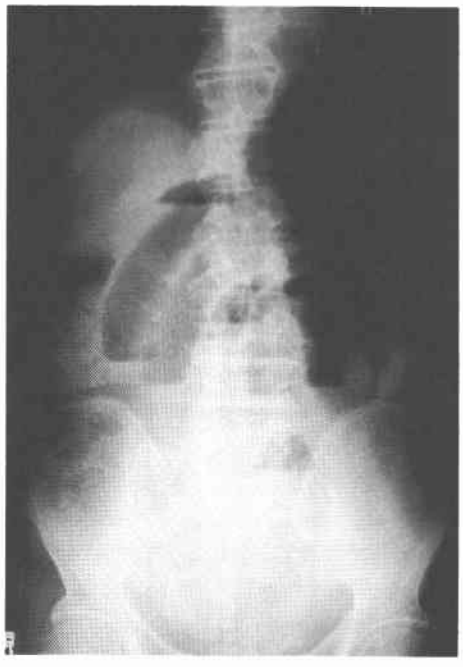

変を認めなかった．Bauhin弁より約1m口側の回腸が，10cmにわたってS状結腸間膜右葉に開いた2×1cmの辺縁整の裂孔から底部は後腹膜，側方はS状結腸間膜左葉で囲まれた腔内に嵌入していた(**Fig. 3**)．ヘルニア嚢はなく，S状結腸間膜左葉には異常を認めなかった．嵌入腸管の整復は容易で，血行も良好で腸管壊死を認めなかったため，腸切除は行わずS状結腸間膜裂孔部を閉鎖し手術を終了した（**Fig. 4**)．

術後経過：術後経過は良好で，5月8日退院した．

Fig. 2　(A)：The finding of stenosis of small bowel, and dilation of oral small bowel is seen. (B)：Brief sketch of (A)

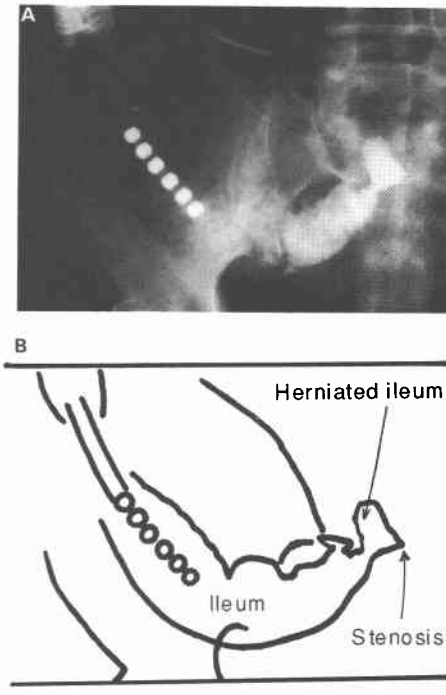

考　察

解剖：内ヘルニアは体腔内の異常に大きい窩または孔の中に腹腔内臓器が入り込む状態で，腹壁ヘルニアは含まれない．腸間膜ヘルニアは内ヘルニアの一種で，腸管が腸間膜の異常裂孔に嵌入したものである．S状結腸間膜の異常裂孔による内ヘルニアはBensonら[2]によれば3種類に分類される（**Table 2**)．

Intersigmoid hernia（S状結腸間膜窩ヘルニア）はS状結腸間膜の外側付着部に存在するS状結腸間膜窩に腸管が嵌入するもので，中年以降の男性に多い．

Transmesosigmoid hernia（S状結腸間膜裂孔ヘルニア）はS状結腸間膜の穿通性の欠損部に腸管が嵌入するものであり，先天的なものと後天的なものがある．

Intramesosigmoid hernia（S状結腸間膜内ヘルニア）はS状結腸間膜の外側腹膜の先天的な欠損部に腸管が入り込むものである．その頻度は，S状結腸間膜窩ヘルニアが9割以上をしめ，S状結腸間膜裂孔ヘルニアが1割ほどで，S状結腸間膜内ヘルニアは極めてまれで，1993年までに検索しえた範囲では自験例は本邦報告第3例目である．第1例目は瀬藤ら[3]によるもの

Fig. 3 (A) : Ileum about 10cm in length was herniated in the mesenteric defect of sigmoid colon. (B) : Brief sketch of (A)

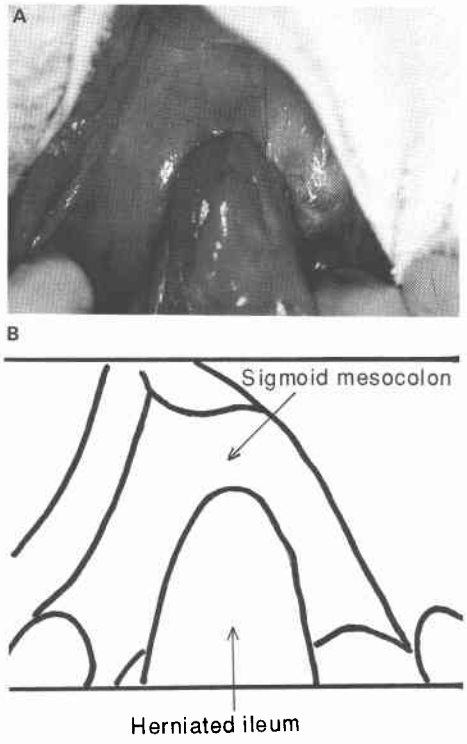

Fig. 4 (A) : The mesenteric defect was 2×1cm. The edge was regular. The herniated ileum was easily reduced. (B) : Brief sketch of (A)

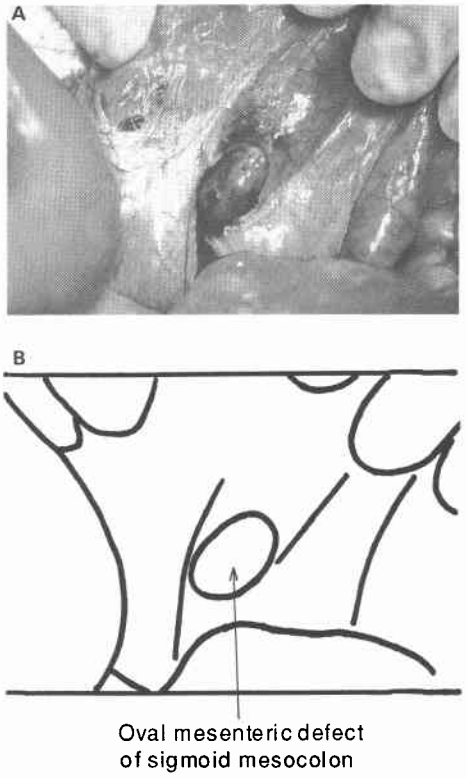

Table 2 The classification of internal hernias involving the sigmoid mesocolon[2)]

1.	Intersigmoid hernia Herniation into a congenital fossa, the intersigmoid fossa situated at the attachment of the lateral aspect of the sigmoid mesocolon.
2.	Transmesosigmoid hernia Incarceration of intestinal loops through an isolated, oval defection the sigmoid mesocolon.
3.	Intramesosigmoid hernia Incarceration of intestinal loops through a congenital, oval defection the lateral peritoneal surface of the sigmoid mesocolon.

で，胃癌術後の癒着性イレウスとの診断にて緊急手術を施行されＳ状結腸間膜内ヘルニアと診断された．第２例目の山田ら[4)]による報告では，原因不明のイレウスに対し保存的治療を行ったが無効のため開腹術を施行されＳ状結腸間膜内ヘルニアと診断された．いずれも術前には診断が確定されておらず，保存的治療が奏功せず開腹手術を施行されている．

症状：腸間膜ヘルニアは突発する腹痛，嘔吐，便秘などの症状を呈することが多い．開腹術により腸間膜ヘルニアと診断された患者の18%に間歇的に出現し自然寛解する嘔吐，便秘を伴う強い腹痛発作の既往が認められた．腸管の狭窄が強くなると腸閉塞症状をきたす．Janin ら[5)]は，外ヘルニアや手術の既往がなく急性腸閉塞症状をきたした場合，特に慢性の間歇的腹痛の既往や腹部腫瘤を触知する患者では，内ヘルニアの可能性があるとしている．

検査所見：血液生化学検査では腸閉塞症状の重症度に応じ，血液濃縮や白血球増多などの非特異的変化を認めた．

画像検査：各種の画像検査でも特徴的所見を欠き原因診断は困難である．Kondi ら[6)]は腸間膜ヘルニアが存在する場合，嵌入した小腸の栄養動脈が腸間膜動脈と交差する所見がみられるとして動脈撮影の有用性を述べているが，すべての症例に動脈撮影を施行するこ

とは困難である．

自験例の小腸造影X線像を手術後に検討すると，腸管の狭窄，口側腸管の拡張，嵌入腸管などの所見が認められたが，これらの所見がS状結腸間膜の異常裂孔に腸管が嵌入した内ヘルニアに起因することまでは診断しえなかった（**Fig. 2**）．

特徴的所見がないことから術前の確定診断は困難であるが，間歇的腹痛の既往や腹部腫瘤などを認める原因不明のイレウスでは，腸管膜ヘルニアも鑑別診断の1つとして，消化管造影や血管造影所見などの慎重な検討が必要である．

自験例でも，病歴，腹部所見，超音波およびCT検査では，腸閉塞の原因を推定できる所見は得られず，開腹手術により診断が確定した．

文　献

1) Turel SJ: Mesenteric holes or rents as a cause of intestinal obstruction: a case of special interest. Intern J Med Surg **45**: 462—464, 1932
2) Benson C, Killen DA: Internal hernias involving the sigmoid mesocolon. Ann Surg **159**: 382—384, 1964
3) 瀬藤晃一，相生　仁，平石　深ほか：きわめてまれな内ヘルニアの1例．外科　**40**：1391—1393, 1978
4) 山田則道，宮崎　要，桐田考史ほか：S状結腸間膜ヘルニアの1例．日救急医会関東誌　**6**：444—445, 1985
5) Janin Y, Stone AM, Wise L: Mesenteric hernia. Edited by Nyhus LM, Condon RE. Hernia, Third Edition. JB Lippincott Company, Philadelphia, 1989, p461—469
6) Kondi ES, Gallitano AL, Katz SJ: A new variant of intraabdominal hernia. Ann Surg **181**: 442—446, 1975

A Case Report of Intrasigmoid Hernia

Masakazu Tada, Hiroshi Kanamaru*, Yoshiaki Horie*, Akio Odaka and Mamoru Murata
Second Department of Surgery, Saitama Medical Center, Saitama Medical School
*Department of Surgery, Shisei Hospital

Intrasigmoid hernia is a very rare type of internal hernia and has no pathognomonic findings, making the preoperative diagnosis extremely difficult. An 83-year-old man was admitted with complaints of left lower abdominal pain and vomiting. He had neither past history of surgery, injury, abdominal attack, nor clinical or laboratory findings of strangulation ileus. Conservative treatment was not effective. Laparotomy revealed intrasigmoid hernia. The herniated small bowel was about 10 cm in length in the ileum, and was easily reduced from the mesenteric defect of the sigmoid colon. Following reduction, the hernia orifice was sutured. The patient's recovery was uneventful.

Reprint requests: Masakazu Tada　Second Department of Surgery, Saitama Medical Center, Saitama Medical School
1981 Tsujido-machi, Kamoda, Kawagoe, 350 JAPAN