日消外会誌　27 (12)：2609～2613，1994年

同時性孤立性脾転移を伴った結腸癌の1切除例

国立高崎病院外科，群馬大学第2外科*
大木　聡　柿沼　臣一　草場　輝雄
大和田　進*　森下　靖雄*

脾臓にのみ孤立性転移を認めた結腸癌の1例を経験した．症例は73歳の男性で，下行結腸癌と脾腫瘍の診断で入院した．術前の画像診断で，脾腫瘍は原発性か転移性かの鑑別は困難であった．術中に肝転移や腹膜播種のないことを確認して，左半結腸切除術と脾臓摘出術を施行した．結腸の病理組織学的検査は中分化腺癌であり，脾腫瘍も同一組織型で，結腸癌の脾転移と判明した．

大腸癌の脾転移は頻度が低く，特に多臓器転移を認めず，脾臓にのみ転移した例はまれで，本邦報告例は自験例を含めて8例にすぎない．自験例の脾転移経路は，血行性と考えられた．大腸癌の孤立性脾転移の中には長期生存例もあり，積極的に脾臓摘出術を含めた手術を行うべきと考える．

Key words: colon carcinoma, splenic metastasis, splenic tumor

はじめに

脾臓は悪性腫瘍の発生しにくい臓器の1つであり，原発性ないし転移性腫瘍ともにまれである．大腸癌の脾臓転移は末期癌の全身性転移の1つとして見られ，腹膜播種や他臓器転移を伴わない孤立性の脾転移はまれである．著者らは最近，同時性孤立性脾転移を伴う下行結腸癌の1切除例を経験した．大腸癌の孤立性脾転移の報告は自験例を含め8例と少なく，本邦報告例を集計し，報告者の協力により予後を追跡しえたので報告する．

症　例

患者：73歳，男性

主訴：血便

家族歴：特記すべきことなし．

既往歴：72歳時，多発性脳梗塞

現病歴：1993年3月頃より血便が出現し，5月に当院を受診した．諸検査の結果，下行結腸癌と脾腫瘍の診断で入院となった．

入院時現症：胸部には理学的に異常を認めず，腹部は全体に平坦で軟であった．肝や脾を触知せず，その他に腫瘤も触知しなかった．

入院時検査成績：血液一般および生化学検査で，LDHの軽度上昇を認める以外，異常を認めなかった．腫瘍マーカーは，carcinoembryonic antigen（以下CEAと略記）10.9ng/ml，carbohydrate antigen 19-9（以下，CA19-9と略記）1,179U/mlと高値であった．

注腸X線検査で，下行結腸にapple coreが見られた（**Fig. 1**）．腹部超音波検査で，脾臓内にモザイクパターンを呈する腫瘍像を認めた（**Fig. 2**）．腹部CT検査で，脾臓内に5.0×5.0cm大の境界下整なlow density massを認め，造影により，enhanceされなかった

Fig. 1 Barium enema roentgenogram showing an apple core lesion at the descending colon (arrow).

＜1994年9月14日受理＞別刷請求先：大木　聡
〒371　前橋市昭和町3－39－15　群馬大学医学部第2外科

Fig. 2　Ultrasonogram showing a mass of mosaic pattern in the spleen.

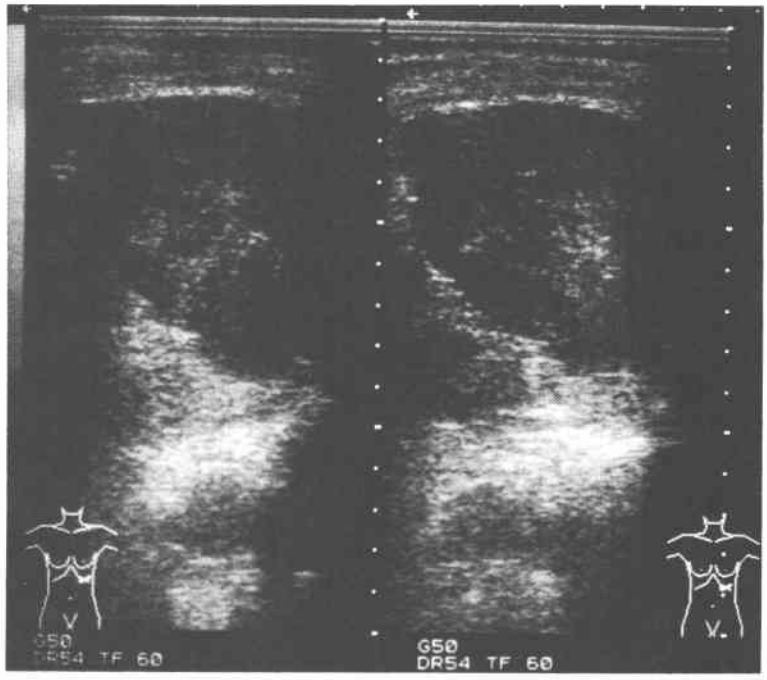

Fig. 3　Abdominal CT showing a low density mass in the spleen, which was not enhanced by the contrast material.

Fig. 4　Cut surface of the resected spleen showing a yellowish multinoduler mass (5.5×5.3×4.0cm in size).

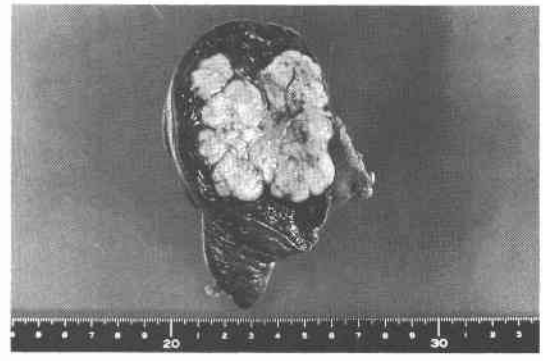

(**Fig. 3**). 画像診断上，脾腫瘍が原発性か，転移性腫瘍かの鑑別は困難であった．

手術所見：1993年5月，下行結腸癌および脾腫瘍の診断で開腹した．下行結腸にクルミ大の腫瘍を認めた．腹膜播種や肝転移はなかったが，脾腫瘍は結腸癌の孤立性転移が疑われた(T_3(SS)，N_1(+)，P_0H_0M(+)，Stage IV[1])．第3群リンパ節郭清を伴う左半結腸切除と，膵尾部が脾門に深く入り込み，癌の浸潤も疑われたため，膵尾，脾合併切除術を施行した．

摘出標本および組織学的所見：下行結腸に大きさが2.5×1.8cmで3/4周，2型の腫瘍があり，その肛門側にも粘膜下腫瘍様の1.6×1.3cm大の病変が見られた．脾腫瘍は脾臓被膜下から実質内にあり，大きさは5.5×5.3×4.0cm，境界明瞭，分葉状，黄白色の充実性腫瘍であった (**Fig. 4**).

組織学的に結腸腫瘍は大小の腺管形成を示す中分化

Fig. 5 Microphotograph of the colon showing moderately differentiated adenocarcinoma (H-E, ×50).

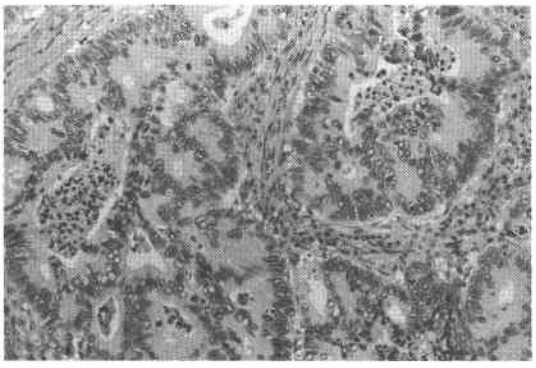

Fig. 6 Microphotograph of the spleen showing moderately differentiated adenocarcinoma which was diagnosed as metastasis from colon carcinoma (H-E, ×50).

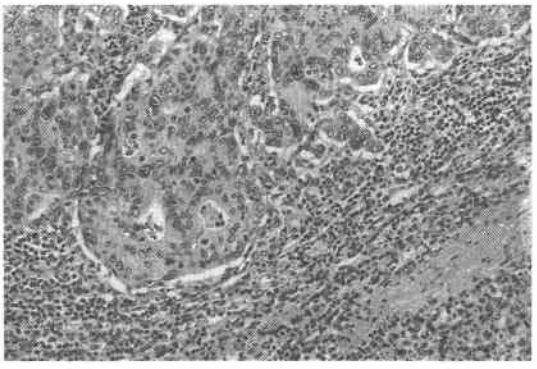

腺癌であり，漿膜下層 (ss) までの浸潤がみられ (**Fig. 5**)，軽度の静脈侵襲 (v_1)，リンパ管侵襲 (ly_1) を認めた．粘膜下腫瘍様の病変は壁内転移であった．脾腫瘍は結腸癌と同じ腺癌構造の組織像を呈し，脾転移と診断した (**Fig. 6**)．リンパ節転移はなかった．

術後経過：術後の補助化学療法として，Tegafur-uracil 配合剤450mg/day を投与した．血清 CEA は術後1か月で3.2ng/ml と正常化したが，CA19-9は243.6 U/ml と正常値まで低下せず，腫瘍組織の残存も考えられ厳重に経過観察をおこなってきた．術後1年の現在 CEA 8.8ng/ml，CA19-9 365.0U/ml と，ともに再上昇が認められたが，画像診断上，明らかな再発部位を認めていない．

考　察

脾臓は白血病や悪性リンパ腫などの血液疾患を除けば，悪性腫瘍の少ない臓器である．悪性腫瘍の脾臓への転移頻度は剖検例の0.3～7.1%[2)3)]とされているが，悪性腫瘍の全身転移の終末像としての脾転移はまれではない．一方，大腸癌の孤立性脾転移の切除例は少なく，調べえた限りでは自験例を含め，本邦で8例[4)~10)]の報告をみるのみである (**Table 1**)．異時性が3例(脾転移までの期間1年～1年5か月)，同時性は自験例を

Table 1 Solitary splenic metastasis of colorectal carcinoma

Author	Sex	Age	Primary site	Histology Dep.	CEA (ng/ml) CA19-9(U/ml)	Outcome cause
Metachronous metastasis of colorectal carcinoma						
Idei[4)]	F	51	Ascending colon	$tub_1ly_1v_0n_1$ si	77.0 —	died : 1y10m recurrence
Fujita[5)]	M	56	Transverse colon	por $ly_2v_0n_4$ si	8.9 73.0	died : 1y2m rectal ca.
Watanabe[6)]	F	51	Sigmoid colon	$tub_2ly_1v_0n_0$ ss	22.6 320.0	alive : 2y1m
Simultaneous metastasis of colorectal carcinoma						
Uchida[7)]	F	64	Descending colon	muc - - n_0 —	6.8 —	alive : 9y2m
Sato[8)]	F	74	Transverse colon	$tub_1ly_2v_1n_1$ ss	13.5 820.0	died : 2y recurrence
Mizoi[9)]	M	60	Ascending colon	muc $ly_2v_0n_2$ ss	121.0 —	alive : 1y
Kusama[10)]	M	70	Rectum	tub_2ly_1-n_1 ss	13.0 95.0	alive : 4y2m
Our case	M	73	Descending colon	$tub_2ly_1v_1n_0$ ss	10.9 1,179.3	alive : 1y

Dep. : Depth of invasion, Cause : Cause of death

含め5例であった．大腸癌の原発巣は8例中7例までが結腸で(上行2例，横行2例，下行2例，S状1例)，直腸よりの転移は1例のみであった．

脾転移の経路として，①脾動脈，②脾静脈(逆行性)，③リンパの3つの可能性があげられている[3]．脾臓には本来リンパ系の発達が乏しく，特に輸入リンパ管は極めて少ないとされており，血行性転移の可能性が高い[11]．剖検による脾転移の原発癌は，乳癌，肺癌，胃癌，卵巣癌や皮膚癌などがみられる[3]．孤立性脾転移の本邦報告例では，大腸癌と卵巣癌がおのおの6例ずつ，胃癌が4例であった[12]．

脾腫瘍の診断で原発性か転移性かの鑑別が問題となる．原発性脾腫瘍で比較的頻度の高い悪性リンパ腫の単純CTは，境界鮮明な，低吸収を示す腫瘤性病変として描出されるが，等吸収で同定困難なこともある．一方，転移性脾腫瘍は単純CTで境界やや不明瞭な低吸収領域として認められ，造影CTによりコントラストが明瞭な低吸収領域となることが多い．MRIではいずれも腫瘍と脾組織との信号強度差が少ないため，描出はやや困難である[13]．

今回集計した8例では，男女比は1対1で，年齢は平均62.4歳（51～74歳）であった．原発巣の各症例の最大径は2.5～10cmで，自験例は最小であった．一方，脾臓転移巣の腫瘍径は2.0～9.0cm（平均5.1cm）であった．組織型では，高分化腺癌2例，中分化腺癌3例，低分化腺癌1例，粘液癌2例で，8例中3例(37.5%)が低分化腺癌ないし粘液癌であった．大腸癌の組織学的頻度は低分化腺癌が2～5%，粘液癌が5～12%[14)~16)]であり，これら組織型の脾転移の頻度が高かった．組織学的壁深達度は，記載のない内田ら[7]の例を除いて，全例ss以上であった．腫瘍マーカーのCEA，CA19-9は，大半の症例で上昇しており，結腸癌における異常高値は肝転移ばかりでなく，脾転移の存在も念頭におくことが必要と考えられた．

今回，これまでの報告者の協力により，1993年10月現在の転帰を追跡しえた．異時性転移3例中2例は，おのおの1年2か月（直腸癌）[5]，1年10か月（上行結腸癌再発）に死亡した[4]．残りの1例は，再発なく2年1か月生存している[6]．5例の同時性転移症例は，自験例を含め4例が術後1年～9年2か月まで再発なく生存している．しかし残りの1例は，開腹術施行時，腹壁浸潤がみられ術後2年に癌死した[8]．

Adjuvant therapyとして，1) TegafurとDoxorubicin hydochloride[5]，2) 5-FluorouracilとMitomycin C[9]，3) 温熱療法と5-Fluorouracil，Mitomycin C，Lentinanの併用[10]などが行われている．1例は横行結腸癌術後に新たに発生した直腸癌で失ったが[5]，2例は明らかな再発の徴候をみていない[9)10)]．大腸癌に対する補助療法と同様に，5-Fluorouracil，Mitomycin Cを軸に加療されることが多い[17]．自験例では，年齢と化学療法によるhost自身のdamageを考え，Tegafur-uracil配合剤のみを投与した．

大腸癌孤立性脾転移例は，原発巣および脾転移巣の切除により，M(+)切除，遺残なし，根治度B[1]となり，長期生存例が見られている．それゆえ，積極的な切除と適切なadjuvant therapyが，治療成績向上につながるものと考える．

稿を終えるにあたり，患者の予後について御協力を賜りました，防衛医科大学第1外科出井雄幸先生，金沢大学第1外科渡辺　透先生，静岡厚生病院外科内田晃亘先生，秋田大学第1外科佐藤　勤先生，東京医科大学第3外科日馬幹弘先生に深く感謝いたします．

文　献

1) 大腸癌研究会編：大腸癌取扱い規約．改訂第5版．金原出版，東京，1994
2) Warren S, Davis AH: Studies on tumor metastasis. V. The metastases of carcinoma to the spleen. Am J Cancer **21**：517—533，1934
3) Berge T: Splenic metastases: Frequencies and patterns. Acta Path Microbiol Scand Sect A **82**：499—506，1974
4) 出井雄幸，西田正之，岩屋啓一ほか：高CEA血症により発見された結腸癌脾転移再発の1症例．日臨外医会誌　**50**：1621—1624，1989
5) 藤田正弘，清藤　大，仲地広美智ほか：結腸癌孤立性脾転移の1例．函館医誌　**14**：54—57，1990
6) 渡辺　透，佐藤博文，服部和伸ほか：大腸癌孤立性脾転移の1例．臨外　**47**：1245—1248，1992
7) 内田晃亘，井上　章，岡　昭ほか：脾臓転移を伴った結腸癌の1例．日臨外医会誌　**50**：981—986，1989
8) 佐藤　勤，浅沼義博，鈴木克彦ほか：転移性脾腫瘍切除の2例．消外　**12**：1897—1900，1989
9) 溝井賢幸，大内明夫，椎葉健一ほか：同時性孤立性脾転移を伴った結腸癌の1例．日消外会誌　**24**：2584—2588，1991
10) 日馬幹弘，木村幸三郎，小柳泰久ほか：早期胃癌術後8年目に発生した孤立性脾転移を伴った直腸の異時性重複癌の1例．日臨外医会誌　**53**：401—404，1992
11) Marymount JH, Gross S: Patterns of metas-

tatic cancer in the spleen. Am J Clin Pathol 40：58—66, 1963
12) 西江　浩，広岡保明，浜副隆一ほか：卵巣癌術後孤立性脾転移の1例．一孤立性脾転移本邦報告例の検討一．日臨外医会誌　54：1049—1053, 1993
13) 木村修治，楢林　勇，吉田祥二：MRI と CT 診断 III．金芳堂，東京，1993, p64—67
14) 奥野匡宥，池原照幸，長山正義ほか：大腸粘液癌の臨床病理学的特徴．日臨外医会誌　48：609—614, 1987
15) 奥隅淳一，萩原明於，清水高佑ほか：低分化未分化大腸癌の臨床病理学的検討．日消外会誌　22：2404—2407, 1989
16) 能見伸八郎，田中承男，井口公雄ほか：大腸粘液癌の検討．日消外会誌　15：1376—1380, 1982
17) 小柳泰久，木村幸三郎，永楽　仁ほか：大腸癌に対する補助療法．外科治療　69：305—315, 1993

Solitary Splenic Metastasis from Colon Carcinoma

Satoshi Ohki, Shinichi Kakinuma, Teruo Kusaba, Susumu Ohwada* and Yasuo Morishita*
The Department of Surgery, Takasaki National Hospital
*The Second Department of Surgery, Gunma University School of Medicine

A case of splenic metastasis from colon carcinoma without any other organ metastases is reported. A 73-year-old man was admitted for surgery under the diagnosis of descending colon cancer associated with a splenic tumor. It was difficult to determine preoperatively whether the splenic tumor was primary or metastatic. At laparotomy there was neither liver metastasis nor peritoneal carcinosis. A left hemicolectomy associated with splenectomy and partial pancreatectomy was performed. The histological diagnosis of both the colon and splenic tumor was moderately differentiated adenocarcinoma. Solitary metastasis to the spleen from colorectal carcinoma is rare. Only eight patients including ours have been reported in Japan. As some patients with solitary splenic metastasis from colon carcinoma survive for a long time, radical surgery is recommended for patients who have colorectal carcinoma with solitary splenic metastasis.

Reprint requests: Satoshi Ohki The Second Department of Surgery, Gunma University School of Medicine
3-39-15 Shouwa-machi, Maebashi, 371 JAPAN