日消外会誌　28（3）：689～693，1995年

**症例報告**

# Alport-leiomyomatosis 症候群の1例

熊本労災病院外科，熊本大学第1外科*

松岡　三正　　大熊　利忠*　　山口　卓雄

内野　良仁　　川元　俊二　　安川　俊文

食道の良性腫瘍のうち平滑筋腫が最も多い疾患であるが，食道全域にわたりその境界が不明瞭なび漫性の平滑筋腫で，近年1つの独立した症候群として提唱された Alport-leiomyomatosis 症候群の1例を経験したので報告する．症例は23歳の女性で，昭和60年ごろより嚥下困難と胸部圧迫感を自覚するようになった．平成2年10月に撮影した胸部X線写真で縦隔異常陰影を指摘され，食道造影像，胸部 computed tomography 像および magnetic resonance imaging 像より胸部食道から胃噴門におよぶび漫型の食道平滑筋腫と診断し手術を行った．手術は食道亜全摘，胃管による再建を行った．肉眼上食道壁より発生した腫瘤を2カ所認め，病理組織検査上食道内輪筋由来の平滑筋腫で，非腫瘤部にも平滑筋腫性病変がみられ，び漫性食道平滑筋腫症と診断した．悪性所見はなかった．本例は陰核肥大や Alport 症候群にみられる病変を合併し，Alport-leiomyomatosis 症候群と考えられた．

**Key words**: diffuse leiomyomatosis of the esophagus, alport syndrome, esophageal leiomyomatosis

## はじめに

食道に発生する良性の非上皮性病変の中では平滑筋腫が最も多いのであるが，その大多数は単発の孤立性病変である．食道壁筋層が広範囲にわたり高度肥厚をきたし，境界不明瞭な病変となるものは極めて珍しく，これは Fernandes ら[1]が報告しているび漫性食道平滑筋腫症といわれる疾患である．そのなかには，Schapiro ら[2]や Guarner ら[3]の報告にみられように，陰核の肥大，子宮筋腫，気管および気管支平滑筋腫，腎障害などを合併しさらに家族歴も有する場合があり，これは，Garcia-Torres ら[4]が報告した Alport-leiomyomatosis 症候群と命名された疾患である．今回われわれはび漫性食道平滑筋腫症に陰核の肥大，両側近視眼および顕微鏡的血尿，蛋白尿を合併し，家族歴では，母親に食道平滑筋腫がみられ，Alport-leiomyomatosis 症候群と考えられる症例を経験したので，若干の文献的考察を加えて報告する．

## 症　例

症例：女性，23歳

主訴：嚥下障害，胸部圧迫感

既往歴：3歳時より肉眼的血尿，蛋白尿がみられ治療を受けたが軽快せず，その後も続いた．8歳時腎生検を受け，慢性腎炎の診断を受けた．22歳時妊娠中毒症．

家族歴：母親が44歳時，食道平滑筋腫にて手術を受けているが，腎障害はみられない．65歳の現在，健在である．ほかには特記すべきことはない．

現病歴：18歳ごろより嚥下障害と胸部圧迫感を自覚するようになった．特に検査することなく放置していたが，平成2年10月に風邪で内科を受診した際，胸部

**Fig. 1** Esophagogram shows unusual findings like as asymmetric narrowing, dilatation and a submucosal tumor (arrows) from the upper portion of the thoracic esophagus to the cardia.
(A ; Left anterior oblique position, B ; Anteroposterior position, ST ; Stomach)

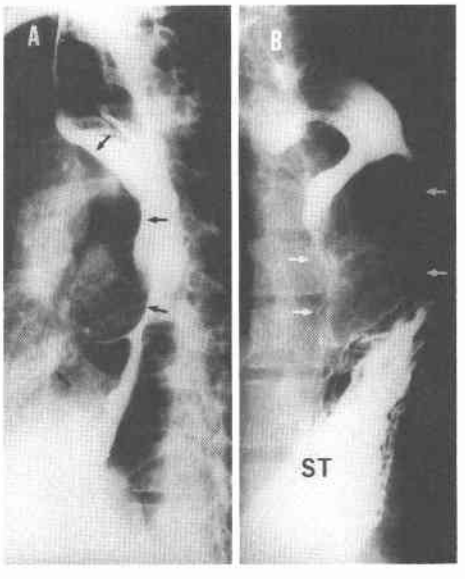


＜1994年11月9日受理＞別刷請求先：松岡　三正
〒860　熊本市本荘1－1－1　熊本大学医学部第1外科

X線写真で縦隔異常陰影を指摘され，精査の結果，食道平滑筋腫を疑われ，手術を目的に当科に入院した．

入院時現症：身長162.0cm，体重44.0kg，表在リンパ節の腫脹はなかった．両眼とも近視であった．聴力は正常で，心肺には理学的に異常は認められなかった．また，母指頭大に肥大した陰核が認められた．

入院時一般検査所見：赤血球3.87×10$^6$/mm$^3$，ヘモグロビン11.7g/dl，ヘマトクリット35.1%と軽度の貧血を認めた．黄疸なく血清トランスアミナーゼは正常で肝機能に異常はみられなかった．一般検尿では，尿定性で潜血反応が(±)，尿沈査で赤血球1ないし2個/毎視野（×400）とわずかに顕微鏡的血尿がみられ，ま

**Fig. 2** Computed tomography (A) and magnetic resonance imaging (B) shows the large tumor (A ; T, B ; arrows) which is present in the upper and the lower mediastinum along the esophageal axis. (L ; Liver)

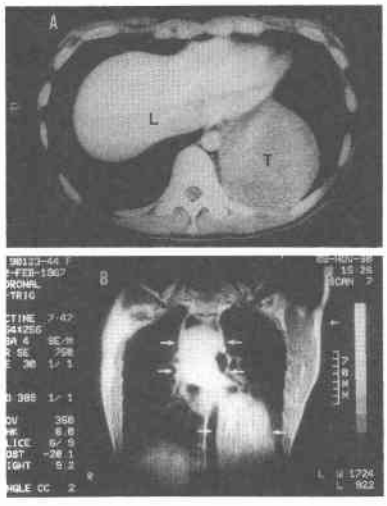


**Fig. 3** Resected specimen. The collor of the cut surface was white. The tumor in the upper thoracic portion of the esophages (B) measured 8.5 cm×5.5cm and that in the lower thoracic portion of the esophagus (A) measured 13.9cm×7.8cm. Histopathologic examination revealed the leiomyomatous changes in the C lesion.

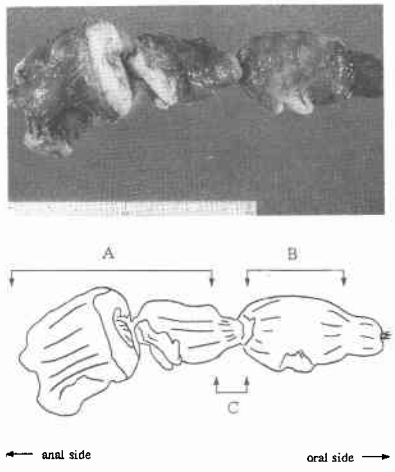


**Fig. 4** 1 ; Microscopic findings of the tumor in the A lesion in the Fig. 3 shows the diffuse hypertrophy of the internal circular muscle of the esophagus. (HE, ×20) 2 ; Microscopic findings of the C lesion in the Fig. 3 shows the leiomyoma (arrows).
(sm ; submucosa, mp ; muscularis propria, a ; adventitia) (HE, ×66)

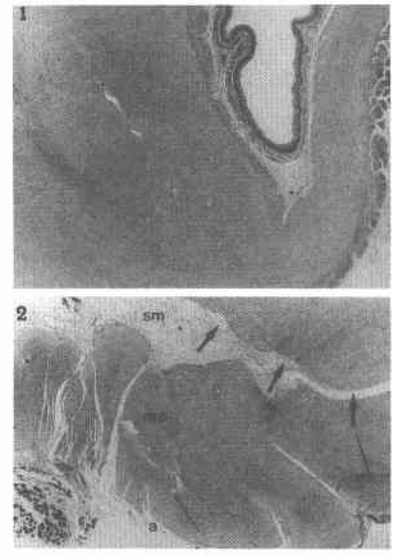


**Fig. 5** Microscopic findings of the A lesion in the Fig. 3 shows the leiomyomatous nodules (arrows) in the muscularis propria (A) and infiltration of the eosinophiles (arrows) (B).
(A ; HE, ×25, B ; HE, ×80)

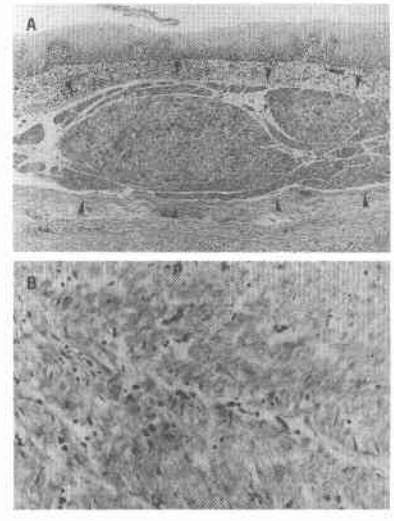

た，尿蛋白も陽性（6.25g/日）であった．しかし，血中尿素窒素，血清クレアチニン，PSP検査には異常がみられなかった．血清蛋白6.0g/dl，血清アルブミン3.2 g/dl と低蛋白低アルブミン血症がみられた．

上部消化管造影所見：ほぼ胸骨柄の高さより胃噴門部まで食道は不規則に狭窄あるいは拡張しており，胸部食道は右側より左側へ屈曲していた．下部食道の狭窄が著しく食道粘膜の膨隆があるが，陥凹性病変と考えられる陰影はみられなかった．胃噴門部は頭側より圧排され，頸部食道の拡張がみられた（**Fig. 1**）．

Computed tomography（以下，CT）像：ほぼ胸骨柄の高さから胃噴門部の高さのスライスまで内部均一で肝臓よりもやや low density な腫瘤状陰影を縦隔内に認めた（**Fig. 2A**）．この陰影の頭側は気管背側にあり，尾側は左胸腔内に大きく突出し，ほぼ食道の長軸に一致するように存在していた．

Magnetic resonance imaging（以下，MRI）像：T1強調画像においてCTの所見と同様に上縦隔からほぼ食道の長軸に沿い，胃噴門部の高さまで連続する内部均一で high intensity な腫瘤状陰影を認めた（**Fig. 2B**）．

以上の諸検査所見から，病変部位が胸部上部食道から胃噴門部におよぶび漫型の食道平滑筋腫の診断で，平成2年12月8日手術を行った．

術中所見：左第6肋間にて開胸した．上縦隔には鶏卵大の，下縦隔には成人手拳大の食道壁より発生したと考えられる腫瘤性病変を認め，両者の間にはわずかに肉眼上は正常と考えられる食道がみられた．どちら

**Table 1** Familial cases of Alport-leiomyomatosis syndrome

| No. | Source | Year | Generation | Sex | Age | Organ affected by leiomyomata | Nephropathy | Ocular anomalies | Hypoacusia |
|---|---|---|---|---|---|---|---|---|---|
| 1 | Garcia-Torres and Guarner | 1983 | 1st | F | 30 | E, T, B, V, C, U | Microhematuria | — | |
| 2 | Garcia-Torres and Guarner | 1983 | 2nd | M | 20 | E, B | CRF | Cataract | (+) |
| 3 | Garcia-Torres and Guarner | 1983 | 2nd | F | 30 | E, V, C, P | Microhematuria | Cataract | |
| 4 | Garcia-Torres and Guarner | 1983 | 2nd | M | 20 | E? | Microhematuria? | Cataract | — |
| 5 | Garcia-Torres et al | 1983 | 3rd | M | 7 | E | Progressive | No | No |
| 6 | Garcia-Torres et al | 1983 | 3rd | M | 4 | E | Progressive | Cataract | (+) |
| 7 | McCartney and McGuinness | 1989 | 1st | F | — | E | — | — | — |
| 8 | McCartney and McGuinness | 1989 | 2nd | M | 26 | E | CRF | Cataract, Lenticonus and Maculopathy | (+) |
| 9 | McCartney and McGuinness | 1989 | 2nd | M | — | E | Stable | Lenticonus | (+) |
| 10 | McCartney and McGuinness | 1989 | 2nd | M | — | E | Stable | Lenticonus | (+) |
| 11 | Lonsdale et al | 1992 | 1st | F | — | E | — | — | — |
| 12 | Lonsdale et al | 1992 | 2nd | F | 28 | E | Microhematuria | — | — |
| 13 | Lonsdale et al | 1992 | 3rd | F | 5 | E | Microhematuria | — | — |
| 14 | Lonsdale et al | 1992 | 3rd | F | 2.5 | E | Microhematuria | — | — |
| 15 | Roussel et al | 1986 | 1st | F | — | E, V, C | Microhematuria | No | No |
| 16 | Roussel et al | 1986 | 2nd | M | 12 | E | Progressive | Cataract | — |
| 17 | Cochat et al | 1988 | 1st | F | — | E | Microhematuria | No | No |
| 18 | Cochat et al | 1988 | 2nd | M | 3.5 | E | Progressive | Chtaract | — |
| 19 | Leborgne et al | 1989 | 1st | F | 39 | E, T, B, P | No | Cataract | No |
| 20 | Leborgne et al | 1989 | 2nd | F | 11 | E | Microhematuria | Cataract | (+) |
| 21 | Leborgne et al | 1989 | 1st | F | 33 | E | — | — | — |
| 22 | Leborgne et al | 1989 | 2nd | F | 10 | E | Microhematuria | Cataract | (+) |
| 23 | Grunfeld and Geffriaud | 1993 | 1st | F | — | E | — | — | — |
| 24 | Grunfeld and Geffriaud | 1993 | 2nd | F | 43 | E, V, C, U, Ur | — | Cataract | (+) |
| 25 | Cochat et al | 1993 | 1st | F | 20 | E, V, C | Microhematuria | — | — |
| 26 | Cochat et al | 1993 | 2nd | M | 2 | E | Microhematuria | Cataract | — |
| 27 | Matsuoka et al | 1994 | 2nd | F | 23 | E, V, C | Microhematuria | Myopia | No |

No. 1～no. 24 were listed by reference 4). No. 25 and no. 26 were reported by reference 9).
Abbreviations: E, esophagus; T, trachea; B, bronchioli; V, vulva; C, clitoris; P, perineum; U, uterus; Ur, urethra; CRF, chronic renal failure; —, not mentioned.

の腫瘤も硬度は弾性硬，色調は黄褐色，表面は平滑，周囲臓器への浸潤はなかった．術式は食道亜全摘，胃管を用い後縦隔ルートに挙上し左頸部で頸部食道胃管吻合を行った．

病理組織学的所見：腫瘤性病変は2か所にみられ，尾側腫瘤は胃噴門にまで及んでいた．ともに食道壁はほぼ全周性に高度に肥厚し，割面の性状は白色調で，口側はび漫性肥厚，尾側は境界不明瞭な融合結節状を呈していた(**Fig. 3**)．組織学的には明らかな平滑筋の性格をした細胞が不規則束状に増生しており食道内輪筋層より発生していた(**Fig. 4-1**)．さらに粘膜筋板にも散在性に筋腫結節が存在し(**Fig. 5A**)，好酸球主体の炎症細胞の浸潤もみられた(**Fig. 5B**)．核分裂像など悪性を示唆するような所見はなかった．また，2か所の腫瘤の間の肉眼上正常と考えられた領域および口側断端には組織学的に平滑筋腫性病変がみられた(**Fig. 4-2**)．病理組織学的所見より食道病変をび漫性食道平滑筋腫症と診断した．

## 考　察

食道平滑筋腫は孤立性で境界明瞭なのが一般的であるが，本例の病変は，胸部食道から胃噴門部まで広範囲におよび，病変の口側と肛門側の境界は不明瞭である．このような特異な増殖形態をとる型は極めて珍しく，び漫性食道平滑筋腫症と命名されている疾患で本例はまさにこれに一致すると考えられる．

Fernandes ら[1]によると，び漫性食道平滑筋腫症は，広義には境界明瞭な平滑筋腫が多発する型と，境界不明瞭な融合状の結節が多発またはび漫性の食道筋層の肥厚をきたす型に分類されているが，本例のような後者の型を真のび漫性食道平滑筋腫症とすべきと述べている．

病理組織学的所見では，明らかな平滑筋細胞の不規則束状な増生，粘膜筋板内の筋腫結節の存在，好酸球主体の炎症細胞浸潤が定型的所見とされており[1]，本例にも同様の所見がみられた．

び漫性食道平滑筋腫症の診断は，上部消化管造影X線検査で食道のほぼ全域におよぶ屈曲蛇行と広狭不整を認めるが，粘膜面には異常ないという粘膜下腫瘍に特徴的な所見と，CT，MRI 検査で食道壁の高度肥厚や食道と長軸に沿う縦隔腫瘍の存在を認める点より可能であり，また食道平滑筋腫のなかにび漫性に増殖する型があるということが念頭にあれば容易である．

び漫性食道平滑筋腫症の患者には，しばしば食道以外の領域の平滑筋腫性病変と Alport 症候群にみられるような病変を合併することが知られている．Alport 症候群は，腎糸球体基底膜異常による血尿を主症状とする腎障害，感音性難聴，円錐水晶体などの眼障害を主病変とするX染色体優性遺伝の疾患で，大部分は幼小児期に発症する[5]．Garcia-Torres ら[4]はこのような合併症例38例を集計し，独立した疾患群として Alport-leiomyomatosis 症候群と命名した．彼らの集計後現在までの報告例は，家族例の Cochat ら[6]の2例と単発例の本邦の後藤ら[7]，Bloch ら[8]の2例であり，本例は世界で43例目，家族発症の27例目である(**Table 1,2**)．本邦でのこの症候群と考えられる報告は，後藤ら[7]，Hasegawa ら[9]の2例のみである．本例では腎糸球体基底膜の精密検査や聴力検査は実施していないが，び漫性食道平滑筋腫症に陰核肥大，Alport 症候群

**Table 2**　Sporadic cases of Alport-leiomyomatosis syndrome

| No. | Source | Year | Sex | Age | Organ affected by leiomyomata | Nephropathy | Ocular anomalies | Hypoacusia |
|---|---|---|---|---|---|---|---|---|
| 1 | Johnston et al | 1953 | F | 18 | E, V | Microhematuria | — | — |
| 2 | Garcia-Torres and Guarner | 1983 | F | 19 | E, T, B, V, C | Microhematuria | Cataract | — |
| 3 | Garcia-Torres and Guarner | 1983 | F | 37 | E | Microhematuria | — | — |
| 4 | Leichter et al | 1988 | M | 8 | E ? | Progressive | Cataract and lenticonus | No |
| 5 | Hasegawa et al | 1989 | M | 9 | E | Microhematuria | — | No |
| 6 | Legius et al | 1990 | M | 14 | E | Progressive | Cataract | No |
| 7 | Rabushka et al | 1991 | F | 13 | E, P | Yes | Yes | Yes |
| 8 | Wittig et al | 1990 | F | 26 | E, V, P, Ur | Microhematuria | No | No |
| 9 | Antignac et al | 1992 | M | 23 | E | CRF | Cataract and lenticonus | No |
| 10 | Kenney | 1953 | M | 17 | E | — | Cataract | Yes |
| 11 | Blank and Michael | 1963 | F | 20mo | E | — | Cataract | — |
| 12 | Jessurum et al | 1988 | F | 13 | E | No | Cataract | No |
| 13 | Leborgne et al | 1989 | F | 9 | E | No | Cataract | — |
| 14 | Lerone et al | 1991 | F | 5 | E, B | Microhematuria | Cataract | — |
| 15 | Goto et al | 1988 | M | 9 | E | Microhematuria | Astigmatism | — |
| 16 | Bloch et al | 1992 | F | 21 | E | Hematuria and Proteinuria | — | — |

No. 1～no. 14 were listed by reference 4). No. 15 was reported by reference 7) and no. 16 was reported by reference 10).
Abbreviations : E, esophagus ; V, vulva ; T, trachea ; B, bronchioli ; C, clitoris ; U, uterus ; P, perineum ; Ur, urethra ; R, rectum
CRF, chronic renal failure ; —, not mentioned.

にみられるような腎障害，両側近視眼を合併し家族歴で母親が食道平滑筋腫を有しており，家族発症型のAlport-leiomyomatosis症候群と診断してよいと考えられる．

Alport症候群の大部分の患者には，X染色体上のtype IV collagen α5 chain gene (COL4A5) の構造異常が認められており，本症候群の患者にも何らかの遺伝子異常が考えられた．Antignacら[10]は3例の男児患者を調べCOL4A5 geneの5′末端側の部分的欠損を発見した．また，遺伝形式は，Alport症候群同様，X染色体優性遺伝と述べている．

本症候群でもっとも問題となる病変は，び漫性食道平滑筋腫症と腎障害であろう．び漫性食道平滑筋腫症に対する治療は手術しかないのだが，術後長期観察した報告はない．本症例は術後4年目の現在，平滑筋腫性病変の再発の兆候はなく，元気に社会復帰している．文献上食道をはじめ，他の領域の平滑筋腫性病変にも悪性の報告はなく，術後の予後はよいと考えられる．腎障害については，本例では現在，術前と同程度の腎障害が続いているが，男性では急速に悪化する可能性があり，厳重な経過観察が必要である．少数例だが気道内平滑筋腫もみられ，これは呼吸障害をもたらす危険性がある．Alport症候群あるいはび漫性食道平滑筋腫症の患者に遭遇した場合には，Alport-leiomyomatosis症候群を念頭におき，血縁者も含め検索し，適切な治療を行う必要がある．

稿を終えるにあたり，御指導いただいた当院病理科部長福田精二先生に深謝致します．

## 文　献


1) Fernandes JP, Mascarenhas MJ, daCosta JC et al: Diffuse leiomyomatosis of the esophagus. A case report and review of the literature. Dig Dis Sci 20: 684—690, 1975
2) Schapiro RL, Sandrock AR: Esophagogastric and vulvar leiomyomatosis. A new radiologic syndrome. J Can Assoc Radiol 24: 184—187, 1987
3) Guarner V, Torres RG: Diffuse leiomyomatosis of the esophagus, tracheobronchial, genital, and renal insufficiency. Edited by DeMeester TR, Skinner DB. Esophageal disorders: pathophysiology and therapy. Raven Press, New York, 1985, p447—457
4) Garcia-Torres R, Orozco P: Alport-leiomyomatosis syndrome: an update. Am J Kidney Dis 22: 641—648, 1993
5) Alport AC: Hereditary familial congenital haemorrhagic nephritis. Br Med J (Clin Res) 1: 504—506, 1927
6) Cochat P, Guyot C, Antignac C et al: Pathological cases of the month: Alport syndrome and diffuse leiomyomatosis. Am J Dis Child 147: 791—792, 1993
7) 後藤　真，松本勇太郎，大河内信弘ほか：食道diffuse leiomyomatosisと考えられた1小児例．小児がん　24: 376—379, 1988
8) Bloch P, Quijada J: Diffuse leiomyomatosis of the esophagus: Analysis of a case and review of the literature. Gastroenterol Clin Biol 16: 890—893, 1992
9) Hasegawa S, Saitoh A, Imai I et al: A case of non-Alport's hereditary nephritis with esophageal leiomyomatosis. Pediatr Nephrol 3: C188, 1989
10) Antignac C, Zhou J, Sanak M et al: Alport syndrome and diffuse leiomyomatosis: Deletions in the 5′ end of the COL4A5 collagen gene. Kidney Int 42: 1178—1183, 1992


## A Case of Alport-leiomyomatosis Syndrome

Mitsumasa Matsuoka, Toshitada Okuma*, Takuo Yamaguchi, Ryojin Uchino, Syunji Kawamoto and Toshifumi Yasukawa
Department of Surgeruy, Kumamoto Industorial Hospital
*First Department of Surgery, Kumamoto University School of Medicine

An extremely rare case of Alport-leiomyomatosis syndrome in a 23-year-old woman who had complained of dysphagia and chest oppression since 1986 is reported. She was admitted to our hospital because of a mediastinal mass on a chest radiograph in October 1990. We diagnosed the mass as a diffuse type of the esophageal leiomyoma. Subtotal esophagectomy was performed under the left thoracotomy followed by reconstruction using a gastric tube. The tumors in the upper and lower thoracic portion of the esophagus measured 8.5 cm × 5.5 cm and 13.9 cm × 7.8 cm in diameter, respectively, with no invasive findings. Pathological examination revealed diffuse hypertrophy of the internal circular muscle of the esophagus. Also the microscopic findings of leiomyomatous changes were found in the middle thoracic portion and oral surgical margin of the esophagus in which we could not detect a tumor macroscopically. No malignant signs were observed. The cases of diffuse leiomyomatosis of the esophagus accompanied by disorders found in the Alport syndrome was well analysed in recent yeas by Garcia-Torres and Orozco[4], and they have reported as a new syndrome naming Alport-leiomyomatosis syndrome. This case had a hereditary history, nephropathy, clitoral hypertrophy and bilateral myopia co-existed.

**Reprint requests:** Mitsumasa Matsuoka First Department of Surgery, Kumamoto University School of Medicine
1-1-1 Honjo, Kumamoto, 860 JAPAN