日消外会誌　28（3）：699～703，1995年

胃切除後残胃壊死の1救命例

兵庫県立成人病センター外科
藤原　英利　石川　羊男　岩永　康裕　光辻　理顕
志岐　裕源　脇田　和幸　寒原　芳浩　佐古田洋子
川崎　浩史　河野　範男　中谷　正史

幽門側胃切除により短胃動静脈系を温存したにもかかわらず，術後早期の血流障害によるまれな合併症である残胃壊死の1例を経験した．

症例は61歳の女性で，早期胃癌で幽門側胃切除，Billroth I 法再建術をうけた．術後第3病日より発熱，CRP の上昇があり，胃管より暗血性の悪臭のある排液を認めた．腹部超音波検査にて左横隔膜下に液体貯留があり，上部消化管透視で造影剤の腹腔内への流出を認め，術後第7病日縫合不全の診断により緊急手術となった．開腹所見は脾動脈の閉塞のため短胃動脈で養われていた残胃の血流障害により大彎側前壁で穿孔を認め，残胃全摘，脾摘，Roux-Y 再建術を施行した．術後左横隔膜下膿瘍を認めたが軽快退院した．

残胃壊死の発生頻度は低いものの適切な処置がなされなければ死亡率70％といわれ，壊死が広範囲のものは早期発見による残胃全摘術が唯一の救命処置と思われた．

Key words：postoperative ischemia，gastric remnant

はじめに

胃は解剖学的にも多くの流入血管を有し，胃壁そのものにも豊富な微細血管のネットワークを形成しているため虚血に対しては極めて強い臓器とされている．そのため胃悪性腫瘍の郭清を伴う手術もごく安全に一般的に行われている．

今回，著者らは胃癌に対する幽門側胃切除により，短胃動静脈系を温存したにもかかわらず，きわめてまれな術後早期の血流障害による合併症である残胃壊死の1例を経験したので報告する．

症　例

患者：61歳，女性

既往歴：56歳時両眼白内障により手術を受けた．

高血圧，心疾患，高脂血症などの既往はない．

飲酒歴なし，喫煙歴なし．

現症および経過：上腹部鈍痛を主訴に近医を受診し，早期胃癌の診断のもと当院紹介となった．93年8月26日，幽門側胃切除，Billrth I 法再建術をうけた（M，Ant，Less，H0，P0，N0，S0，T1，IIC，3.0cm×2.5 cm D2，curability A，por，sm，INFγ，ly(0)，v(0)，n（−））．

術中術直後は特に問題なく経過したが，第2病日より38°Cをこえる発熱，CRP（6＋）以上の上昇があり，胃管より暗血性の悪臭のある排液を認めた．しかし右側腹部より Winslow 孔に挿入したドレインは淡黄色であった（**Fig. 1**）．腹部現症は圧痛，筋性防御は認めず，軽い Blumberg sign を認めるのみであった．

腹部超音波検査にて左横隔膜下に液体貯留と振り返って観察すれば脾に張りがなく表面が不整となっている所見を認め（**Fig. 2**），術後透視で造影剤の腹腔内への流出を認めたため（**Fig. 3**），第7病日縫合不全の診断のもとに緊急手術となった．

検査成績の変化：幽門側胃切前（8月17日）では，一般検血では白血球数5,200/mm^3，ヘマトクリット40.9％，CRP 0.1mg/dl，GOT 15mU/ml，GPT 14mU/ml，TP 7.1g/dl，Albumin 4.4g/dl，T-Chol 209mg/dl，TG 71mg/dl，FBS 81mg/dl と異常所見はなく血糖値，脂肪値も正常であった．

幽門側胃切直後（第2病日）の検査成績では，白血球数15,600/mm^3，CRP 13.1mg/dl，TP 5.3g/dl，Albumin 3.3g/dl と白血球，CRP 値の上昇が手術に対する反応として見られ，血清蛋白の低下を認めたが，ほかに大きな変化はなかった．

＜1994年11月9日受理＞別刷請求先：藤原　英利
〒673　明石市北王子町13−70　兵庫県立成人病センター外科

Fig. 1　The clinical course after the distal gastrectomy.

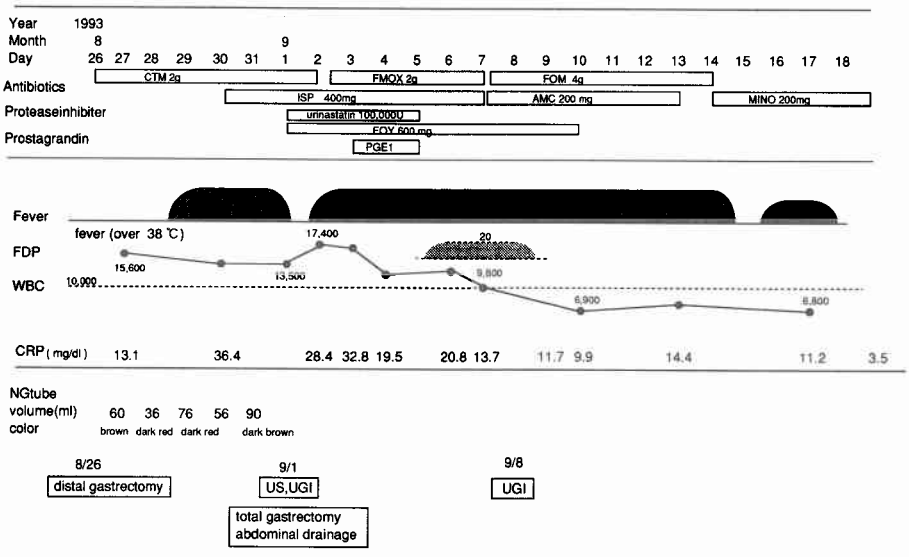

Fig. 2　Abdominal ultrasonographic study showes a fluid collection is obserbed in the left subphrenic space. The surface of the spleen is irregular. (The arrowes showed spleen.)

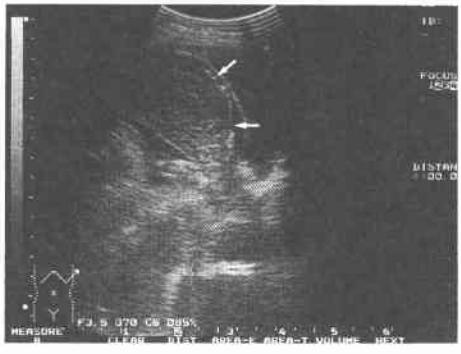

Fig. 3　Postoperative upper gastrointestinal study shows a passage of the Gstrografin out from the gastric remnant to the abdominal cavity. (The arrow showed perforation.)

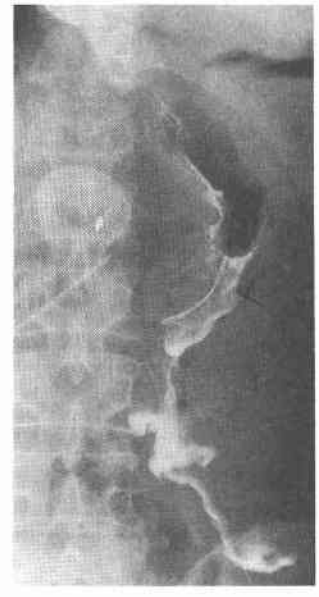

第5病日では，白血球数13,500/mm³，CRP 36.4mg/dl，と炎症の広がりが考えられたが，ほかに大きな異常値を示すものは認めなかった（**Fig. 1**）．

手術所見：開腹したところ，食道胃接合部より後壁約4cmまでと，胃十二指腸吻合部を除いて短胃動脈領域が血流障害をおこし大彎側前壁で穿孔し，左横隔膜下から吻合部，横行結腸間膜にかけ血性腹水の貯留を認める汎発性腹膜炎となっていた．穿孔部は胃十二指腸吻合部より約3cm口側で，約1cmのパンチアウトした形状を呈していた．脾は表面灰白色を呈し，血流障害のため萎縮しており，脾動脈は脾門部で血栓のため閉塞していた．壊死が広範であり残胃全摘，脾摘を行い，Roux-Y再建術と腹腔ドレナージ術を施行した．

切除標本では残胃は壊死性の変色をみたが形状は保たれていた．粘膜面は広範な浅い潰瘍を形成し，大彎

Fig. 4 The rescted specimen of the gastric remnant opened through lesser curve. A perforation is observed at the anterior wall. There are spreated ulcer around the perforation. (The arrow showed perforation.)

Fig. 5 Microscopic finding showes thrombosis in the gastric artery (above) and bleeding necrosis of the spleen (below), (H.E./×10)

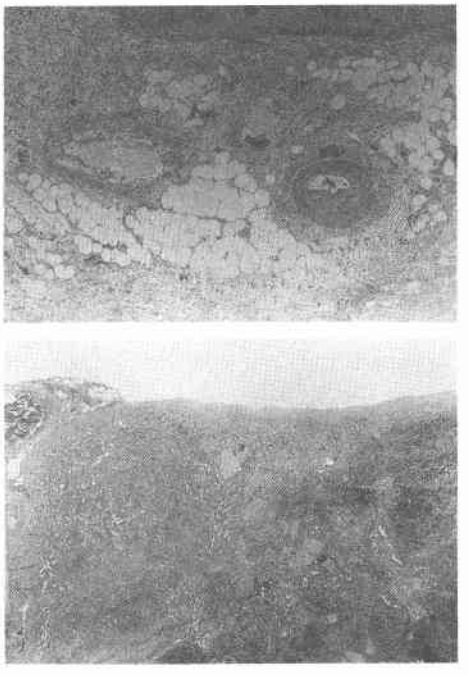

側前壁で穿孔部を認めた．脾は梗塞のため，張りがなく灰白色に変色していた．吻合部は縫合不全は認めなかった（**Fig. 4**）．

組織学的には胃壁の動脈には血栓形成を認め粘膜面は腺組織が壊死に陥っていた．脾には出血梗塞を認め，脾門部の脾動脈本幹内にも血栓を認めた（**Fig. 5**）．しかし，前回幽門側切除時標本には動脈硬化を示す変化は認めなかった．

術後経過：術後，FDP 20μg/ml の線溶系の上昇がみられたが，再手術後第9病日で経口摂取可能となった．左横隔膜下膿瘍のため38°Cを超える発熱が第17病日まで続いたが保存的に治療し第54病日軽快退院した（**Fig. 1**）．

考　察

胃の流入動脈は解剖学的に5か所の主動脈（左右胃動脈，左右胃大網動脈，短胃動脈），脾動脈から後胃動脈，食道胃接合部に流入する横隔膜動脈胃枝が存在する以外に食道，膵十二指腸からの血流もあり，また粘膜下層に存在する微細血管のネットワークのため95%の動脈血流を遮断しても粘膜は保全しえるほど阻血に強い[1]．

そのため胃癌の根治術に伴うリンパ節郭清や再建臓器として1領域の動脈温存を行えば残胃の血流は維持され，安全に手術が行われており，胃壁の血流障害による合併症はまれである．

臨床的に胃壁の血流障害は大きく分けて胃十二指腸潰瘍に施行する選択的近位迷走神経切断に伴う小彎線上の血行遮断による局所的循環障害と，胃切除による流入血管の減少による残胃の広範な循環障害である残胃壊死に二分される[2]．

胃亜全摘後の残胃壊死は1953年 Rutter が最初に報告しているが[3]，その発生頻度に関しては Schein らは2,000例に4例と報告しているものの，縫合不全として発症した胃切除断端の虚血症例も含まれている報告では頻度はより多くなり残胃壊死症例の実数を把握することは困難である[2]．丸山らが国立がんセンターにおいて30年間に経験した2例の場合[4]，その胃壁の壊死部分は広範に及んでおらず保存的な治療も可能であったとしており，本例のように残胃全体に及ぶ広範な壊死はまれといえる．

原因は幽門側胃切除の場合，左胃動脈の遮断や脾摘による流入血管の消失による絶対的な血流不足が問われているが[9]，本例と同じく脾を温存し，短胃動脈系の循環を維持しえた症例でも発症しており，流入血管の減少と残胃を維持できない相対的血流障害の2つの因子が関与していると推測できる（**Table 1**）．

Table 1 Clinical features of ischemic necrosis of the gatric remnant

Auther	year	age	sex	diagnosis	splenectomy	anastomosis	post-op	treatment	results
Rutter	1953	40	M	ulcer	no	B-I	5days	jejunostomy	died
Spencer	1956	54	F	cancer	yes	B-II	36hours	total gastrectomy, Roxy Y	survived
		60	M	cancer	yes	B-II	3days		died
Stuart	1957	61	M	ulcer	no	B-I	8days	total gastrectomy, Roux Y	died
Fell	1958	57	M	ulcer	yes	B-II	9days	wedge resection	survived
		53	F	sarcoma	yes	B-II	4days	not reported	died
Casebolt	1959	76	M	ulcer	no	B-I	8days	jejunostomy	died
		76	F	ulcer	no	B-II	8days	esophagojejunostomy	died
Jackson	1959	60	F	ulcer	no	B-I		not reported	died
Yovanovitch	1960	60	M	cancer	no	B-I	8days	total gastrectomy	survived
		71	M	ulcer	yes	B-II	7days	not reported	died
		73	M	cancer	yes	B-II	4days	proximal jejunostomy	died
		32	M	ulcer	no	B-II	4days	conservative(Einhorn tube)	survived
Boulvin	1961	28	M	ulcer	no	B-II	9days	not reported	died
		54	M	ulcer	no	B-I	6days	not reported	died
Thompson	1963	76	M	cancer	yes	B-I	4days	not reported	died
		53	M	cancer	yes	B-I	7days	not reported	died
		73	M	ulcer	yes	B-II	7days		died
Rodgers	1966	49	M	ulcer	yes	B-I	5days	B-II	survived
Druzhkov	1978	49	M	cancer	no	B-I	3days		died
		58	M	cancer	yes	B-I		drainage	died
		61	F	cancer	no	B-II	9days		died
		58	F	ulcer	no	B-I	2days	laparotomy	died
Isabella	1982	61	M	cancer	yes	B-II	4days	conservative(TPN)	survived
Maruyama	1991			cancer	no		26days	conservative(TPN)	died
Fujiwara	1994	61	F	cancer	no	B-I	3days	totalgastrectomy Roux Y	survived

Isabella V　J. Surg Oncol 25：127，1984

また循環障害をきたす因子として，手術操作上過度の伸展や捻転が考えられるBillroth I法再建がBillroth II法再建より発生頻度が高いとされているが[5]，本例では再開腹時の所見より該当しない．

一方，腹部の血管に血流障害を起こすものとして，動脈硬化，手術による損傷などでの動脈閉塞，心房細動などによる動脈塞栓，血流不足，敗血症などによる静脈血栓が考えられ[6]，そのリスクファクターとして喫煙，糖尿病，高血圧，高脂血症などが指摘されているが本例ではいずれも認めず，むしろ手術操作などの直接の関与を考慮すべきである．

手術操作により術後血栓症をきたすことは膵頭十二指腸切除術などの合併症として報告されている[7]．手術操作の物理的な損傷で血管内皮細胞が損傷されたり，手術操作時の血管の狭窄や過伸展による血管のスパスムのため血流のひずみを生じ血栓が形成されることが知られている[8]．本例は早期癌であったが腹腔動脈幹周辺のリンパ節郭清を行っており，左胃動脈根部の処理，脾動脈周囲の郭清時に血管内膜を損傷したか，血管の内腔の変化により血流の不均衡が生じ，血栓形成をきたした可能性が高い．

本症の臨床症状は胃管からの腐敗臭を伴う暗赤色の粘稠性の血液が，少量ながら持続的に流出し変動しないことが術後管理上重要な所見である．虚血による胃

酸分泌の低下のためコーヒー残渣様にはならないのが特徴である．

本例の場合胃管からの排液量が少ないため独特な色調を示していたにもかかわらず，手術時の血液の遺残との区別ができず発見が遅れた．

穿孔による腹膜炎をきたさなければ発熱などの全身症状は発症しにくいとされ[4]，本例の場合，白血球数，CRPなどの炎症反応は持続したが，理学的所見とともに術直後のこともあり，壊死早期の発見は容易でなかった．

診断は内視鏡による粘膜変化の把握が早期発見の唯一の方法であるが[4]，術直後の内視鏡検査は行えないのが現実である．穿孔におよべば透視，腹部超音波，CTなど画像診断をはじめ理学的所見からも腹膜炎症状の診断は可能だが，原因の厳密な把握は至難である．

治療は発見時の全身状態により，壊死部が広範囲の場合，可能であれば本例のように胃全摘を行い1期的な再建が望ましい．しかし，壊死部が明確でない場合や，全身状態が不良な場合であれば，食道瘻，空腸瘻を造設して2期的に再建せざるをえない[2)9)]．壊死部が限局している場合は保存的にTPNや経腸栄養で効を奏した報告もある[4)5)]．

本症の予後は発見時の全身状態にもかかわるがけっして楽観的なものではなく死亡率は70%と高率である[2)5)]．

本症は壊死が広範囲のものは残胃全摘が唯一の救命処置であり，術後軽視されやすい胃管からの排液などの変化を捕えることにより早期に的確な診断を下すことが予後向上に必要と思われた．

なお，本論文の要旨は第22回日本腹部救急医学会総会（宝塚）にて発表した．

文　献

1) Jacobson JD: The circulation of the stomach. Gastroenterology 48：85—110, 1965
2) Schein M, Saadia R: Postoperative gastric ischeaemia. Br J Surg 76：844—848, 1989
3) Rutter AG: Ischaemic necrosis of the stomach following subtotal gastrectomy. Lancet 2：101—102, 1953
4) 丸山圭一，笹子三津留，木下　平：胃亜全摘術後の残胃血行障害．臨外　46：266—267, 1991
5) Isabella V, Marotta E, Bianchi F: Ischemic necrosis of proximal gastric remnant following subtotal gastrectomy with splenectomy. J Surg Oncol 25：124—132, 1984
6) Casey KM, Quigley TM, Kozarek RA et al: Lethal nature of ischemic gastropathy. Am J Surg 165：646—649, 1993
7) Fortner JG: Regional pancreatectomy for cancer of the pancreas, ampulla, and other related sites. Ann Surg 199：418—425, 1984
8) 上嶋　繁，松尾　理：線溶系の調節．Bioclinica 9：407—410, 1994
9) Schwartz SI, Ellis H: Maingot's abdominal operations. 8th edition. Appleton-Century-Crofts, Norwalk, Conneticut, 1985, p718—720

A Case of Necrosis of the Gastric Remnant after Partial Gastrectomy

Hidetoshi Fujiwara, Yoshio Ishikawa, Yasuhiro Iwanaga, Masaaki Mitsutsuji, Hiromoto Shiki, Kazuyuki Wakita, Yoshihiro Kanbara, Yohko Sakoda, Hiroshi Kawasaki, Norio Kohno and Seishi Nakaya
Department of Surgery, Hyogo Medical Center for Adult

Ischemic necrosis of the gastric remnant is a rare and serious complication of distal gastrectomy. The authors report one case after distal gastrectomy without splenectomy, and a review of the literature. The patient was a 61-year-old woman who had recieved distal gastrectomy for early gastric cancer. On the 6 th postoperative day, the patient developed peritonitis due to perforation of the gastric remnant. At uregent laparotomy, a large necrotic area was found at the short gastric vessels of the gastric remnant. Total gastrectomy and abdominal drainage were performed. Seven months after surgery, the patient remains well. The overall mortality in a review of these cases was 70%. It is hoped that earlier diagnosis will lead to lower morbidity and mortality.

Reprint requests: Hidetoshi Fujiwara Department of Surgery, Hyogo Medical Center for Adult
13-70 Kitaohjicho, Akashi, 673 JAPAN