日消外会誌　28（3）：704～708，1995年

門脈腫瘍塞栓を来した α-fetoprotein 産生胃癌の1切除例

高知県立中央病院外科，内田内科消化器科*

小橋　研太　　堀見　忠司　　石川　忠則

田中　　拓　　内田　悦弘*

門脈本幹内に充満する腫瘍塞栓を形成した α-fetoprotein（以下，AFP と略記）産生進行胃癌の切除例を経験した．症例は，72歳の男性で胃角部から前庭部の小彎側を中心とした Borrmann 3型胃癌があり，術前血清 AFP 値が20,780ng/ml と異常高値を示した．開腹所見は，胃癌取扱い規約によると T_3，N_3，P_0，H_0，M_0，Stage IVa であった．また門脈内に硬結を認めたため門脈造影を施行したところ，上腸間膜静脈合流部から門脈本幹にわたり完全閉塞を認めた．胃全摘，腫瘍塞栓除去術および門脈内リザーバー留置を行った．組織学的検索では，肝癌類似像を示す部分を認め，免疫組織染色法（LSAB 法）にて胃癌病巣，腫瘍塞栓，転移リンパ節とも AFP 陽性であった．術後，5-fluorouracil, mitomycin C，cisplatin の併用化学療法を施行し，現在術後5か月で生存中である．

Key word：portal venous tumor thrombosis of gastric carcinoma

はじめに

α-fetoprotein（以下，AFP と略記）産生胃癌は，Bourreille ら[1]により1970年に初めて報告され，肝転移の頻度が高いことが知られている．しかし，門脈腫瘍塞栓については症例数も少なく報告も散見されるにすぎない．今回我々は，門脈腫瘍塞栓，原発巣とリンパ節転移巣それぞれに AFP 産生組織を証明したので，若干の文献的考察を加え報告する．

症　例

症例：72歳，男性

主訴：全身倦怠感

既往歴：17年前，肺結核にて入院治療した．

家族歴：特記すべきことなし．

現病歴：平成6年4月22日，全身倦怠感を著明に認め翌日近医受診した．上部消化管造影 X 線検査・胃内視鏡検査にて異常を指摘され，5月16日当科紹介入院となった．

現症：体格中等度，眼瞼結膜に軽度の貧血あり．表在リンパ節を触知しなかった．上腹部に圧痛を認めたが肝脾腫および腫瘤は触知しなかった．

入院時検査成績：血液では，小球性低色素性貧血を認めた．腫瘍マーカーの AFP 値が20,780ng/ml と著明に上昇していた（**Table 1**）．

Table 1　Laboratory data on admission

Peripheral blood		T-cho	187 mg/dl
WBC	6100 /mm³	ZTT	7.6 U
RBC	444×10⁴/mm³	FBS	101 mg/dl
Hb	8.1 g/dl	UA	5.2 mg/dl
Ht	27.7 %	BUN	13.2 mg/dl
Plt	45.9×10⁴/mm³	Cm	0.8 mg/dl
		T-Bil	0.2 mg/dl
Blood chemistry		Na	142 mEq/l
TP	7.2 g/dl	K	4.3 mEq/l
Alb	4.4 g/dl	Cl	100 mEq/l
GOT	16 Iu/l	Ca	4.75 mEq/l
GPT	5 Iu/l		
ALP	217 Iu/l	Tumor marker	
LAP	35 Iu/l	CEA	0.5 ng/ml
γ-GTP	20 Iu/l	AFP	20780 ng/ml
ChE	567 Iu/l	CA19-9	0.2 U/ml
LDH	301 Iu/l		
AMY	87 Iu/l		

上部消化管造影 X 線検査：胃体中部から前庭部小彎を中心に不整な周堤を伴う陥凹性病変を認め，Borrmann 3型進行胃癌と診断した（**Fig. 1**）．

上部消化管内視鏡検査：胃体中部から前庭部にかけて小彎中心に周堤を伴う凹凸不整な陥凹を認め，生検にて中分化～未分化腺癌であった．

腹部単純 computed tomography：胃小彎側中心に胃壁の肥厚と辺縁リンパ節の腫大を認めた．

以上の所見よりリンパ節転移を有する Borrmann 3型進行胃癌と診断し，同年5月25日手術を施行した．

手術所見：開腹所見は T_3（SE），N_3（No. 12），P_0，

＜1994年11月9日受理＞別刷請求先：小橋　研太
〒780　高知市桜井町2丁目7－33　高知県立中央病院外科

Fig. 1 Upper gastrointestinal series reveals the Borrmann type 3 lesion in the lesser curvatur from the middle gastric body to the antrum (↑).

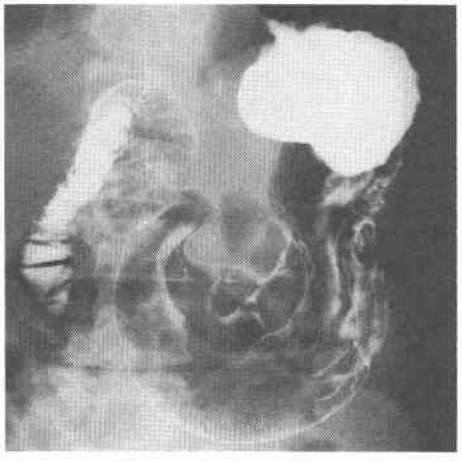

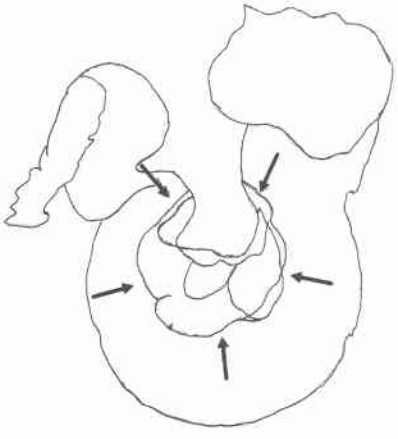

H_0, M_0で, No. 3リンパ節にも明らかな転移を認めた. 術中, 門脈本幹内に腫瘤を触れたため, 腫瘍塞栓を疑い経腸間膜静脈性門脈造影を施行した. 門脈は脾静脈合流部から完全閉塞をきたし, 側副血行路を形成していた(**Fig. 2A**). 門脈圧は30cmH_2Oと著明に上昇していた. 門脈根部で血流を遮断し, 門脈切開後フォガティーカテーテルやペアン鉗子で腫瘍塞栓除去試みるも, 門脈壁に侵潤性にあり完全な除去は困難であった. 肝側門脈から血液の逆流を認めたところで5-0プロリン糸にて門脈壁を縫合修復し造影した. 門脈本幹および肝内枝も一部造影されたが(**Fig. 2B**), 完全には取り切れてないことがわかり, 再度門脈切開し腫瘍塞栓除去を試みた(腫瘍栓の重量は測定せず). 門脈圧は18 cmH_2Oと減圧した. 胃全摘D_2, 胆摘, 小腸々間膜から門脈内リザーバーとしてカテーテルを挿入し, マイトマイシン4mg, ファルモルビシン10mgを門脈内注入した.

摘出標本所見：胃角から前庭部にかけて小彎側に8.0×6.5cmのBorrmann 3型病変を認めた(**Fig. 3**).

病理組織学的所見：胃腫瘍の組織像は, por, solid, INFβ, se, stroma intermediate, ly3, v3, n1 (+)であった. HE染色では, 豊かな好酸性胞体を有する肝細胞様腫瘍細胞が充実性または索状に増殖しており, いわゆるhepatoidpatternを呈しており(**Fig. 4A**), 一部には偽腺管様構造も認められた. 静脈侵襲は特に著しく随所に静脈内塞栓像を呈していた. また, 門脈塞栓は低分化腺癌の像を示す腫瘍細胞の増殖を認め, 一部hepatoid patternを呈する部分も存在した. 病巣周囲の非癌部粘膜の多くは腸上皮化生を示していた.

組織化学的検索：PAS反応により腫瘍細胞胞体内にび慢性に陽性顆粒を認め, ジアスターゼ消化試験でほとんどが陰性化したことより, 細胞質内に多量のグリコーゲン顆粒が存在することが確認された. 胆汁色素染色では陽性を示す細胞は認められなかった.

免疫組織化学的検索：Labelled Streptavidin Biotin法(LSAB法)により, 各種抗原の腫瘍細胞内局在を検討した. 1次抗体として, AFP, CEA, α1-antitrypsin(以下, AATと略記), α1-antichymotrypsin(以下, ACTと略記), human chorionic gonadotropin(以下, HCGと略記), placental alkaline phosphatase(以下, PLAPと略記)を用いた. AFPは, 組織学的に低分化でhepatoid patternを示す部位にとくに陽性を示し, 細胞質内にび慢性に染色されるものが多かった(**Fig. 4B**). 以上よりAFP産生胃癌と診断した. また, 門脈内腫瘍塞栓と転移リンパ節もAFP陽性を示した. CEAは, AFPほどではないが陽性を示した. AATとACTは共に陽性であったが, HCGとPLAPは陰性を示した.

術後経過は良好であり, 第15病日より5-FU, シスプラチン, マイトマイシンの併用化学療法を施行した. 7月18日に測定したAFPは50.0ng/mlと著明に低下していた. 術後5か月の現在も他院にて治療継続中である.

考　察

AFP産生腫瘍としては肝細胞癌やYolk-sac tumorが知られているが, その他にも内胚葉由来の肺, 食道, 胃, 肝臓, 胆嚢, 膵臓, 十二指腸からの癌腫や, 中胚葉由来の卵巣の癌腫などが報告されている[2]. AFP産

Fig. 2A Intraoperative portogram shows collateral veins (⇧) and complete obstruction of portal vein (⬆).

Fig. 2B Portogram after removal of tumor thrombus shows good patency of portal vein (⇧) with intrahepatic branches.

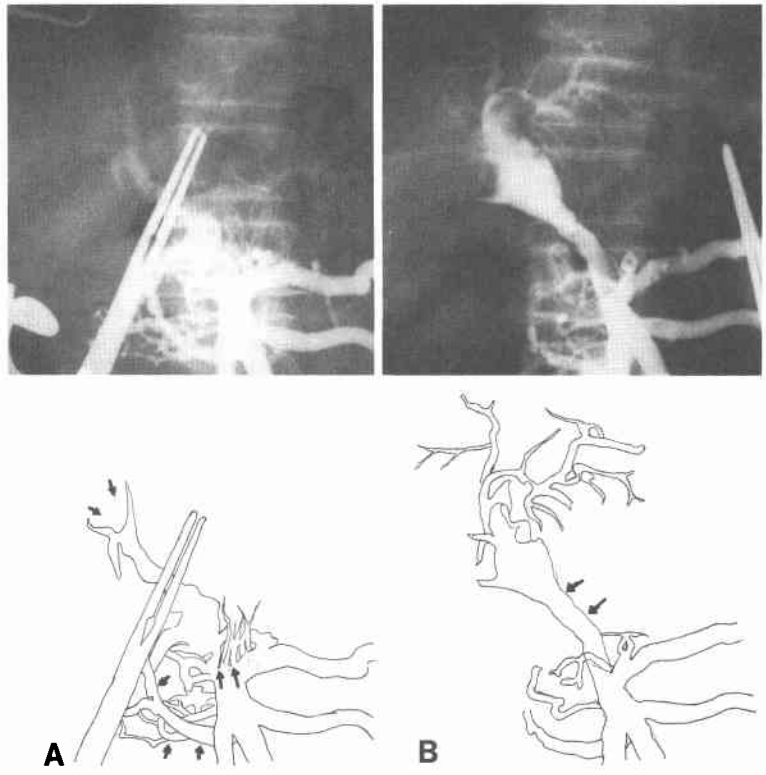

Fig. 3 Resected specimen reveals a Borrmann type 3 lesion in the lesser curvature of the stomach.

Fig. 4A Histological findings show typical hepatoid adenocarcinoma.

Fig. 4B Tumor cells are positively stained immunohistochemically with AFP-antiserum.

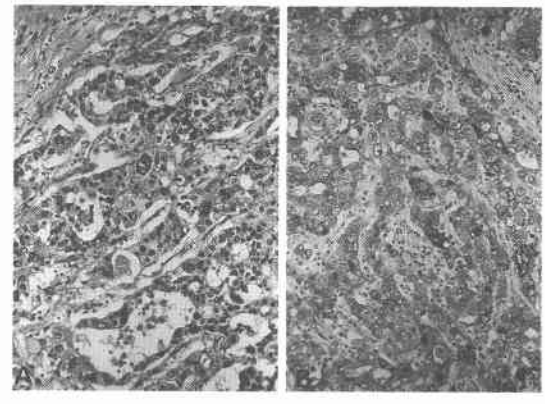

生胃癌は，本邦では北岡ら[3]が1971年に報告して以来，いくつか発表されてきた．当初はほとんどが進行癌の報告であったが，最近早期胃癌でも報告されるようになり，血清 AFP 値と癌細胞の AFP 産生能との相関についても検討されている[4]．

加藤ら[4]は血中AFP値とAFP陽性細胞数には，ある程度の相関関係が見られたとし，AFP陽性細胞は辺縁型，顆粒型，び慢型，封入体型の4種類のAFP染色パターンを示し，血中AFP値が高くなると複数の型が混在して見られ，AFP産生が活発に行われていることを示唆しているとしている．また，久保ら[5]は臨床的に癌細胞のAFP産生能に差があるとしている．

胃癌がAFPを産生する機序については，腫瘍化により逆もどり現象がおこり胎生期の形質が発現した可能性と，胎生期遺残組織より腫瘍が発生した可能性が考えられるが，その腫瘍細胞が肝細胞由来なのか卵黄嚢由来であるのかについて，石倉ら[6]は，豊かな好酸性胞体を持つ肝細胞様腫瘍細胞が主体を占め，血清検査や種々の肝細胞マーカー検索などから肝細胞由来であるとし，特にこのような胃癌をhepatoid adenocarcinoma of the stomachと呼ぶことを提唱している．しかし，その後の報告でAFP産生胃癌の多くが卵黄嚢由来であり肝細胞由来を示すのは少数とされてきている[4]．今回の症例では，術前の血清AFPのconcanavalin-Aに対する結合性試験[4)6)]は行っていないが，組織学的に肝細胞様腫瘍細胞を認め，hepatoid patternを認めていること，細胞質内に多数のグリコーゲン顆粒を認め，マーカーも卵黄嚢由来のマーカーであるHCGやPLAPがともに陰性であったことより肝細胞由来であることが疑われた．

次に，門脈腫瘍塞栓の発生機序として，1）胃癌が直接門脈内に浸潤し腫瘍塞栓を形成，2）胃癌肝転移巣から門脈内へ浸潤し腫瘍塞栓を形成，3）胃癌と門脈腫瘍塞栓を伴う肝細胞癌の合併などが考えられるが[8]，今回の症例では，肝転移巣はなく胃周囲の静脈内への著明な腫瘍塞栓を認めており，1)の形成が考えられた．

門脈腫瘍塞栓形成胃癌の本邦報告例は，自験例を加え34例であり[7)~16)]，年齢は37～81歳，平均63.9歳であった．男女比は29：5で男性に多かった．

肉眼分類は，Borrmann 2型と3型で過半数を占め，その他も進行胃癌がほとんどを占めていたが，IIa＋IIcの早期胃癌で術後早期に門脈腫瘍塞栓・多発性肝転移を来したAFP産生症例も報告されている[16]．

組織型は記載のなかった4例を除く30例中，管状腺癌が14例（47%），乳頭腺癌が4例（13%），そして低分化腺癌が11例（37%）となっていた．

血清AFP値は，記載のなかった12例を除く22例中，高値を示したのは16例（73%）であり，10,000ng/mg以上のものも4例（18%）認められた．肝転移は，記載のない1例を除く33例中21例（64%）に認められ，その中で多発性のものは14例（42%）であった．また，肝転移陽性の21例で血清AFP値が高値を示した症例は，記載のない6例を除いた15例中11例(73%)であった．これらの結果は，AFP産生胃癌がその腫瘍細胞自体に門脈を介し肝臓へ転移するpotentialを持っていることを示唆していると考えられた．

予後は非常に不良であり，記載のあった23例では1年生存率が29.5%であった．しかし，反対に1年以上生存した5症例はすべて手術施行例であり，それも拡大手術をしたものに多い傾向がみられた[7)9)~11)14)]．

AFP産生胃癌とくに門脈腫瘍塞栓合併例に対する治療として，星野ら[10]や白部ら[14]は門脈合併切除を含む拡大郭清を行うことが予後の向上につながるとし，稲田ら[11]は，術中術後の化学療法も重要であるとしている．また，山科ら[12]は，手術不能の症例に対しシスプラチン/UFT併用療法を施行し，胃病変の生検での陰性化，肝転移巣の約90%の縮小と門脈腫瘍塞栓の消失を示した1例を報告している．いわゆる，集学的治療の可能性を期待させるものと思われた．

文　献

1) Bourreille J, Metayer P, Sauger F et al: Existence d'alpha-foeto proteine aucours d'un cancer secondaire du foie d'origin e gastrique. Presse Med 78：1277—1278, 1970
2) 加藤　清，赤井貞彦，飛田祐吉ほか：ヘパトーマ・悪性奇形種以外のα-Fetoprotein陽性癌についての考察－全国調査結果を中心として．癌の臨 20：376—382, 1974
3) 北岡久三，服部　信，向島　達ほか：α-Fetoproteinと転移性肝癌，胃癌との関連．医のあゆみ 79：129—130, 1971
4) 加藤　拓，高橋久雄，井田喜博ほか：AFP産生胃癌の免疫細胞組織化学的検討－特にAFP陽性細胞の形態と性格について－．臨病理 41：1024—1030, 1993
5) 久保俊彰，鄭　容錫，小野田尚佳ほか：AFP産生早期胃癌の2例．日消病会誌 89：2047—2051, 1992
6) 石倉　浩，水野一也，社本幹博ほか：胃の肝様腺癌－疾患単位の提唱とその臨床病理学的特性－．胃と腸 22：75—83, 1987
7) 小泉博義，青山法男，山本裕司ほか：門脈内癌塞栓を伴う進行胃癌に対するAppleby手術，5年生存の1治験例．日癌治療会誌 18：1781, 1983
8) 尾関　豊，鬼束惇義，松本興治ほか：門脈腫瘍塞栓を形成した胃癌の1例．日消病会誌 85：2255—2260, 1988

9) 石川浩一, 小玉雅志, 丹羽　誠ほか：腫瘍塞栓により肝外門脈塞栓を来した胃癌の1切除例. 外科診療　11：1569—1572, 1988
10) 星野光典, 新井一成, 田村清明ほか：門脈腫瘍塞栓を伴う進行胃癌の1治験例. 日臨外医会誌　51：322—326, 1990
11) 稲田高男, 尾形佳郎, 尾澤　巌ほか：肝外門脈腫瘍栓を伴った胃癌の2切除例. 日消外会誌　24：2753—2757, 1991
12) 山科哲郎, 川西譲児, 秋山真一郎ほか：UFT/CDDP 療法が著効した門脈腫瘍塞栓形成進行胃癌の1例. 基礎と臨　25：300—304, 1991
13) 伊東優子, 川崎俊彦, 岩瀬加代子ほか：広範な門脈腫瘍塞栓を形成し肝不全で死亡した胃癌の1剖検例. Jpn J Med Ultrasonics 20：234—240, 1993
14) 白部多可史, 中村修三, 安井信隆ほか：門脈本幹に腫瘍塞栓を形成した胃癌の切除例. 日消外会誌 26：1048—1052, 1993
15) 鈴木邦夫, 前川泰宏, 加藤卓次ほか：広範な門脈腫瘍塞栓を認めた AFP 産生胃癌の1例. 内科　71：385—387, 1993
16) 田中　誠, 大澤二郎, 網　政明ほか：肝内門脈腫瘍塞栓をきたした AFP 産生胃癌の肝転移症例. 日臨外医会誌　49：81—87, 1988

A Case Report of α-fetoprotein Producing Gastric Adenocarcinoma with Portal Venous Thrombosis

Kenta Kobashi, Tadashi Horimi, Tadanori Ishikawa, Taku Tanaka and Etsuhiro Uchida*
Department of Surgery, Kochi Municipal Central Hospital
*Uchida Clinic

A case of α-fetoprotein (AFP) producing gastric carcinoma with portal venous tumor thrombosis was experienced. The patient was a 72-year-old man diagnosed as having gastric carcinoma, whose serum level of AFP was markedly elevated to 20,780 ng/ml. In laparotomy, gastric carcinoma was T_3, N_3, P_0, H_0, M_0, Stage IV a according to the General rules for the gastric cancer study. We found out an induration in the portal vein and performed the portogram. It revealed complete obstruction of the portal vein. We performed total gastrectomy, removal of the tumor thrombus and insertion the catheter into the portal vein. Histological examination showed that some tissues resembled hepatocellular carcinoma. Immunohistochemical study revealed that the gastric carcinoma, tumor thrombus and metastatic lymph node were positively stained with AFP-antiserum. Postoperative chemotherapy has been performed with 5-fluorouracil, mitomycin C and cisplatin, the patient is still alive for 5 months after operation.

Reprint requests: Kenta Kobashi　Department of Surgery, Kochi Municipal Central Hospital
2-7-33 Sakuraichou, Kouchi, 780 JAPAN