日消外会誌　28（3）：709～713，1995年

転移性肝癌肝切除後 sodium valproate による高アンモニア血症と昏睡をきたした1例

防衛医科大学校第1外科
初瀬　一夫　　林　　剛　　乾　多久夫　　青木　秀樹
坪井　賢治　　相原　　司　　玉熊　正悦

転移性肝癌に対する肝切除後，sodium valproate（VPA）による高アンモニア血症と昏睡をきたした1例について報告する．症例は50歳の男性で既往歴として脳梗塞があり，その後抗てんかん剤としてVPAを服用していた．肝切除後の経過は良好で術後4日目から食事が始まり，ラクツロースとともにVPAも再開された．ラクツロース中止後4日目から全身倦怠感出現し，5日目には昏睡に陥った．この時点での肝機能所見および脳 computed tomography では異常はないが，アンモニアが異常に高く，薬剤副作用による高アンモニア血症に伴う昏睡が疑われた．VPAの投与中止，ラクツロース，morihepamin の投与により2日目には意識が清明となった．アンモニアはVPAを投与していた術前より高く，投与中止中の術直後一過性に上昇した後減少し，VPAの再開とともに再上昇した．アミノ酸分析ではVPA投与時にはアルギニンの低下がみられ，昏睡はVPAおよび肝切除による尿素回路抑制の結果生じたものと考えられた．

Key words：valproate，hepatic resection，hyperammonemia

はじめに

肝切除後には背景肝が正常肝であっても術後一過性に高アンモニア血症となるが，それが病的な意味，すなわち昏睡に陥るほど問題になることは少ない[1]．しかしながら術前に併存症があるためなんらかの投薬をうけている場合，思いもかけない合併症に遭遇することがある．最近，脳梗塞による右片麻痺，高血圧症がある大腸癌肝転移症例に対し肝切除を施行し，術後経過良好であったにもかかわらず突然昏睡に陥り，その原因が sodium valproate（以下，VPA）と考えられる症例を経験したので若干の文献的考察を加えて報告する．

症　例

患者：50歳，男性

主訴：肝腫瘍

家族歴：特記すべきことなし．

既往歴：35歳の時高血圧，脳梗塞あり．その後右片麻痺がみられる．降圧剤，抗てんかん剤（VPA，dephenylhydantoin，phenobarbital）を長期にわたり服用していた．平成4年1月S状結腸癌で高位前方切除をうけたが，術後特に問題はみられなかった．

現病歴：S状結腸癌手術後外来経過観察中であったが，超音波検査，腹部 computed tomography（以下，CT）検査において肝転移と診断され，手術目的で平成6年2月28日入院となった．

入院時現症：身長165cm，体重58kg，血圧116/84，貧血・黄疸はなく頸部・胸部に異常所見はみられなかった．腹部は正中に前回の手術創がみられるが，平坦・軟で腫瘤，腹水は認めなかった．四肢では右半身が運動・感覚ともに約50％に低下していた．

入院時検査所見：一般末梢血液検査，尿検査にて異常所見認めず，腎機能，血液凝固能も正常であった．心・肺機能にも特に問題はみられなかった．一般肝機能検査では γ-GTP の軽度上昇がみられる以外，慢性肝障害を疑わせる所見はみられず，肝炎ウイルスも陰性であった．OGTT も正常型であり，ICGR15 4.1％と色素付加における肝予備能も正常であった．岡本法の予後得点[2]から切除限界を算出すると，82％まで可であり，CT上で肝右葉切除として計算した場合70％で肝右葉切除は安全に施行できると判断された（**Table 1**）．

＜1994年12月7日受理＞別刷請求先：初瀬　一夫
〒359　所沢市並木3－2　防衛医科大学校第1外科

Table 1　Laboratory data on admission

CBC		T-chol		75g OGTT	
RBC	8,700 /mm³	Glu	88 mg/dl	FBS	78 mg/dl
RBC	497×10⁴ /mm³	BUN	10 mg/dl	30min	156 mg/dl
Hb	15.8 g/dl	CRE	0.5 mg/dl	60min	185 mg/dl
Ht	47.9 %	Na	144 mEq/l	120min	84 mg/dl
Plt	32.3×10⁴ /mm³	K	4.2 mEq/l	Tumor marker	
Blood chemistry		Cl	105 mEq/l	CEA	19.3 ng/ml
T. Bil	0.4 mg/dl	TBA	5.9 μmol/l	CA19-9	54.1 ng/ml
D. Bil	0.1 mg/dl	Coagulation		AFP	4.4 ng/ml
GOT	18 IU/l	PT(%)	84.6	HBsAg	(−)
GPT	32 IU/l	APTT	30 sec	HBsAb	(−)
LDH	192 IU/l	FDP	<10 μg/ml	HCV	(−)
ALP	91 IU/l	FBG	232 mg/dl	ICGR15	4.1 %
LAP	154 U/l	Urinalysis			
γ-GTP	117 mU/ml	SG	1.025		
ChE	3.71 U/ml	Glu	(−)		
TP	6.6 g/dl	Protein	(−)		
Alb	4.2 g/dl				
TTT	0.7 U				
ZTT	3.4 U				

画像検査：超音波検査，CTで前上区域に4cm大の腫瘤がみられた．CT，血管造影の静脈相において異常血管短絡路はみられなかった．

臨床経過

平成6年4月7日，全身麻酔下（吸入麻酔はイソフルレン）に肝右葉切除術，胃十二指腸動脈より動注用カテーテル挿入術を施行した．出血量は1,800ml，麻酔時間は8時間5分，手術時間は6時間15分であった．術中特に全身状態に異常は認められなかった．

手術後4日間dopamine，新鮮凍結血漿を使用した．アミノ酸投与はmorihepaminを使用，手術後10日間（4月16日まで）投与した．術後経過は良好で術後4日

Fig. 1　Clinical course

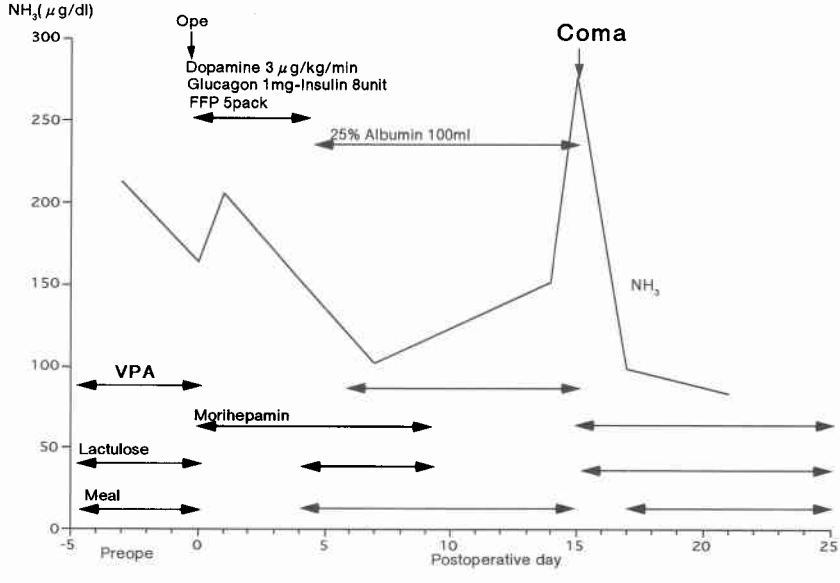

Table 2 Change of labolatory data

	Preope	4POD	7POD	14POD	Coma	21POD
RBC(×10⁶)	4.7	3.21	2.96	3.00	3.04	3.22
WBC(×10³)	7.8	5.0	7.0	7.1	5.6	5.5
Plt(×10⁴)	19.4	12.7	19.1	24.5	25.7	17.5
GOT(IU/L)	12	48	38	19	12	16
GPT(IU/L)	18	65	51	30	27	41
T. Bil(mg/dl)	0.4	1.5	0.9	0.2	0.3	0.2
Alb(g/dl)	4.2	3.6	3.8	3.6	3.2	3.2
Fibrinogen(mg/dl)	250	235	188	156		261
PT(%)	84.6	48.6	57.3	88.6		55.1
NH_3(g/dl)	213	153	188	156	277	83

目から流動食開始，順調に食事摂取は可能であった．食事開始とともにラクツロース投与を開始した．また術前の投薬は術後7日目より再開，抗てんかん剤の服用も再開した．起立歩行も可能となったが，肝断面に留置しておいたドレインからのリンパ液漏出がひどく低蛋白血症におちいるためアルブミン製剤を投与し維持した．正常肝の術後ということでラクツロースは術後9日目で中止したが，VPA を含めた投薬およびアルブミン製剤の投与は継続した．術後14日目あたりから全身倦怠感が強くなり，ベット上で臥位することが多くなってきた．術後15日目深夜，問いかけに無反応となり，痛覚刺激に顔をややしかめる程度となった(coma grade IV)[3]．脳内病変も考え脳 CT を撮影するも問題はなく，アンモニアを測定したところ277μg/dl と異常高値であり，高アンモニア血症による脳症と考えた．morihepamin 投与とラクツロースの注腸，経口薬およびアルブミン製剤の投与中止で対処した．この処置により意識レベルは改善され術後17日目には明瞭になり，18日目から食事が再開された．ラクツロースは経口に変え，morihepamin は術後25日目まで使用した．経口薬として VPA 以外は再開したがその後は著変なく術後30日目に退院となった（**Fig. 1**）．

アンモニアの変化を経時的に追ってみると術前の最高値は213μg/dl，肝切除後1日目に206μg/dl と高くはなっているものの次第に低下し，4日目には153μg/dl となっている．VPA 再開後ラクツロースを併用している間は問題なかったが，ラクツロースを中止した5日目には151μg/dl と再上昇し，昏睡時には277μg/dl と著明に高値を示した．ラクツロース再開と VPA の中止でアンモニアは次第に低下し，術後26日目には87μg/dl と正常となった．

肝切除後 PT 活性は一時的に38.4%まで低下したが，次第に改善し，昏睡直前の術後14日目には88.6%と術前値に回復しておりアンモニアの推移とは一致しなかった．また総ビリルビン，GPT も肝切除後一過性に上昇したが，術後2日目を最高としその後は漸減，昏睡直前はすべて正常範囲であった（**Tabl 2**）．

アミノ酸のうち肝切除と関係のあるものとして分枝鎖アミノ酸/芳香族アミノ酸，尿素回路に関与するものとして尿素，グルタミン酸，グルタミン，シトルリン，オルニチン，アルギニンを検討してみた．分枝鎖アミノ酸/芳香族アミノ酸は術前3.4，術後7日目3.4，14日目2.4であった．尿素回路に関与するアミノ酸は術前，アルギニン，尿素は低値で，グルタミン酸，オルニチンは高値であった．術後7日目ではグルタミンが低下

Table 3 Change of amino acid before and after hepatectomy

	Preope	7POD	14POD	40POD
Urea	2,739.0↓	3,814.5	5,542.4↑	2,943.4
Glutamate	125.0↑	40.6	61.5	43.0
Alanine	436.4	249	221.7	296.7
Valine	210.6	168.4	131.2	19.2
Isoleucine	76.3	84.9	62.2	48.5
Leucine	130.6	117.9	94.4↓	75.5↓
Tyrosine	69.7	52.6	75.4	84.3
Phenylalanine	52.5	58.0	43.1	48.4
Glutamine	587.2	394.3↓	683.6↑	712.6↑
Citrulline	34.8	23.0	41.0	33.4
Ornithine	142.0↑	96.9	102.2	74.7
Arginine	50.6↓	98.6	69.6↓	93.4
BCAA/AAA	3.4	3.4	2.4	1.8

BCAA ; branched chain amino acid
(valine, leucine, isoleucine)
AAA ; aromatic amino acid
(tyrosine, phenylalanine)
Preope ; preoperation POD ; postoperative day

している以外，異常はみられなかった．しかしながら昏睡直前の術後14日目ではアルギニンの低下と尿素の上昇がみられた．退院時および退院後は尿素回路系のアミノ酸には異常がみられなかった（**Table 3**）．

考　察

肝切除後には色々な合併症がひきおこされるが，その中でも肝不全は最も重要なものであり，その発生予防が肝切除後管理の最重要課題といえる．今日手術手技，術後管理の向上により肝切除も安全に施行されるようになってきた．特に転移性肝癌のような正常肝への肝切除は術後さしたる問題なく経過することが大部分である．しかしながら術前併存症がある症例では，術後合併症がひきおこされることもあり，intensive care が必要である．またそのような症例では術前に多種の投薬がされており，その副作用も考慮する必要がある．今回経験した症例はS状結腸癌術後の異時性肝転移例であり，術前肝機能検査に特に異常はなく安全に肝切除が施行可能と考えていた．ただ肝機能正常のわりには術前アンモニアが高いことが解釈できずにいたが，果たして術後に術前投薬を再開しラクツロースを中止したところ高アンモニア血症となり昏睡に陥った．この時点で肝機能は術前と同様な状態まで回復しており，脳内病変もないことから投薬の中に高アンモニア血症を引き起こすものがあり，肝切除という特殊な状況で昏睡に陥ったものと推察した．

VPAは高アンモニア血症を誘導することが指摘されているが[4]，粥川ら[5]によればVPAによる高アンモニア血症の出現頻度は10%から20%台であり，大部分は無症候性とされている．意識障害を伴った症例の報告は少なく，さらに昏睡を伴った症例の報告は少ない[6]．VPAによる高アンモニア血症の発生機序についてはミトコンドリアにおけるN-アセチルグルタミン酸の合成を抑制することにより，尿素回路の最初に位置し，N-アセチルグルタミン酸に依存性であるカルバモイルリン酸の酵素活性を2次的に低下させるためとされている[7]．腎臓のグルタミン合成の減少もVPA誘発高アンモニア血症の原因のひとつとしてあげられている[8]．本症例でアミノ酸分析をみるとVPAを投与している術前ではアルギニンの低下，尿素の低下とグルタミン酸の上昇，アンモニアの上昇がみられ，VPA非投与の術後にはアルギニン豊富なmorihepamine投与の影響もあると考えられるが，正常値となっている．しかしながらVPAを再開し，morihepamineを中止してから3日目にはアルギニンの低下と尿素の上昇，アンモニアの上昇がみられている．VPA投与中止後27日後ではアンモニア，アルギニン，尿素とも正常となっている．術前・術後でVPA使用によるアミノ酸変化で共通なのはアルギニンの低下である．アルギニンは尿素回路の構成成分であるとともに，N-アセチルグルタミン酸生成を促進するN-アセチルグルタミン酸シンテターゼを活性させることからアンモニア処理において重要な役割を果たしているものと考えられる．このようにVPA使用によりアルギニンの低下がみられているが，この現象がアンモニア高値のため尿素回路が活性化し，2次的にアルギニンが利用された結果によるのか，VPAがアルギニンを低下させたのか，この1例のみの検討からは結論的にはいえない．今までにVPAによるアミノ酸変化としてはタウリン，アスパラギン酸，グルタミン酸，シトルリン酸，フェニルアラニン，グリシン，カルニチンなどが報告されているが[5)9)10]，すべてが精神神経科領域の症例である．今回の症例は転移性肝癌という担癌生体であり，その影響も考慮しなければならない．しかしながら担癌生体ではアミノ酸代謝，癌へのアミノ酸転入の様式が正常とは相違しており，癌それぞれにパターンの相違がみられ，癌に特徴的なアミノ酸パターンはいまだ明瞭にされていない[11]．実験的には癌発育が中等度以上になると血中アスパラギン酸，グルタミン酸，セリン，チロシンは著明に上昇し，グルタミンは低下するとの報告がみられる[12]．一方，肝切除後のアミノ酸変動に関しては，肝切除後5日目の異化亢進がみられる早期では血漿総アミノ酸や必須アミノ酸濃度は増加し，逆にアルギニンやグルタミン酸などの尿素回路関連アミノ酸濃度は低下し，残存肝が再生する切除3～4週後ではアミノ酸需要が増加し，血漿ヒスチジン，イソロイシン，アラニン濃度が減少することが報告されている[13]．また広範囲肝切除後にはアンモニアが上昇するが，正常肝では一過性であり，高アンモニア血症による昏睡症例はみられない[1]．すなわち肝切除後の肝予備能の低下や肝再生に伴うアミノ酸需要の増加に伴う窒素代謝の変動に対し，正常肝では尿素回路回転の抑制はあるものの円滑に回転させることでアンモニアの上昇を制御しているものと推察される．

本症例はS状結腸癌で手術を以前に施行され，その時にもVPAは投与されていたが，特に術後に問題となる症状はみられなかった．さきに述べたようにVPA投与だけでは昏睡に陥る例は少ない．以上のごとくVPA投与のみ，あるいは正常肝切除後のみでは

高アンモニア血症による昏睡はまれである．今回は正常肝切除にVPA投与が加わったことでアンモニアが著明に上昇し昏睡を呈したことから，その発症機序としてはVPAがアルギニン濃度を低下させることにより肝切除後の尿素回路抑制状態をさらに増悪させたことが大きな要因と考えられた．

文　献

1) 初瀬一夫，青木秀樹，村山道典ほか：広範囲肝切除後の高ビリルビン血症とその病態に関する臨床的検討―黄疸肝，硬変肝，正常肝の比較―．日消外会誌　27：37―44，1994
2) 山中若樹，岡本英三：重回帰分析を用いた肝切除の適応判定．日外会誌　84：126―133，1983
3) 高橋善弥太，武藤泰敏，清水　勝ほか：劇症肝炎の全国集計―初発症状から意識障害発現までの日数と予後および定義の検討―．犬山シンポジウム記録刊行会編．第12回犬山シンポジウムA型肝炎・劇症肝炎．中外医学社，東京，1982, p116―125
4) Coulter DL, Allen RJ: Hyperammonemia with valproic acid therapy. J Pediatr 99：317―319，1981
5) 粥川裕平，藤田康平，寺島正義ほか：バルプロ酸ナトリウムの血中アンモニア濃度に及ぼす影響．精薬療基金研年報　15：86―91，1984
6) 末吉利行，宮里好一，小椋　力ほか：抗てんかん薬療法中に高アンモニア血症と昏睡を来したてんかんの1症例．精神医　28：1067―1070，1986
7) Coude FX, Rabier D, Cathelineau G et al: A mechanism for valproate induced hyperammonemia. Pediatr Res 15：974―975，1981
8) Water JM, Imler M, Marescaux C et al: Sodium valproate induced hyperammonemia in the rat: Role of the kidney. Eur J Pharmacol 87：177―182，1983
9) 杉本健郎，安原昭博，松村忠樹ほか：Valproate sodiumによる高グリシン血症，高アンモニア血症．脳と発達　13：267―268，1982
10) 坂根義己，杉本健郎：Sodium valproateによる高アンモニア血症と血中オロット酸．医のあゆみ 121：1123―1124，1982
11) 小野寺時夫：外科領域における栄養管理．癌とTPN．日本外科学会教育委員会編．外科卒後教育セミナー29．中外医学社，東京，1986, p187―206
12) Wu C, Bauer JM: A study of free amino acids and glutamine synthesis in tumor bearing rats. Cancer Res 20：848―857，1960
13) 内野純一，圓谷敏彦：肝切除．再生とアミノ酸代謝．輸液栄ジャーナル　3：149―154，1981

A Case of Hyperammonemia and Coma Induced by Sodium Valproate after Hepatectomy for Liver Metastasis

Kazuo Hatsuse, Takashi Hayashi, Takuo Inui, Hideki Aoki, Kenji Tsuboi, Tsukasa Aihara and Syoetsu Tamakuma

First Department of Surgery, National Defense Medical College

A case of hyperammonemia and coma induced by sodium valproate (VPA) after hepatectomy for liver metastasis is reported. A 50-year-old man who suffered from cerebral infarction in the past, had been taking VPA as an anti-convulsant drug. The course after hepatectomy was uneventful, and food intake was begun from the 4th postoperative day with lactulose and VPA. Four days after the interruption of lactulose, he complained of general malaise. Five days after the interruption of lactulose, he fell into coma. Although there were no abnormalities in liver function examinations and brain computed tomography, the ammonia level was so high that we suspected the coma was due to hyperammonemia induced as a possible side effect of the drug. He regained consciousness 2 days after the interruption of VPA and administration of lactulose and morihepamine. Ammonia was high on the preoperative day when VPA was administrated. Ammonia decreased during transient elevation just after the operation when VPA was interrupted, and became elevated with VPA re-administration. Analysis of amino acids revealed a decrease in arginine with VPA administration. The above suggests that coma resulted from inhibition of the urea cycle, which was induced by VPA and hepatectomy.

Reprint requests: Kazuo Hatsuse First Department of Surgery, National Defense Medical College 3-2 Namiki, Tokorozawa, 359 JAPAN