日消外会誌　28（3）：714～718，1995年

術前胆道大量出血に対し動脈塞栓術とピトレッシン動注にて止血しえた肝門部胆管癌の手術例

和歌山県立医科大学消化器外科
野口　浩平　　谷村　　弘　　山上　裕機　　杉本　恵洋

肝門部胆管癌の診断にてPTCD施行後，突然下血をきたし，ショック状態となった53歳の男性に対し，緊急血管造影で肝門部腫瘤近傍に発生した肝動脈瘤から総胆管へのextravasationを認めたことより，hemobiliaの原因が診断できた．右肝動脈よりTAEを施行したが完全に止血できず，翌日2回目のTAEを施行後に胃十二指腸動脈よりピトレッシン0.2単位/分にて24時間持続動注することによって止血できた．全身状態の改善を待って肝左3区域切除・膵頭十二指腸切除を施行した．TAEおよびピトレッシン持続動注は患者に与える侵襲も少なく，血管造影による診断に引き続いて施行できるので，外科的止血困難な胆道出血に対しては非常に有効な治療法である．

Key words: hemobilia, transarterial embolization, bile duct cancer

緒　言

Hemobiliaが消化管出血に占める頻度は比較的少ないが，外科治療が困難なことが多くその予後はきわめて不良である．今回，われわれは術前に肝門部胆管癌により生じた肝動脈瘤から大量の出血をきたし，transcatheter arterial embolization（以下，TAEと略記）とピトレッシン持続動注を併せ行って，止血に成功し，その後に腫瘍を切除できた症例を経験したので報告する．

症　例

患者は53歳の男性で，1989年8月下旬より全身倦怠感と黄疸が出現し，9月11日当科へ入院した．既往歴，家族歴に特記事項はない．

入院時現症は，皮膚と眼球結膜が黄染し，腹部は平坦，軟で肝臓・胆嚢・脾臓を触知せず，圧痛を認めなかった．直腸指診で腫瘤を触知せず，便潜血反応は陰性であった．

入院時検査成績では，白血球数12,300/μlと上昇，血清総蛋白は5.9g/dlと低蛋白血症を認め，ALP 442U/l，γ-GTP 396U/lと胆道系酵素の上昇を認めた．血清総ビリルビン値は28.2mg/dlと著しく高値であった．ICG 15分停滞率は53%と極めて不良で，K値は0.042と低下し，75g OGTTにてlinear patternを示した（**Table 1**）．

入院時腹部超音波検査では肝内胆管の著しい拡張と肝門部に境界不明瞭な4×3cmの低エコー域を認め，CTではPTBDチューブの腹側の矢印の部分に低吸収域を認めた．腹部超音波検査と腹部CT所見より，腫瘍は門脈および上腸間膜動脈への浸潤は認めなかった（**Fig. 1**）．

ERCPとPTCの挟み打ち造影では，左右肝内胆管

Table 1　Laboratory findings at admission

WBC	12,300 /μl	BUN	15 mg/dl
RBC	504×10⁴ /μl	Creat.	0.7 mg/dl
Hb	15.8 g/dl	CHE	442 U/l
Ht	46.1 %	Na	132 mEq/l
PBC	13.4×10⁴ /μl	K	4.4 mEq/l
HPT	67 %	Cl	96 mEq/l
PT	11.6 sec	Ca	4.2 mEq/l
Fib	370 mg/dl	iP	2.5 mg/dl
T.P	5.9 g/dl	Amylase	35 U/l
Alb	2.8 g/dl	HBs-Ag	(−)
Glb	3.1 g/dl	HBs-Ab	(−)
GOT	35 U/l	Wa-R	(−)
GPT	76 U/l	ICG R15	53 %
ALP	442 U/l	K	0.042
LDH	488 U/l	PSP 15min	15.3 %
γ-GTP	396 U/l	120min	71.2 %
LAP	55 U/l	75g OGTT FBS	193 mg/dl
T.B	28.2 mg/dl	120min	450 mg/dl
D.B	18.2 mg/dl	stool occult blood	(−)
T. Chol	289 mg/dl		

＜1994年11月9日受理＞別刷請求先：野口　浩平
〒640　和歌山市7番丁27　和歌山県立医科大学消化器外科

Fig. 1 Ultrasonography
Ultrasonography shows a massive tumor at the hepatic hilum (arrow).

1989. 9. 11

Fig. 2 Cholangiography by combination of ERCP and PTBD
Obstruction of the common hepatic duct and dilatation of the intrahepatic bile ducts are shown (arrow).

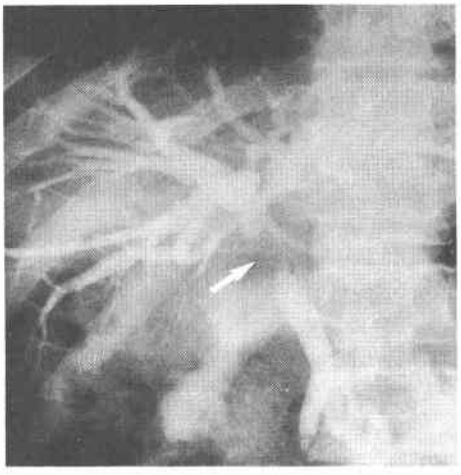

1989. 9. 22

合流部から3管合流部付近まで途絶し，胆嚢は造影されなかった（**Fig. 2**）.

以上より，総胆管から総肝管の閉塞を伴った4cmに及ぶ肝門部胆管癌と診断した.

PTBD後の減黄は良好で，PTBD施行後13日目には血清総ビリルビン値は15.3mg/dlと半減したが，突然，腹部膨満感が出現し大量の下血を来してショック状態となった．輸血を行いつつ緊急上部消化管内視鏡を施行したが，十二指腸下降脚に血液を認めたのみで，出血源を確認することはできないため，出血源の診断と止血を目的として緊急血管造影を施行した.

右肝動脈のA_5の末梢枝に動脈瘤とそこから総胆管へのextravasationを認め，続いて十二指腸内腔が造影された．右肝動脈に1mm角ゼラチンスポンジを注入して塞栓術を施行した．TAE後の造影では，かすかに動脈瘤を認めたが，総胆管へのextravasationはもは

Fig. 3 Emergency angiography
a : Extravasation of contrast medium is demonstrated at a branch of the right hepatic artery. b : The extravasation is not observed after the arterial embolization.

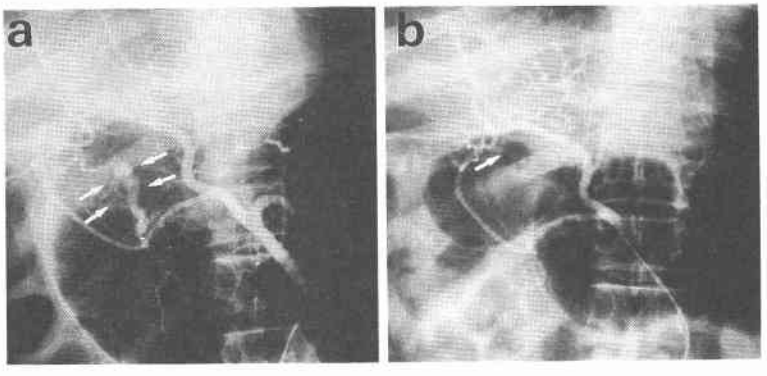

1989. 9. 25　　1989. 9. 25 post TAE

Fig. 4 Emergency angiography on the next day of first TAE
a : Massive hemobilia is not shown, but slight extravasation of contrast medium is still shown. b : The extravasation is still found after TAE. Infusion catheter is placed into the gastroduodenal artery.

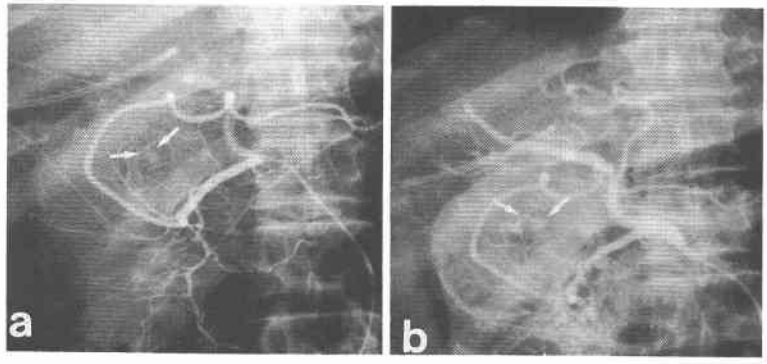

1989. 9. 26　　1989. 9. 26 post TAE

Fig. 5 Clinical course before operation

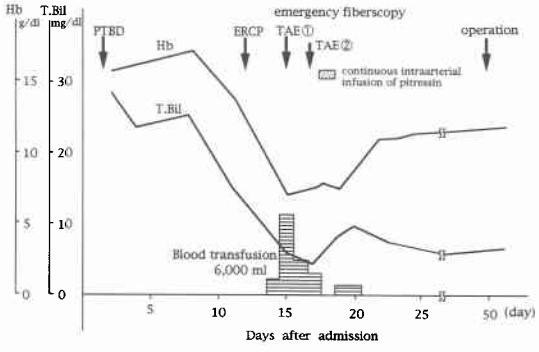

や描出されなくなった（**Fig. 3**）.

その結果，大量下血は止まったが，なお貧血が徐々に進行するため，翌日，再度血管造影を施行した．右肝動脈から出る流入動脈は完全に塞栓されていたが，胃十二指腸動脈より傍胆管動脈叢を経て腫瘍内に流入する血管を認め，総胆管への extravasation も認めた．

そこで，再度固有肝動脈より1mm 角ゼラチンスポンジにて塞栓術を施行した後，超選択的に胃十二指腸動脈にカテーテルを留置し，ピトレッシンを0.2単位/分24時間持続動注したところ（**Fig. 4**），全身状態は次第に改善し，下血は完全に停止した．この間に要した輸血量は6,000ml であった．

出血した14日目から15日目にかけてヘモグロビンの急激な低下を認め，TAE 後，血清総ビリルビン値が軽度上昇したが，その後3mg/dl まで低下し，同時に ICG K 値は0.082と手術可能な状態まで回復し，11月 2 日手術を施行した（**Fig. 5**）.

腫瘍は総胆管原発で胆嚢管浸潤を伴い，肝側は左右肝内胆管起始部まで，十二指腸側は総胆管膵内部まで浸潤し，肝十二指腸間膜は No. 12のリンパ節転移のため著しく短縮し，膵頭部周囲の No. 13a にもリンパ節転移を認めた．術中，傍胆管周囲動脈叢の動脈瘤へ流入する動脈を認めた．肉眼的病期は S_3，H_0，P_0，N_2，V_3，D_0，$Hinf_2$，$Panc_3$，$Ginf_3$で，門脈左本幹への腫瘍の浸潤を認め stage IV であったが，門脈浸潤部より中枢側で門脈を切離し，肝左 3 区域切除・膵頭十二指腸切除術および R2のリンパ節郭清術を施行し相対的治癒切除を施行しえた．再建は Child 法に従い，手術時間は12時間44分で，術中の出血量は5,650ml であった．原発巣の病理診断は cholangiocarcinoma（moderately differentiated adenocarcinoma）であった．

考　察

Hemobilia は，何らかの原因で血管と胆管または膵管との間に交通が生じて血液が十二指腸乳頭部に到達した状態であり，1948年，Sandblom[1]は 9 例の肝外傷例を報告するとともに hemobilia と命名した．その原因としては，外傷が55%，胆石あるいは胆道系の炎症が28%，血管性病変が11%であり，腫瘍の占める頻度はわずか 6 %と少ない．本症の主症状は消化管出血（90%），胆道疝痛（60%），黄疸（60%）であり，これらの症状が消長するのが特徴である[2]．また，外傷の有

無などの既往歴が重要であるが，最近，PTBDなどによる医原性の胆道出血も注目されている[3)~5)]．

腹部超音波検査では胆嚢の腫大，胆管の拡張および胆道内の堆積性斑状で無構造かつ流動性の音響陰影を伴わない異常エコーが認められることが多く，経過観察に有用である[6)]．

腹部CT検査では，胆嚢または胆管内の高吸収域として観察されるが，出血してからの時間的経過や出血量に左右され，また明らかな病変として観察されないことも多い[7)]．

ERCP検査では，拡張した胆管または胆道内の陰影欠損として描出されるが，結石との鑑別が重要である[8)]．

確定診断を得るためには，上部消化管内視鏡検査で十二指腸乳頭部よりの出血を直接確認するか，血管造影にて胆管内へのextravasationを証明する必要がある．また，血管造影にて，仮性動脈瘤，A-Pシャント，A-Vシャントの所見を認めることがある[9)10)]．

Hemobiliaに対する治療は，従来，少量出血に対しては保存的治療，大量出血に対しては手術的に胆道ドレナージ，肝動脈結紮，肝切除などが行われてきたが，外科的治療を行った場合の死亡率は高く，本症の治療の困難性がうかがえる．したがって，最近ではhemobiliaに対する治療として，患者に与える侵襲も少なく止血率も良好なTAEが第1選択になってきた．Richardsonら[11)]はTAEを行った8例中7例に有効であったとし，Todoら[12)]もTAEが有効であった18例を報告している．

Hemobiliaに対して血管造影の果たす役割およびその利点は，出血時にその原因と出血部位を決定できると同時に診断に引き続いてinterventionalに止血を施行できる点にある．Baumらは0.5ml/分以上の出血があれば，出血の部位診断ができるという[13)]．TAEを施行する際には，できるだけ選択的にカテーテルを進め，末梢動脈での塞栓を避けるために塞栓物質にはGel-formの大きいものを選ぶ[14)]．

TAEは外科的処置に比べ患者に与える侵襲も少なく，poor surgical riskの患者に対しても施行でき，同一症例に繰り返し行うことも可能である．しかし，門脈血流の評価を行うことも大切である．TAE後の肝機能障害が問題となることは少ないが，Sjovallら[15)]は肝内動脈瘤に対するTAE後に広範な肝壊死をきたした症例を報告しており，選択的に塞栓することの重要性を主張している．

このようにhemobiliaに対してTAEは有用であるが，胃十二指腸動脈から傍胆管動脈叢を経て流入する動脈枝からの出血に対して胃十二指腸動脈のTAEを施行することができず，また，総肝動脈，右肝動脈のTAEではhemobiliaは減少したものの，完全に止血するに至らなかった．胃十二指腸動脈のTAEは十二指腸出血や壊死などの危険性があり，全身状態が不良な症例では慎重にTAEの適応を判断する必要がある．われわれは，このような動脈枝に対し，その近傍までカテーテルを超選択的に挿入してピトレッシンを小量持続動注することにより，完全に止血することができた．本例のように，進行胆管癌の術前症例など患者の状態が不良な場合には，極力，合併症を引き起こす可能性の高い動脈枝からのTAEは避け，安全に行える動脈枝からTAEを行い，さらに超選択的に出血している動脈枝にカテーテルを挿入し，ピトレッシン持続動注を行うことで相乗的な止血効果が得られるといえる．

Hemobiliaに対する治療としてピトレッシン持続動注を用いた報告はなかったが，ピトレッシンは動脈の平滑筋に作用して収縮させ，血流を減少させるが，毛細血管の血流は保たれるため粘膜壊死は起きないとされているのでTAEと比較しより安全に行える．ピトレッシンの半減期は2～7分，作用は20～60分持続するとされているので，臨床的には0.2～0.3単位/分を持続動注する．0.4単位/分まで増量してもよいが，tachyphylaxisによりその効果は徐々に減少する[16)]．頻度は少ないが，副作用として水分体内貯留，高血圧，心筋梗塞，心拍出量の低下，不整脈などがあり，虚血性心疾患，脳虚血発作の既往，著しい動脈硬化および血管病変のある患者は禁忌である[17)]．また，脳，心筋，小腸，脾臓，四肢，肝臓，皮膚などの壊死が報告されている[18)]．しかし，ピトレッシン小量持続動注による合併症は非常にまれで，本例でも軽度の高血圧を認めたのみで，他の副作用を認めなかった．

Hemobiliaに対する治療法として，TAEは有効な方法であるが，TAEが困難な動脈枝からの出血や患者の状態が不良な場合には，TAEにピトレッシン持続動注を併用することでさらに高い効果が期待できる．

文　献

1) Sandblom P: Hemorrhage into the biliary tract following trauma- "traumatic hemobilia." Surgery **24**: 571—577, 1948

2) Sandblom P, Mirkovitch V: Hemobilia; Some salient features and their causes. Surg Clin North Am 57: 397—408, 1977
3) 三村 久, 大原利憲, 折田薫三: 胆道出血. 外科診療 23: 200—206, 1981
4) 高原 理, 市川正章, 久永康宏ほか: PTCDに伴う胆道出血の治療. 日消病会誌 89: 2030—2036, 1992
5) 小野広幸, 岡崎正敏, 子金丸史隆ほか: 肝動脈からの消化管出血に対する救急TAE. 臨放線 35: 325—330, 1990
6) 土屋幸浩, 渡辺義朗, 粕谷直樹ほか: 肝生検によるHemobilia. 臨外 40: 1051—1057, 1985
7) Krudy AG, Doppman JL, Bissonette MB et al: Hemobilia; Computed tomographic diagnosis. Radiology 148: 785—789, 1983
8) 手森美朗, 江尻新太郎, 鶴海 博ほか: Hemobiliaをきたした胆嚢癌の1例. 松仁会医誌 25: 185—191, 1986
9) Hoevels J, Nilsson U: Intrahepatic vascular lesions following nonsurgical percutaneous transhepatic bile duct intubation. Gastrointest Radiol 5: 127—135, 1980
10) Walter JF, Paaso BT, Cannon WB: Successful transcatheter embolic control of massive hemobilia secondary to liver biopsy. AJR 127: 847—849, 1976
11) Richardson A, Simmonds K, Gutmann J et al: Hepatic hemobilia; non-operative management in eight cases. Aust NZJ Surg 55: 447—451, 1985
12) Todo S, Kishikawa T, Toyoda K et al: Management of massive hemobilia with angiographic embolization. Jpn J Surg 13: 348—353, 1983
13) Baum S, Nushbaum M: The control of gastrointestinal hemorrhage by selective mesenteric arterial infusion of vasopressin. Radiology 98: 497—505, 1971
14) Doppman JL, Girton ME, Kahn R: Proximal versus peripheral hepatic artery embolization; Experimental study in monkeyes. Radiology 128: 577—588, 1978
15) Sjovall S, Hoevels J, Sundqvist K: Fatal outcome from emergency embolization of an intrahepatic aneurysm; A case report. Surgery 87: 347—350, 1980
16) 正田良介, 松枝 啓: 上部消化管出血—バゾプレッシンの使い方—. Medicina 23: 580—581, 1986
17) Davis GB, Bookstein J, Hagan PL: The relative effect of selective intraarterial and intravenous vasopressin infusion. Radiology 120: 537—538, 1976
18) Hussey KP: Vasopressin therapy for upper gastrointestinal tract hemorrhage. Has its efficacy been proven? Arch Intern Med 145: 1263—1267, 1985

Transarterial Embolization and continuous Infusion of Pitressin for Massive Hemobilia in a Patient with Bile Duct Cancer

Kohei Noguchi, Hiroshi Tanimura, Hiroki Yamaue and Yoshihiro Sugimoto
Department of Gastroenterological Surgery, Wakayama Medical College

A 53-year-old man with jaundice was diagnosed with hepatic hilum cancer of the bile duct. He had tarry stool 13 days after PTCB performed for relief from jaundice. Emergency angiography confirmed the aneurysm at a branch of the right hepatic artery, and we embolized the right hepatic artery for massive hemobilia. Post-TAE angiography did not indicate hemorrhage, but his anemia progressed slowly, angiography performed on the next day again showed no massive hemobilia and showed the extravasation of contrast medium from a proximal branch of the right hepatic and the gastroduodenal arteries. TAE of the proper hepatic artery was attempted, and continuous intraarterial infusion of pitressin at the gastroduodenal artery was started. Subsequently, his physical condition improved without hemorrhage, and eventually hepatopancreaticoduodenectomy could be performed. Thus, it is concluded that TAE plus continuous intraarterial infusion of pitressin were usefull in the management of hemobilia due to bile duct cancer.

Reprint requests: Kohei Noguchi Department of Gastroenterological Surgery, Wakayama Medical College
Shichibancho-27, Wakayama, 640 JAPAN