日消外会誌　28（3）：729～733，1995年

メッケル憩室頸部捻転壊死による穿孔性腹膜炎の1例

横浜市立大学救命救急センター
福田　直人　　大久保賢治　　依田　浩平
伊東　重義　　小澤　幸弘　　杉山　　貢

メッケル憩室頸部捻転壊死による穿孔性腹膜炎の1例を経験したので報告する．症例は32歳の男性で下腹部痛で発症．急性腹膜炎の術前診断で開腹したところ，回盲弁より50cm口側の回腸側壁に8.5×5.0cmのメッケル憩室を認め，頸部で時計方向に360度捻転して壊死に陥っていた．体部に径2mmの穿孔があり腹膜炎を併発していたため，回腸部分切除と腹腔ドレナージを実施した．

メッケル憩室の合併症として捻転壊死はまれであり，本邦では自験例を含めて9例の症例報告を認めるのみである．いずれも長さ6cm以上（平均11.5cm）の比較的大きな憩室であり，さらに大きさにくらべて頸部が狭小であることが捻転発生の解剖学的要因として重要であると考えられた．

Key words: Meckel's diverticulum, torsion of Meckel's diverticulum, perforative peritonitis

はじめに

メッケル憩室は胎生期の卵黄腸管の遺残物であり，大部分は無症候性で手術時あるいは剖検時に偶然発見される例が多い[1)~3)]．しかし憩室炎，腸閉塞，潰瘍出血などの合併症を引き起こし，緊急手術の対象となる例も時々見受けられる．今回われわれはMeckel憩室合併症の中でもまれな頸部捻転壊死による穿孔性腹膜炎症例を経験したので，自験例とともに本邦報告例について臨床的検討を加えた．

症　例

患者：32歳，男性

主訴：下腹部痛

家族歴：特記すべきことなし．

既往歴：特記すべきことなし．

現病歴：1993年10月，下腹部痛を主訴に近医に入院．大腸X線検査，胃内視鏡検査を受けたが異常所見なく保存的治療で軽快退院となった．1994年1月14日，再び同様の下腹部痛出現．近医で投薬を受けたが症状軽快せず，その後増強したため絞扼性イレウスを疑われ1月16日当院に緊急紹介入院となった．

入院時現症：体温38.7℃，下腹部は全体的に板状硬で腹膜刺激症状が明らかであった．またグル音は減弱していた．

入院時検査所見：血液生化学検査ではWBC 10,400/mm³，CRP 13.3mg/dlと炎症反応が亢進し，またプロトロンビン時間の延長，血糖・総ビリルビン値の上昇が認められた（**Table 1**）．

腹部単純X線検査で右側腹部に小腸ガス像がみられ（**Fig. 1**），超音波検査でも拡張した小腸が確認されたため，急性腹膜炎による麻痺性イレウスの状態と考えられた．原因疾患としては急性虫垂炎穿孔を最も疑ったが確定診断つかず，急性腹膜炎の術前診断でただちに緊急開腹術が施行された．

手術時所見：腹腔内は広範囲に膿性腹水貯留しており，汎発性腹膜炎の状態であった．回盲弁より50cm口

Table 1　Laboratory data on admission

Blood examination		Blood chemistry	
WBC	10,400 /μl	T.P.	7.1 g/dl
RBC	474×10⁴ /μl	Alb.	4.4 g/dl
Hb.	14.9 g/dl	Na	134 mEq/l
Ht.	44.1 %	K	3.9 mEq/l
Plt.	21.0×10⁴ /μl	Cl	93 mEq/l
PT	1.31 INR	BUN	11 mg/dl
APTT	30.9 sec	Cre	1.2 mg/dl
Fib.	434 mg/dl	Glu	182 mg/dl
		GOT	19 IU/l
		GPT	23 IU/l
		LDH	305 IU/l
		ALP	111 IU/l
		Amy	99 IU/l
		CK	67 IU/l
		T. Bil	2.0 mg/dl
		CRP	13.3 mg/dl

＜1994年11月9日受理＞別刷請求先：福田　直人
〒232　横浜市南区浦舟町3－46　横浜市立大学救命救急センター

Fig. 1 Plain abdominal X-ray film shows small intestinal gas shadows in right flank region.

Fig. 2 Operative findings. Meckel's diverticulum (arrow), 5.0×8.5cm in size, was localized 50cm proximal to Bauhin's valve and was volvulated about 360 degrees clockwise at its neck, resulting in necrosis of the diverticulum.

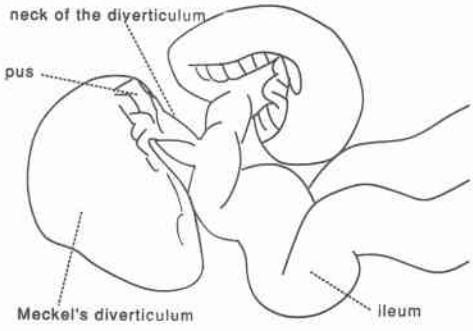

側の回腸に5.0×8.5cm大，暗赤色の壊死した憩室を認め，その先端部は膀胱頂部と癒着し小骨盤腔に落ち込んでいた．膀胱との癒着を剝離し脱転したところ，頸部は径1cmと細く，同部で時計方向に360度捻転し

Fig. 3 Macroscopic findings of the resected specimen. Perforation (arrow), 2 mm in diameter, was present at the body of the diverticulum, causing acute pan-peritonitis.

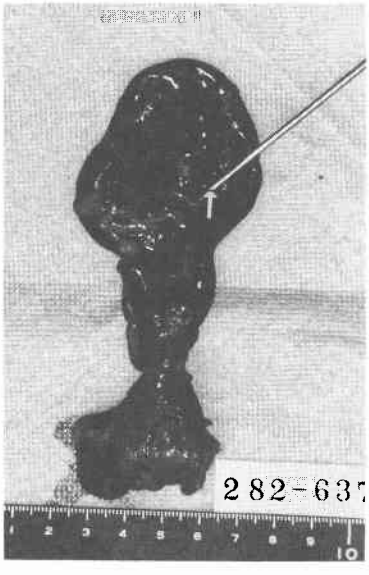

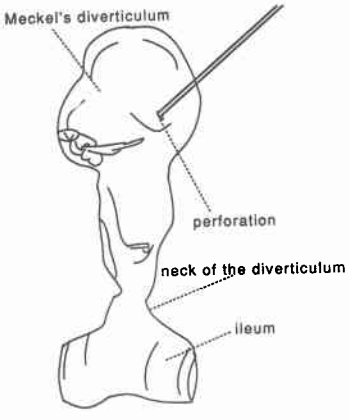

血流障害から壊死に陥っており，膿苔の付着がみられた．さらに周囲の回腸と線維性に癒着していた．mesodiverticular band は認められなかった(**Fig. 2**)．以上の所見より，狭小な頸部と膀胱癒着部との間でブリッジを形成し，捻転が増強して不可逆的な血流障害を併発したものと考えられた．手術は憩室を含めた回腸部分切除と腹腔ドレナージが行われた．切除標本の肉眼像では径2mm の穿孔部が1か所認められた(**Fig. 3**)．

病理組織学的所見：憩室は固有筋層を有しており，メッケル憩室と考えられた．また粘膜層は組織の破壊が著しく，広範囲に鬱血，浮腫，出血の所見がみられた．異所性組織は認められなかった (**Fig. 4**)．

Fig. 4 Microscopic findings reveal severe diffuse erosive change with infiltration of neutrophils, congestive and edematous change and diffuse hemorrhage. Ectopic tissue was not seen (H.E. × 20).

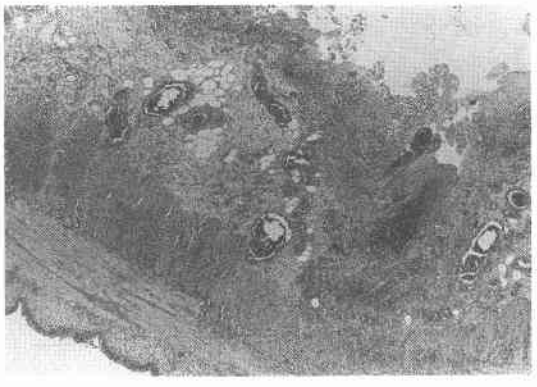

術後経過：比較的順調で6日目に経口摂取開始し，8日目に他院に転院となった．

考　察

メッケル憩室は剖検時や開腹手術時に偶然発見される場合が多く，その頻度は1～3％前後と報告されている[1)~3)]．多くの例は無症状に経過するため，治療の対象となるのは腸閉塞や憩室炎などの合併症を生じた場合である．合併症の発現率に関しては Soltero ら[4)]が4.2％と報告している．また合併症別の検討では，Yamaguchi ら[5)]が本邦の600例を分析し腸閉塞36.5％，腸重積13.7％，憩室炎12.7％，出血11.8％，穿孔7.3％の順であったと述べている．これに対して欧米の報告例では出血が最も多く，29.1～38.9％を占めていた[6)7)]．これは欧米の症例が日本人に比較し，異所性胃粘膜組織の頻度が高いためと考えられている[7)]．

一方，捻転の頻度は2.6～3.8％と合併症の中では比較的少ない[1)]．Yamaguchi ら[5)]は本邦の19例を集計し，発生率3.2％と報告しているが，これらの大部分は憩室付着部を中心として小腸の捻転を起こしたものである．しかし憩室自体が頸部で捻転し壊死を合併した例はきわめて珍しく，横山らが1972年に本邦で1例目を報告して以来[8)]，自験例も含めてわずかに9例の症例報告が認められるのみである[8)~13)] (**Table 2**)．これらの症例を集計し検討したところ，77歳の1例を除くと

Table 2 Reported cases of Meckel's diverticulum accompanied by torsion at its neck in Japan

Reporter	Age	Sex	Site (distance from Bauhin's valve)	Size	Neck size	Degree of torsion	Operative procedure
1. Yokoyama (1972)	26	M	50cm	6×4.5cm	unknown	unknown	partial resection of ileum
2. Sonoda (1973)	18	M	unknown	φ25cm	unknown	360°	partial resection of ileum
3. Hirooka (1983)	4	F	60cm	unknown	unknown	540°	unknown
4. Nagashima (1985)	17	M	80cm	11×10cm	narrow	360°	resection of diverticulum
5. Nakada (1986)	77	F	60cm	unknown	unknown	360°	partial resection of ileum
6. Nakano (1987)	3	M	35cm	12×6cm	narrow	540°	partial resection of ileum
7. Tsushima (1988)	19	F	50cm	11×3cm	narrow	540°	resection of diverticulum
8. Kimura (1991)	27	M	40cm	7×2cm	narrow	360°	resection of diverticulum
9. Fukuda (1994)	32	M	50cm	8.5×5cm	1cm	360°	partial resection of ileum

その他の例はすべて若年者であり，男女比は2：1と男性に多かった．メッケル憩室の長さは平均3～4cmといわれているが[1]，捻転例では不明の2例を除くとすべて長さ6cm以上，平均11.5cmと大きいことが判明した．また長さに比較して頸部が狭小であることが特徴的であり，解剖学的要因として重要であると考えられた．さらに捻転の機序に関しては，自験例を含めた4例は索状物や癒着によりブリッジを形成することにより憩室捻転を生じたものと判断され，その他の5例は憩室が頸部で自然に軸捻転を起こしたものと推定された．いずれにしても，サイズが大きい割に頸部が狭小であるという解剖学的要因が憩室捻転の併発に大きく関与しているものと思われた．

本例のような合併症を生じたメッケル憩室例に外科的切除を行うのは当然のことであるが，より頻度の高い無症候性メッケル憩室（開腹術中に偶然発見された例）に対する治療方針には一定の見解が得られていない．合併症の発現率が少ないことと倫理上の問題から，切除は控えるべきであるという考え方と[4)14)]と，合併症の危険性を考慮し予防的切除を行うという考え方が存在する[9)12)]．しかし，本稿で示したような長さ6cm以上で頸部が狭小なメッケル憩室例に遭遇した場合は，捻転や絞扼性イレウスの合併症を考慮し可及的に切除すべきであると考えられた．

文　献

1) 清成正智：卵巣出血を伴えるメッケル憩室の1例と自験例4例を含めて本邦に於けるメッケル憩室の統計的観察．日消病会誌　61：199—204，1971
2) Miyabara S, Okamoto N, Akimoto N et al: Meckel's diverticulum found at biopsy. Hiroshima J Med Sci 23：179—190，1974
3) Berne AS: Meckel's diverticulum. N Engl J Med 260：690—696，1959
4) Soltero MJ, Bill AH: The natural history of Meckel's diverticulum and its relation to incidental removal. Am J Surg 132：168—173，1976
5) Yamaguchi M, Takeuchi S, Awazu S: Meckel's diverticulum investigation of 600 patients in Japanese literature. Am J Surg 136：247—249，1978
6) Rutherford RB, Akers DR: Meckel's diverticulum: A review of 148 pediatric patients, with special reference to the pattern of bleeding and to mesodiverticular vascular bands. Surgery 59：618—626，1966
7) Weinstein EC, Cain JC, ReMine WH: Meckel's diverticulum: 55 years of clinical and surgical experience. JAMA 182：131—133，1962
8) 横山寿雄，高橋　澄，浦野順文ほか：メッケル憩室の捻転壊死の1症例．日立医会誌　20：67—74，1972
9) 長島敬助，早川　洋：軸捻転を伴ったMeckel憩室の1例．埼玉医会誌　19：963—967，1985
10) 中田敦夫，篠崎伸明，鈴木隆夫ほか：メッケル憩室捻転による急性腹症の1例．日救急医会関東誌　7：410—411，1986
11) 中野陽典，矢野浩司，福田　弘ほか：急性腹症を呈した幼児Meckel憩室の頸部捻転壊死の1例．日消外会誌　20：2000—2002，1987
12) 津嶋秀史，廣本雅之，日下部輝夫ほか：Meckel憩室捻転の1例．日臨外医会誌　49：1987—1990，1988
13) 木村敏之，松村武男，山岸久一：Meckel憩室の3例—稀有症例の報告と予防的切除に関する1私見—．日臨外医会誌　52：587—591，1991
14) Kovarik JL: Meckel's diverticulum: A surgical dilemma? Int Surg 66：315—317，1981

A Case of Perforated Meckel's Diverticulum Caused by Torsion of Its Neck

Naoto Fukuda, Kenji Okubo, Kouhei Yoda, Shigeyoshi Ito,
Yukihiro Ozawa and Mitsugi Sugiyama
Critical Cara and Emergency Medical Center, Yokohama City University

A case of necrotic Meckel's diverticulum due to torsion at its neck, resulting in perforative peritonitis, is reported. The patient, a 32-year-old man was admitted with the complaint of lower abdominal pain. Emergency laparotomy was performed under the diagnosis of acute peritonitis; Meckel's diverticulum, 8.5 × 5.0 cm in size, was found to protrude from the lateral wall of the ileum about 50 cm proximal to Bauhin's valve, and was voluvulated about 360 degrees clockwise at its neck and necrotized. Perforation, 2 mm in diameter, was present at the body of the diverticulum, causing acute pan-peritonitis. Partial resection of the ileum and peritoneal lavage were performed. Torsion is a rare complication of Meckel's diverticulum, and we found only 9 reported cases, including ours, in Japan. Those cases were also large

in size, greater than 6 cm (mean 11.5 cm) in length, and had a narrow neck of the diverticulum. It is thought that large size and a narrow neck of the diverticulum may be an anatomical factor in torsion of Meckel's diverticulum.

Reprint requests: Naoto Fukuda Critical Care and Emergency Medical Center, Yokohama City University Hospital at Urafune
3-46, Urafune-cho, Minami-ku, Yokohama, 232 JAPAN