日消外会誌　28（3）：739～743，1995年

肛囲 Paget 病変を伴った肛門部粘液産生癌の1例

大垣市民病院外科
山田　達治　山口　晃弘　磯谷　正敏　堀　明洋
金　祐鎬　前田　敦行　河合　正巳　高野　学
山口　竜三　窪田　智行

われわれは肛門周囲 Paget 病変を伴った肛門腺由来と思われる肛門管癌を経験したので，若干の文献的考察を加え報告する．

症例は79歳の男性で，肛門部腫瘤を主訴に来院した．肛門指診にて肛門管内に腫瘤性病変を認めるとともに肛門周囲に発赤・びらんを伴っていた．肛門粘膜生検にて印環細胞癌と診断されたため，腹会陰式直腸切断術を施行した．術後病理診断では腫瘤は著明な粘液結節より成る粘液産生癌であり，また術前肛門周囲に認めたびらんは Paget 病変であった．

文献上，肛囲 Paget 病の本邦報告例は本例を含め20例と少ないが，その大多数に癌の合併を認めることより注意を要する病態と思われる．

Key words: anal cancer, perianal Paget's disease

はじめに

肛門管はわずか3～4cm の管状部に過ぎないが，多彩な組織から成り，その上皮成分を発生母地とする肛門管癌は多彩な肉眼型・組織型を示す．しかし直腸型腺癌と扁平上皮癌がその大多数を占め2大病変と考えられ，その他はまれといえる．

今回われわれは著明な粘液産生能を有し，肛囲 Paget 病変を伴った肛門腺由来の肛門管癌の1例を経験したので報告する．

症　例

症例：79歳，男性

主訴：肛門部腫瘤

既往歴：虫垂切除術を20年前に受けている．

家族歴：特記すべきことなし．

現病歴：約20年前より内痔核があったが放置していた．最近，脱出がひどく還納不能となり，また排便後出血も増加してきたため，平成5年2月当科を受診した．

現症：直腸肛門指診にて肛門管前壁に弾性硬な腫瘤を触知，また肛門周囲皮膚に発赤したびらんを認めた．表在リンパ節は触知しなかった．

入院時検査所見：血液生化学検査には異常を認めず，腫瘍マーカーは CA19-9が148.44と上昇していた．

注腸造影検査・肛門鏡検査にて腫瘍は肛門管前壁に存在する隆起性病変であった（**Fig. 1**）．後日施行した肛門粘膜生検で GroupV（印環細胞癌）と診断された．

手術所見：以上より肛門管癌と診断し，平成5年2月26日腹会陰式直腸切断術を施行した．肉眼的所見は PM，P_0，H_0，N_0，stage 1であった．

摘出標本所見：歯状線直上に存在する，光沢のある3.5×4.5×1.4cm 大の腫瘍であり，肉眼的形態は2型であった（**Fig. 2**）．

病理組織所見：歯状線に一致する隆起性部分では，その粘膜面において印環細胞癌が充満していた（**Fig. 3**）．

また隆起性部分の粘膜下や，それに隣接する直腸粘

Fig. 1　Barium enema shows an elevated lesion in the anterior wall of the anal canal.

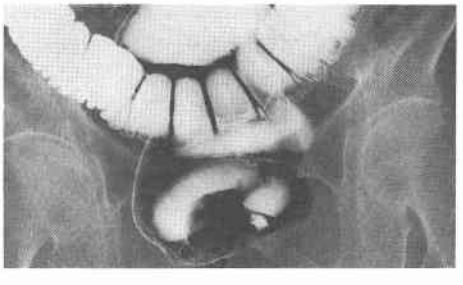

＜1994年11月9日受理＞別刷請求先：山田　達治
〒503　大垣市南頬町4－86　大垣市民病院外科

Fig. 2 Macroscopic appearance of resected colon, rectum and anus. There is an advanced cancer with ulceration (Borrmann 2) on the dentate line.

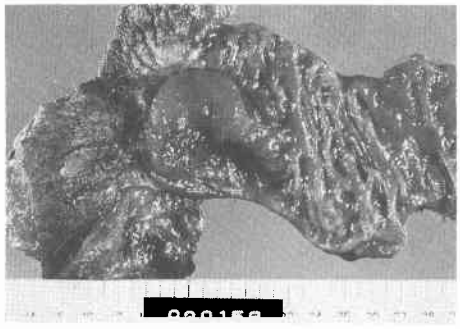

Fig. 3 Histological findings of the elevated lesion show signet-ring cell carcinoma.

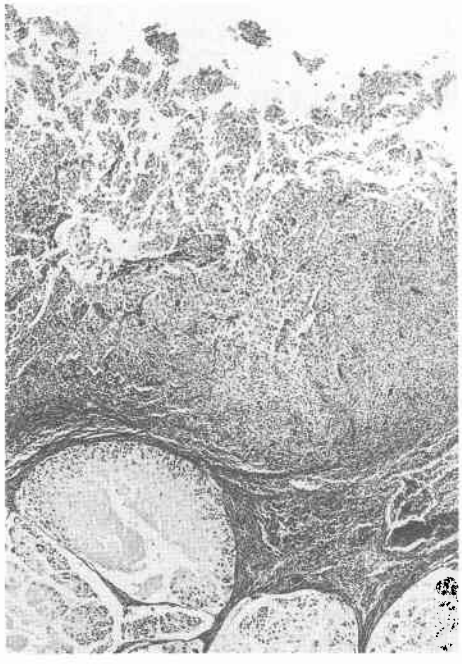

Fig. 4 Histological findings at the proximal region, and at the distal region of the elevated lesion. There are wide-spread mucous lakes in the submucosa and muscularis mucosa at the both regions.

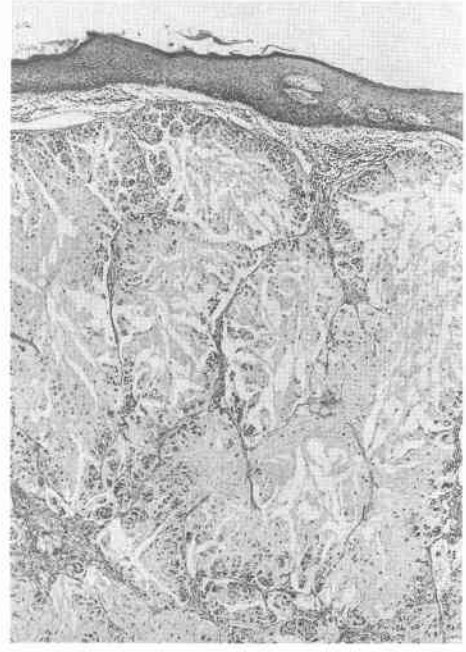

Fig. 5 Histological findings show moderately differentiated adenocarcinoma near the mucous lake.

膜・肛門上皮にはともに粘膜下層から一部筋層にかけて，多量の粘液結節（mucous lake）が形成されていた(**Fig. 4**)．この粘液結節に接して比較的分化した腺癌の像も散見された（**Fig. 5**)．

組織学的には pm, ly_2, v_1, n_0, stage 1の所見であった．

また同病変に連続する肛門外皮に沿って大きな胞体を有する大型・淡明な Paget 細胞を認めた（**Fig. 6**)．以上から，肛門周囲のびらんは Paget 病変によるものであることが判明した．

術後経過：経過良好であり，第39病日に退院した．現在外来通院中であり，術後1年2か月経過するが再発の兆候は認めていない．

考　察

大腸癌取扱い規約[1]によると，肛門管は恥骨直腸筋

Fig. 6 Histological findings of perianal region show the Paget's cells resembling signet-ring cells in the anal epidermis.

付着部より肛門縁までの管状部で，わずか3～4cmの長さに過ぎない．しかし多彩な組織から成り，上皮成分だけでも直腸粘膜部・移行上皮部・肛門上皮部，その他肛門腺・肛門腺管に分類される．したがってこれら上皮成分を発生母地とする肛門管癌は多彩な肉眼型・組織型を示し，またその発育形式より管内型と管外型に分けられる[2]．

第14回大腸癌研究会アンケート調査[3]によると，肛門管癌の組織型は腺癌および粘液癌が75.5%，うち直腸型が57.7%を占め，扁平上皮癌は約20%を占める．以上より肛門管癌では直腸型腺癌と扁平上皮癌が2大病変と考えられ，その他はまれといえる（**Table 1**）．肛門腺由来の癌は，粘膜外に中心があり，肉眼的に管外型の形態をとり，組織学的に粘液産生能の著しい腺癌を示す[4)5)]．しかし，組織学的に肛門腺から癌が発生しているのを証明するのは困難であり，上記所見をもって分類されるものも多い[4)6)]．自験例は，歯状線上に存在し，著明な粘液産生能を有し，周囲の粘膜下・筋層内中心に広く浸潤していたため，肛門腺由来と診断した．

肛囲Paget病は肛門周囲皮膚の掻痒感を伴う進行性湿疹病変を特徴とし，色調は紅斑様から灰白色，形態は隆起性・潰瘍性・湿疹様など多彩である．Darierら[7]により1893年に最初に報告され，頻度は乳房外Paget病[8]の5%以下といわれ[9)10)]，欧米では1988年までに96例[11]，本邦ではわれわれの検索した限りにおいて，自験例を含め20例の報告があるにすぎない[9)10)12)~22)]（**Table 2**）．

Table 1 Statistics of anal cancer tumor

Histological type		Number of cases (%)
Adenocarcinoma and mucinous carcinoma	Rectal type	702(57.7%)
	Anal gland origin	90(7.4%)
	Associated with anal fistula	113(9.3%)
	Others	13(1.1%)
Squamous cell carcinoma		224(18.4%)
Adenosquamous carcinoma		9(0.7%)
Basaloid carcinoma		27(2.2%)
Basal cell carcinoma		7(0.6%)
Others		31(2.6%)
Total		1,216

大山ら[15]は肛囲Paget病を3型に分け，1）肛囲Paget病(carcinoma in situ)，2）汗腺癌を伴うPaget病，3）肛門癌・直腸癌を伴う肛囲Paget病とした．ほとんどが3)に分類され，その下床の癌は粘液産生癌であることが多く，同様にPaget細胞も粘液産生が豊富で印環様細胞であることが多い．また，肛門腺由来の肛門管癌は粘液産生が著明で粘液産生癌(印環細胞癌)であり，有輪ら[14]，藤原ら[17]，久米川ら[22]がPaget病変を合併した肛門腺由来の肛門管癌を報告しその因果関係を指摘している．自験例も同様にPaget病変を伴った肛門腺由来の肛門管癌と考えられ興味深く，はじめは管外性に発育したが，時間の経過とともに管腔内へ露呈し腫瘤を形成し，また肛門上皮内へも進展しPaget病変を形成したものと推測される．しかし，中には林ら[13]の報告のように，直腸癌は乳頭状管状腺癌であったが，Paget細胞は印環様細胞であったというように，両者の組織型が異なるという報告もあり，さらなる検討を要すると思われる．

組織学的には，肛囲Paget病変は肛門周囲の皮膚または肛門粘膜下に大型淡明なPaget細胞が浸潤し，その豊富な粘液産生のためにしばしば印環細胞様を呈する．その由来については，現在論争中だが，表皮細胞由来説と下床の癌細胞からの表皮内進展説に大別される．肛囲Paget病は，Helwigら[23]によれば86%，Grow

Table 2　Reported cases of perianal Paget's disease in Japan

Age & Sex	Rectal or anal disease	Histological type	Operation method	Prognosis		Author	Year
1. 53 M	rectal cancer	unknown	unknown		dead	Ikeda	1970
2. 71 M	rectal cancer	unknown	APR	16dy	dead	Miyasato	1972
3. 67 M	rectal cancer	papillo-tubular adenocarcinoma	APR	4mo	dead	Hayashi	1973
4. 68 M	rectal cancer	papillo-tubular adenocarcinoma	APR	11yr	alive	Hayashi	1973
5. 41 M	rectal cancer	papillo-tubular adenocarcinoma	APR	unknown		Hayashi	1973
6. 77 F	anal cancer	mucocellular carcinoma	local excision → APR	unknown		Ariwa	1976
7. 78 F	anal cancer	colloid carcinoma	local excision	10mo	recurrence	Ariwa	1976
8. 75 F	rectal cancer	tubular carcinoma	APR	7yr6mo	alive	Ariwa	1976
9. 62 M	rectal cancer	mucocellular carcinoma	APR	1mo	LNmeta	Ariwa	1976
10. 76 M	rectal cancer	mucocellular carcinoma	APR		recurrence	Ariwa	1976
11. 75 M	sweat gland carcinoma	adenocarcinoma	APR	4yr	dead	Ariwa	1976
12. 74 M	Paget's disease	—	local excision	unknown		Ooyama	1981
13. 82 M	rectal cancer	unknown	local excision		alive	Hashizume	1985
14. 68 M	rectal cancer	mucinous carcinoma	APR	unknown		Fujiwara	1987
15. 65 M	Paget's disease	—	local excision	5yr	alive	Suzuki	1987
16. 55 F	rectal cancer	well differentiated adenocarcinoma	APR	2yr	dead	Ozeki	1987
17. 65 M	anal cancer	mucocellular carcinoma	APR	9mo	dead	Shimizu	1989
18. 68 M	rectal cancer	well differentiated adenocarcinoma	ASR	unknown		Yano	1990
19. 59 F	anal cancer	mucocellular carcinoma	local excision → APR	unknown		Kumegawa	1991
20. 79 M	anal cancer	mucocellular carcinoma	APR	1yr2mo	alive	Present Case	1993

APR : abdominoperineal resection　ASR : abdominosacral resection

ら[24]によれば78%と高率に他臓器癌を合併すると報告されている．今回の検索でも20例中18例（90%）と癌の合併が高率にみられ，そのうち直腸肛門癌が17例と多くを占めている．また，直腸癌と記載されているものも，そのほとんどが歯状線周囲であり肛門管癌に属するであろうとする報告もある[22]．以上のように，肛囲 Paget 病変は大多数がその下床に癌を合併しており，下床の癌からの表皮内進展説が支持されている．しかし，大山ら[15]，鈴木ら[18]の報告のように，下床に癌の合併を認めない上皮内癌の状態も確かに存在している．

逆に，肛囲 Paget 病変を認めたならば，直腸肛門部の十分な検索が必要と考えられる．肛囲 Paget 病変に対する治療は局所切除を施行した症例もあるが，中にはその後直腸肛門癌の発生や鼠径リンパ節転移や局所再発をきたした症例もあり，隅越ら[25]は腹会陰式切除が必要であると述べている．以上より肛囲 Paget 病変は，皮膚生検で診断がつき次第，直腸肛門部の検索を行い，悪性所見を認めれば，腹会陰式切除がすすめられる．また鼠径リンパ節郭清は，予防的郭清の是非が問われるが，転移が認められる場合は郭清し，転移のみられぬ場合は保存的観察が妥当と考えられている[20]．なお自験例では鼠径部リンパ節郭清は施行しなかった．

肛門部切除範囲であるが，健常と思われる皮膚を含めた切除が推奨され，Paget 病変から3.0cm 離せば十分であるという報告[5]がある．また，肛囲 Paget 病変は真皮層内にとどまることが多いという特徴から，矢野ら[21]は術前生検の mapping により肛門部切除範囲を決定し，十分な皮下脂肪組織の切除により良好な結果を得たと報告している．

文　献

1) 大腸癌研究会編：大腸癌取扱い規約．改訂第4版．金原出版，東京，1985
2) 安富正幸，肥田仁一：肛門管癌．外科診療　32：406—415，1990
3) 隅越幸男：肛門癌に関するアンケート調査（第14回大腸癌研究会）．日本大腸肛門病会誌　35：92—97，1982
4) 有輪六朗：肛門癌の病理．日本大腸肛門病会誌

34：494—499，1981
5) 中山　肇，更科広実：肛門腫瘍の病理．外科　52：128—132，1981
6) 岩永　剛，福岡一郎，高橋良和ほか：肛門管の粘液癌．外科診療　45：703—706，1981
7) Darier J, Couilland P: Sur un cas de maladie de Paget de la region perineo-aneale et scrotale. Ann Dermatol Syph 4：25—31，1893
8) Crocker HR: Paget's disease affecting the scrotum and penis. Trans Pathol Soc London 40：187—191，1889
9) 宮里　肇：乳房外 Paget 病の知見補遺—特にその悪性進展について—．日皮会誌　82：519—539，1972
10) 久木田淳，佐藤昌三：Axillary Paget 病の1例．皮の臨　9：485—491，1974
11) Shutze WP, Gleysteen JJ: Perianal Paget's disease: classification and review of management: report of two cases. Dis Colon Rectum 33：502—507，1990
12) 池田重雄，田島公子，石橋康正ほか：乳房外 Paget 病．臨皮　24：15—32，1970
13) 林　章彦，高橋　孝，山下隆史ほか：肛囲ページェット病を伴う直腸癌の3例．癌の臨　19：263—268，1973
14) 有輪六朗，隅越幸男，岡田光生ほか：肛囲 Paget 病変の病理学的検討．日本大腸肛門病会誌　32：478—484，1979
15) 大山勝郎：Paget病の臨床病理学的ならびに電顕的研究．日皮会誌　91：1207—1219，1981
16) 橋爪鈴男，山本百合子：肛囲 Paget 病．皮の臨　27：147—150，1985
17) 藤原　章，吉田正一，加藤　洋ほか：肛門管癌の病理．胃と腸　22：279—290，1987
18) 鈴木知勝，菊池浩吉：肛門周囲 Paget 病の1例．癌の臨　33：981—987，1987
19) 尾関　豊，林　勝知ほか：肛門 Paget 病変を合併した早期直腸癌の1例．臨外　42：1245—1248，1987
20) 清水哲朗，加藤　博，山下芳朗ほか：肛囲 Paget 病変を伴う肛門癌の1例．日臨外医会誌　50：1606—1611，1989
21) 矢野誠司，木阪義彦，田村勝洋ほか：直腸癌に合併していた肛門周囲 Paget 病の1切除例．日臨外医会誌　51：723—727，1990
22) 久米川浩，白水和雄，磯本浩晴ほか：子宮頸癌に対する放射線照射後に肛門周囲 Paget 病が先行した肛門癌の1例と本邦報告例の検討．日本大腸肛門病会誌　44：206—211，1991
23) Herwig EB, Graham JH: Anogenital (Extramammary) Paget's disease. A clinical study. Cancer 16：387—403，1963
24) Grow JR, Kshirsagen V, Tolentino M et al: Extramammary perianal Paget's disease; report of a case. Dis Colon Rectum 20：436—442，1977
25) 隅越幸男，岡田光生，住江正治ほか：肛門癌．外科 Mook　6：194—208，1979

A Case Report of Anal Mucocellular Carcinoma Assosiated with Perianal Paget's Disease

Tatsuharu Yamada, Akihiro Yamaguchi, Masatoshi Isogai, Akihiro Hori, Yukoh Kin, Atsuyuki Maeda, Masami Kawai, Manabu Takano, Ryuzo Yamaguchi and Tomoyuki Kubota
Department of Surgery, Ogaki Municipal Hospital

Perianal Paget's disease is rare. Only twenty cases, including ours, have been reported in Japan, and almost all of them have been associated with malignant tumors. We describe one case of Paget's disease with anal cancer originating from anal glands. A 79-year-old man came to our hospital with chief complaints of anal tumor and bleeding. We found an anal tumor on the dentate line and perianal erosion. Biopsy of the anal tumor reveraled signet ring cell carcinoma, and abdominoperineal resection was performed. Histologically, the anal tumor was mucocellular carcinoma with mucous lake, and the perianal erosion was due to the intraepidermal spread of signet ring cells, i.e., Paget's cells. Based on the literature, we report that perianal Paget's disease shows a relationship with anal cancer originating from anal glands.

Reprint requests: Tatsuharu Yamada Department of Surgery, Ogaki Municipal Hospital
4-86 Minaminokawacho, Ogaki City, 503 JAPAN