日消外会誌　28（4）：753～756，1995年

原　著

深切り切片による食道表在癌深達度の検討

鹿児島大学医学部第1外科
夏越　祥次　相良　光久　手塚　善久　徳田　和信
若松　大介　浅谷　倫代　熊之細　透　島田麻里緒
白尾　一定　草野　力　吉中　平次　馬場　政道
福元　俊孝　愛甲　孝

食道表在癌71例の組織学的深達度について50μごとの亜連続切片を作製し再検討した．深達度はep，mm_1，mm_2，mm_3，sm_1，sm_2，sm_3に細分類した．粘膜癌で深達度が変更になった症例はepの6例中3例がmm_1に，mm_1の5例中1例がmm_2へ，mm_3の6例中1例がsm_1となった．粘膜下層癌では，sm_2の18例中5例がsm_3へ，sm_3の14例中1例に固有筋層への浸潤を認めた．食道表在癌全体では71例中11例（15.5%）に深達度の変更が認められた．これらの症例の肉眼型はepの症例ではO-IIb型が，mmではO-IIc型が，smでは隆起型であった．切り出し時の隆起や陥凹部分のわずかなずれが深達度の誤差の要因と考えられた．いずれの症例でも再検した切片に新たなリンパ管侵襲や血管侵襲は発見されなかった．今回の検討では治療上大きく問題となるほどの誤差は認められなかつた．肉眼所見と組織学的深達度に差異がみられる症例に対しては深切りによる深達度の再検討が必要と考えられた．

Key words: superficial esophageal cancer, depth of cancer invasion, additional scction

はじめに

近年，色素内視鏡を中心とする食道癌の診断技術の向上に伴い，食道表在癌が数多く発見されるようになってきている．なかでも深達度が粘膜筋板に達しない癌はリンパ節転移や脈管侵襲がほとんど認められず，治療成績も良好なことが明らかとなってきたことから，真の早期癌は粘膜内にとどまるものとする意見が多くみられる[1)~3)]．またこのような粘膜癌に対し，内視鏡的粘膜切除術は侵襲の少ない治療として食道癌治療に大きな変革をもたらしている[4)~6)]．したがって治療上の背景からも，術前診断では単に早期癌というだけではなく上皮内癌(以下，ep癌)，粘膜筋板までの癌(以下，mm癌)，粘膜下層癌（以下，sm癌）の判定，さらにmmとsmを細分類して診断するレベルまで要求されるようになってきている．今回われわれは通常施行している代表切片による組織学的深達度診断が真の深達度を反映しているかという問題に関して，食道表在癌と診断された症例に対し深切り切片を追加作製し，深達度について組織学的に再検討したので報告する．

＜1994年12月7日受理＞別刷請求先：夏越　祥次
〒890　鹿児島市桜ケ丘8丁目35－1　鹿児島大学医学部第1外科

対象および方法

1980年から1991年までに初回の代表切片による病理組織学的検索で食道表在癌と診断された71例である．深達度診断に関しては，通常われわれは肉眼的に深達度が最も深いと考えられる部分を中心に約4mm間隔で全割後，組織切片を作製し深達度を診断している．初回の代表切片による対象例の深達度の内訳はep癌が6例，mm癌が21例，sm癌が44例であった．なおmm癌とsm癌に関しては以下のように細分類し検討した[7)]．すなわち，mm癌に関しては基底膜をわずかに破るものをmm_1，粘膜筋板に達するかあるいは浸潤するものをmm_3，その中間をmm_2とした．sm癌は粘膜下層を3等分し，sm_1は癌の浸潤が浅層にとどまるもの，sm_2は中層，sm_3は深層に及ぶものとした．今回，初回検索で最深部と診断された代表切片を腫瘍の大きさも参考にして，50μごとに3～10切片の亜連続追加切片を作製し，組織学的に深達度の再検討を行った

Fig. 1 Additional sections were made from primary tumor.

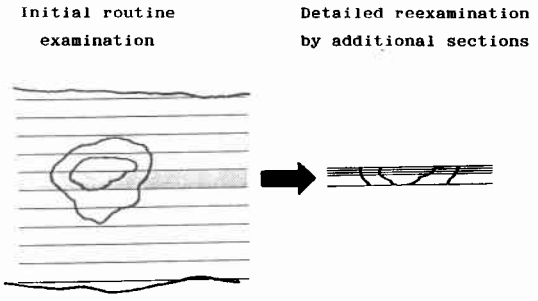

(**Fig. 1**). また，深達度に変更のあった症例について病理組織学的な特徴について検討した．

結　果

1) 深切り切片による深達度の検討

初回の代表切片による粘膜癌27例の深達度はep 6例，mm_1 5例，mm_2 8例，mm_3 8例であった．深切り切片により検討した結果，初回の代表切片で深達度がepであった6例中3例に癌細胞が基底膜を越え，粘膜固有層に浸潤する所見が認められ，深達度はmm_1に変更となった．代表切片でmm_1であった5例中1例に，粘膜筋板には達しないが粘膜固有層の中層まで浸潤が認められmm_2と判定した（**Fig. 2**）．代表切片でmm_2であった6例は深切り切片によっても粘膜筋板に達する浸潤はみられず深達度の変更はなかった．代表切片でmm_3であった6例中1例にsm層への浸潤が認められた（**Fig. 3**）．粘膜癌で深達度が変更となった症例は27例中5例（18.5%）であった．

粘膜下層癌44例の代表切片による深達度はsm_1 12例，sm_2 18例，sm_3 14例であった．深切り切片では，sm_1の症例では深達度の変更はみられなかったが，sm_2の5例がsm_3へ，sm_3の1例に固有筋層への浸潤が認められた．粘膜下層癌で深切りによる深達度の変更は44例中6例（13.6%）に認められた．最終的に，食道表在癌全体で深達度が変更となった症例は71例中11例（15.5%）であった．

2) 深達度が変更となった症例の病理組織学的検討

深達度がepからmm_1へ変更になった3例中2例の肉眼型は0-IIbであり，肉眼的には明らかな粘膜面の高低差を示す所見はみられなかった．組織学的にはわずかに基底膜を越えるのみの所見であった．mm_1からmm_2，mm_3からsm_1へに変更になった2例は腫瘍長径は2cm以下で肉眼型は0-IIc型であった．そのうちsmに変更になった症例の肉眼所見は陥凹底に凹凸がみられ，一部に赤褐色の色調が認められ，肉眼的にもやや陥凹底が深い所見であった．これらの5例には，リンパ管侵襲，血管侵襲およびリンパ節転移は認められなかった．さらに再検した切片にもリンパ管および血管侵襲は新たに見られなかった．

Fig. 2 a: Microphotograph of initial routine examination. The depth was diagnosed as mm_1. b: Microphotograph of detailed reexamination by additional sections. The depth was diagnosed as mm_2.

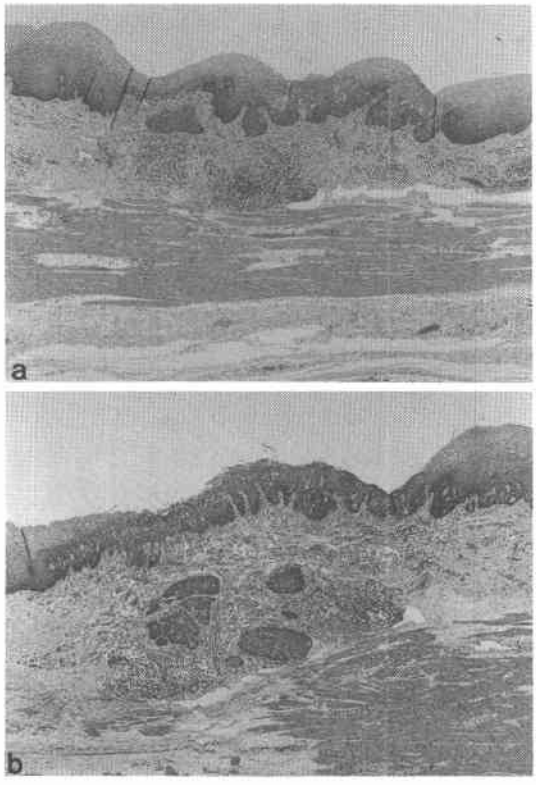

sm癌で深達度が変更になった5例では，全例が肉眼的に隆起型を示していた．このうち2例はlp1型に分類され，肉眼的にも進行癌が疑われた．初回の代表切片では血管侵襲は見られなかったが，リンパ管侵襲が4例に，リンパ節転移が2例に認められた．なお，再検した切片で新たにリンパ管侵襲や血管侵襲は発見されなかった（**Table 1**）．

考　察

食道癌の治療成績の向上の一つに早期癌，なかでも予後良好な粘膜癌を発見することが重要であることは

Fig. 3 a : Microphotograph of initial routine examination. The depth was diagnosed as mm_3. b : Microphotograph of detailed reexamination by additional sections. The depth was diagnosed as sm_1.

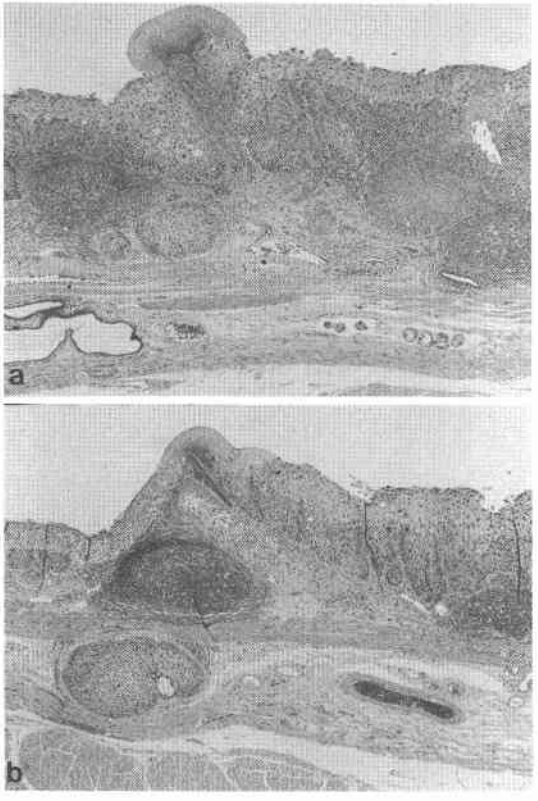

いうまでもない．また，治療方針の決定には，術前の深達度診断が組織学的深達度に可及的に一致することが望まれる[8]．一方では，現行の組織学的深達度診断がどれくらい最深部の深達度を反映しているのか知る必要がある．今回，われわれは通常施行している4mmごとの切り出しから作製された代表切片による組織学的深達度診断を詳細に検討するために，深切り切片を追加作製し検討した．その結果，深達度の変更は粘膜癌で18.5%，粘膜下層癌で13.6%で全体では15.5%の頻度で認められた．全例ともに大きな深達度の変更はなく，epからmm_1というような1ランク深層への変更であった．最近の食道粘膜癌の細分類ではepおよびmm_1がm_1と表現されるようになっており[9]，今回epからmm_1に変更になった3例はm_1として包括される．したがって肉眼的に深達度がcpかmm_1か鑑別に迷う症例があったとしても，今回の深切り切片による

Table 1 Pathological findings in cases with change of depth of cancer invasion

Case	Depth by IRE	Depth by DRE	Tumor size (cm)	Gross type	ly	v	n
1	ep	mm_1	0.7	0-IIb	0	0	0
2	ep	mm_1	2.6	0-IIb	0	0	0
3	ep	mm_1	8.9	0-IIc	0	0	0
4	mm_1	mm_2	1.7	0-IIc	0	0	0
5	mm_3	sm_1	1.1	0-IIc	0	0	0
6	sm_2	sm_3	2.2	1p1	0	0	0
7	sm_2	sm_3	2.0	0-Ip	1	0	0
8	sm_2	sm_3	3.7	0-Ip+IIb	1	0	2
9	sm_2	sm_3	1.2	0-Ip1	0	0	3
10	sm_2	sm_3	2.0	0-Isep	1	0	0
11	sm_3	mp	5.0	1p1+IIb	1	0	0

IRE : initial routine examination ; DRE : detailed reexamination

検討では病理組織学的には大きな深達度の差異はないと考えられた．

深達度が変更になった症例の肉眼型は深達度がmmの症例では0-IIc型が，smの症例ではO-I型あるいは1型であった．したがって陥凹や隆起の最深部の病変が正確に切り出されていたかということが問題点として挙げられた．一般的には切り出しの際には，最深部より0.5～1mm手前に割を入れ，切片作製時に荒削りをした後に検鏡用の切片ができあがる．早期癌ではmm単位のずれは深達度にかなりの影響を及ぼすことも想定される[10]．したがって切り出し時には標本の綿密な肉眼的観察により，最も深い病変部を予測することが重要と考えられた．

現在，行われている主病巣やリンパ節の組織標本の作製は代表切片で判定されている場合が多い．リンパ節転移に関しても再切することにより微小転移巣が発見される場合もある[11]．したがってすべての症例で連続切片を作製し検討することが理想的ではあるが，切片作製に費やす時間と労力を考慮すると不可能と考えられる[12]．深達度の組織診断の大きな誤差を最小限にするためには，肉眼的に予測された深達度と病理結果に差異の見られる症例や，隆起や陥凹の最大割面が組織標本上でずれがあると考えられる症例に対しては深切り切片を作製することにより再検討する必要があると考えられた．また，切除標本の肉眼型と内視鏡所見との間に差異がみられる症例もあるため，内視鏡時の陥凹の深さや隆起の高さおよび色調などの所見と肉眼所見との対比も是非必要である．深達度が変更になっ

た症例でリンパ管侵襲や血管侵襲は新たに発見されなかった．特に内視鏡的粘膜切除術の適応が問題となるmm_2までの粘膜癌では深切り切片でもこれらの所見がみられなかった．

今回の深切り切片を用いた組織学的検討では，深達度の変更がみられた症例もあったが，治療上に影響を及ぼすまでの大きな変更は認められなかった．したがって綿密な切除標本の観察と切り出し時の細心の注意によりほとんどの場合，大きな誤差を伴わない組織学的深達度診断が可能と考えられた．

文　献

1) 渡辺英伸，多田哲也，岩淵三哉ほか：病理からみた早期食道癌の定義と肉眼診断．胃と腸 25：1075—1086，1990
2) Sugimachi K, Kitamura K, Matsuda H et al: Proposed new criteria for early carcinoma of the esophagus. Surg Gynecol Obster 173：303—308，1991
3) Goseki N, Koike M, Yoshida M: Histopathologic characteristics of early stage esophageal carcinoma. A comparative study with gastric carcinoma. Cancer 69：1088—1093，1992
4) 幕内博康，町村貴郎，宋　吉男ほか：食道粘膜癌に対する内視鏡的粘膜切除術の適応と限界．日消外会誌 24：2599—2603，1991
5) 門馬久美子，吉田　操，山田義也ほか：早期食道癌に対する内視鏡的粘膜切除の実際—2チャンネル法—．胃と腸 28：141—151，1993
6) 井上晴洋，遠藤光夫，竹下公矢ほか：透明プラスチックキャップを用いた内視鏡的食道粘膜切除術(EMRC)．Gastroenterol Endosc 34：2387—2390，1992
7) 海上雅光，八巻悟郎，鶴丸昌彦：肉眼像からみた食道表在癌の深達度の読み方．胃と腸 27：139—155，1992
8) 田村茂行，塩崎　均，井上雅智ほか：食道粘膜癌の診断と治療方針—特に内視鏡的粘膜切除術の適応について．日消外会誌 27：1007—1014，1994
9) 中川　悟，渡辺英伸：食道粘膜癌の肉眼型分類，深達度亜分類とその相関—病理の立場から—．胃と腸 29：273—288，1994
10) 桑原紀之，吉井　治，平井　周：消化管早期癌の深達度診断—病理から内視鏡医への提言—．消内視鏡 4：1277—1281，1992
11) Natsugoe S, Aikou T, Shimazu H: A detailed histological study on occult metastasis of the lymph nodes. Jpn J Surg 21：528—532，1991
12) Pickren JW: Significance of occult metastases. Cancer 14：1266—1271，1961

Examination of the Depth of Cancer Invasion in Superficial Esophageal Cancer by Additional Sections

Shoji Natsugoe, Mitsuhisa Sagara, Yoshihisa Tezuka, Kazunobu Tokuda, Daisuke Wakamatsu, Michiyo Asatani, Toru Kumanohoso, Mario Shimada, Kazusada Shirao, Chikara Kusano, Heiji Yoshinaka, Masamichi Baba, Toshitaka Fukumoto and Takashi Aikou

First Department of Surgery, Kagoshima University School of Medicine

To evaluate more precisely the depth of cancer invasion in patients with superficial esophageal cancer, additional sections were made from the 71 primary tumors, for detailed examination. The mucosal and submucosal layer were subclassified as ep, mm_1, mm_2, mm_3, sm_1, sm_2, and sm_3, according to the depth of cancer invasion. As result of detailed histologic examination, the depth of cancer invasion changed from ep to mm_1 in three of six tumors, from mm_1 to mm_2 in one of five tumors, from mm_3 to sm_1 in one of six tumors, from sm_2 to sm_3 in five of 18 tumors, and from sm_3 to pm in one of 14 tumors. The overall incidence of change in depth of cancer invasion was 15.5% (11/71). The macroscopic type of these tumors was type 0-IIb in ep carcinoma, type 0-IIc in mm carcinoma, and type 0-I in sm carcinoma. We considered that one important question stemming from this study was whether the deepest section of cancer invasion was taken from the resected specimen. No lymphatic or vessel invasion was newly found in these cases. In this study, the change of depth of cancer invasion was not affected by the treatment. Accordingly, we consider that the depth of cancer invasion may need to be examined by additional sections at least for tumors in which a discrepancy between the macroscopic finding and histologic diagnosis arises.

Reprint requests: Shoji Natsugoe First Department of Surgery, Kagoshima University School of Medicine
8-35-1 Sakuragaoka, Kagoshima, 890 JAPAN