日消外会誌　28（4）：793～798，1995年

肝細胞癌の門脈侵襲の術前診断における超音波検査の意義

鹿児島大学第1外科，同　放射線科*

上野　信一　吉中　平次　田辺　元　栗田　光一
小倉　芳人　吉留　伸郎　塗木　健介　愛甲　孝
井上　裕喜*　中條　政敬*

Hepatocellular carcinoma（HCC）の門脈侵襲に対するultrasonography（US）の診断能・問題点について検討し，その診断率を向上させるための方策を検討した．1987年から1993年までに当科にて経験したHCC切除118例，130病変のvp因子について，切除標本の病理組織学的検索とUS（全例）による術前診断とを対比し，その成績はcomputed tomography during arterial portgraphy（CTAP，47例）の成績とも対比した．またvp 1症例についてUSの画像をもとにその腫瘍径，存在部位（門脈亜区域枝と腫瘍の位置関係）との関連を4型に分け検索した．US，CTAPともにvp2（1/1），vp3（4/4）に関して全例指摘しえた．vp1症例はそれぞれ15%，26%が指摘しえたが，すべて門脈亜区域枝の腫瘍栓であった．US上，4cm以上で，門脈亜区域枝幹部と腫瘍がContact・adhesionしたもの（60%）は，Free・Hitしたもの（7.6%）より有意にvp1症例が多く，今後，このUS分類の結果を他の画像診断の際，考慮してもよいと考えられた．

Key words: hepatocellular carcinoma, ultrasonography, computed tomography during arterial portgraphy, portal vein involvement

目　的

近年，肝癌に関する画像診断の発達はめざましく多くの小結節病変が拾い上げられ，またその結節の質的な診断も可能となってきた．肝細胞癌（hepatocellular carcinoma：以下，HCCと略記）の画像診断はultrasonography（以下，USと略記），computed tomography（以下，CTと略記），血草造影，magnetic resonance imaging（以下，MRIと略記）などにより，T因子（腫瘍の正確な局在と数，血管侵襲）の診断を中心に行われ，それをもとに治療法の選択あるいは切除範囲の決定がなされている．その1つである門脈侵襲（以下，vpと略記）の有無は大きな予後規定因子とされ[1)2)]，その術前診断は治療方針の決定に重要と考えられるが，門脈本幹あるいは門脈1次分枝に対する脈管侵襲（vp3）の術前診断が比較的なされているのに対し，それ以降とくに3次分枝以降（vp1）の脈管侵襲に関しては，手術後病理組織学的に初めて診断されるものも多く，術前にその診断を下せる症例は少ない．またvp1診断のような可能性を持つものは，computed tomography during arteral portography（以下，CTAPと略記）のみであったとの報告[3)4)]もみられる．そこで，術前肝病変の検索に最も頻繁に用いられるUSのvp因子に関する診断能と問題点について検討し，併せてvp因子の診断率を向上させるための方策を検討した．さらに，その診断率については，CTAPの成績とも対比した．

＜1995年1月11日受理＞別刷請求先：上野　信一
〒890　鹿児島市桜ケ丘8－35－1　鹿児島大学医学部第1外科

対象症例と方法

対象は1987年から1993年までに鹿児島大学第1外科にて経験したHCC切除118例，130病変（stage別症例数はI：12例，II：56例，III：36例，IV-A：14例）について検討した．全例にUSが，さらにその43例（47病変）にCTAPが施行された．vp因子について，US，CTAPによる術前正診率を検討した後，とくにvp1症例について切除標本の病理組織学的検討を行った．さらにvp0，vp1症例の125病変について，そのUS像を具体的に検討し，さらに腫瘍と最も近接する門脈亜区域枝幹部との位置関係を4型に分類した．すなわち，USの画像上，腫瘍と門脈亜区域枝が関与し合わないものをFree，わずかに腫瘍が門脈亜区域枝末梢で接触するものをHit，門脈亜区域枝幹部に広く接触するものをContact，さらに癒合し重なっているものをAdhesion

Fig. 1 Four patterns on ultrasonographic (US) findings according to an anatomical correlation between a tumor and the nearest third order branch of portal vein.

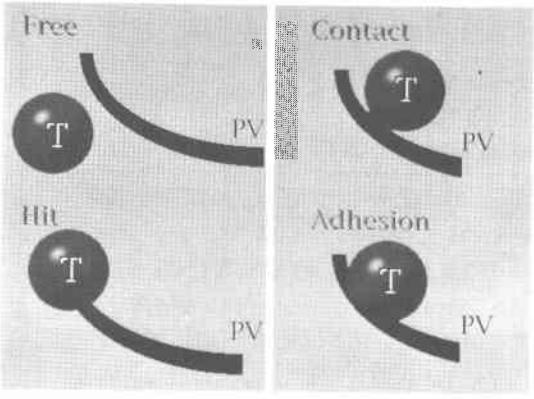

とした（**Fig. 1**）.

US（SSA-90A 東芝，3.75MHz）は，全例1名の熟練した医師が施行し，vp因子陽性の診断は門脈内腫瘍栓像あるいは門脈枝の途絶・閉塞の明らかなものをもって行った．さらにCTAPは，大腿動脈より通常のSeldinger法にて，上腸間膜動脈本幹の下膵十二指腸動脈の分岐位置よりも末梢側へ5〜5.5Frのcatheterの先端を挿入し，3倍に希釈したiopamiron 300を毎秒3.0mlの速さで総量60〜70mlを注入しながら，注入開始後23〜25秒後より，全肝について1cm間隔CT（900S，東芝）を行った．vp因子陽性の診断は，近森ら[5]の分類を参考に門脈枝の直接所見すなわち門脈径の拡張，門脈内低吸収領域，門脈内腔の陰影欠損をもって行い，さらに間接所見である契状のperfusion defectにより行った．

腫瘍栓の中枢側先進部の存在部位（portion of portal vein involvement，PPI）については，肝癌取扱い規約[6]の門脈分岐次数に基づいて行った．

成　績

1）術前vp診断率

病変の組織学的vpは，vp0：105病変，vp1：20病変，vp2：1病変，vp3：4病変で，US，CTAPによる術前診断との一致率はそれぞれ84%（109/130），77%（36/47）であった（**Table 1**）．術前US，CTAPともにvp2，vp3病例に関しては全例指摘しえた（**Fig. 2**）．

またvp1症例はUS 15%（3/20），CTAP 26%（4/15）が指摘しえた．術前にどちらかの画像でvp1を指摘しえた5症例は，明らかに門脈亜区域枝が腫瘍により占拠されたものであった（**Fig. 3**）．

Table 1 Accuracy of US (a), CTAP (b) in determing the portal vein involvement

(a)

US findings	Histological portal vein involvment			
	0	1	2	3
0	101	13	0	0
1	2	3(15%)	0	0
2	2	3	1(100%)	0
3	0	1	0	4(100%)

(b)

CTAP findings	Histological portal vein involvment			
	0	1	2	3
0	28	9	0	0
1	0	4(26%)	0	0
2	0	1	1(100%)	0
3	0	1	0	3(100%)

Note,
0：none of portal vein involvement
1：portal vein involvement in third or more peripheal order branch
2：portal vein involvement in second order branch
3：portal vein involvement in portal venous trunk or first order branch

一方，USでは過小・過大評価例が，それぞれ10%（13/30）・7%（8/130）に認められ，CTAPではそれぞれ19%（9/47）・4%（2/47）にみられた．過大評価された症例は多くの場合，腫瘍により門脈枝が圧排された症例であった（**Fig. 4**）．

2）vp1症例の病理学的検討

vp1症例20例について，その病理学的背景との関連をみたところ，術前vp1指摘例は，10cm以上の腫瘍径のものが多い傾向がみられたが，腫瘍占居部位，被膜浸潤の有無，分化度，娘結節の有無さらに非癌部肝硬変の程度に一定の傾向は認められなかった（**Table 2**）．ただ腫瘍栓先進部(PPI)をみると，vp1を術前USあるいはCTAPで指摘しえた5例（症例1〜4，6）とも門脈3次分岐での血管侵襲（PPI＝3）で逆に指摘しえなかった15例中12例（80%）は4次分枝よりさらに末梢と考えられる部位でのmicrolevelの血管侵襲であった（**Fig. 5**）．

3）vp0〜1症例のUS分類

vp0およびvp1症例の125病変について，術前US像より見られた腫瘍径および門脈亜区域枝幹部と腫瘍の

Fig. 2 a-CTAP shows a tumor thrombus (arrows) in the left main portal branch (LPV) and a spreading flow defect in the left lobe of liver. b-US shows the infiltrated left main portal branch (arrows) by the tumor (T). RPV : Right main portal branch

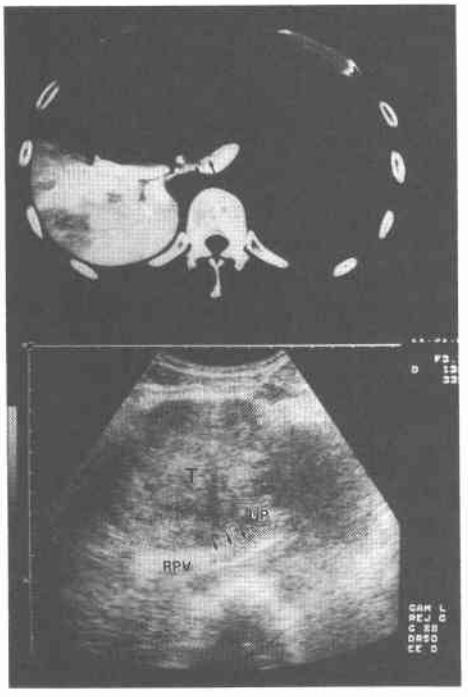

位置関係により，その vp1症例の頻度を検討した．腫瘍径については，4 cm 以上の34.8%に vp1症例が認められ，4cm 未満の5.1%に比べ，明らかに vp1症例が多かった．また腫瘍と門脈亜区域枝幹部の位置関係による vp1症例の頻度はそれぞれ，Free：6.4%（5/78），Hit：11.1%(3/27)，Contact：50%(6/12) adhesion：75%（6/8）であり，Contact・Adhesion 群の vp1症例頻度（60%，12/20）は，Free・Hit 群の vp1症例頻度(7.6%，8/105)より有意に高かった．一方，Free・Hit 群のうち，腫瘍径が4cm 未満のものの vp1症例の頻度はわずかに1.3%（1/73）であった（**Table 3**）．

考　察

現在，直接あるいは間接的に肝内門脈を描出する方法としては，経皮経肝門脈造影法，上腸間膜動脈造影による門脈相そしてこれをCT 画像でとらえる CTAP などが挙げられる．これらは，門脈腫瘍栓診断に関して，門脈の直接所見をとらえられる点で他の検査法より優れていると考えられ，さらに CTAP は，腫

Fig. 3 a-CTAP shows a spreading flow defect in the lateral segmment of liver. b-US shows infiltrated third order branchies (P2 and P3, arrows) of portal vein by a tumor (T).
UP : umbilical portion

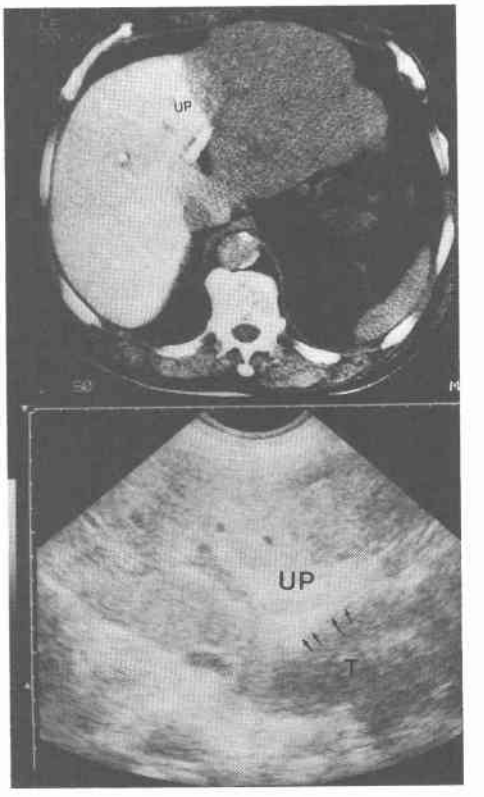

Fig. 4 CTAP shows a spreading portal flow defect in the right lobe of liver owing to a large tumor (T) occuping.

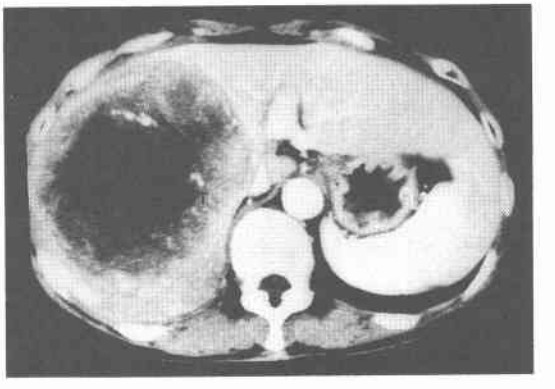

瘍栓による perfusion defect のような間接所見をとらえられる点でも vp 診断には有用[4]と考えられる．しか

Table 2　Evaluation of US/CTAP in patients with vp1

Case	Detection		Histopathological findings				
	US	CTAP	Location	Pize(mm)	fcinf	z	PPI
1	vp1	vp1	LM	150	+	2	3
2	vp1	NT	AM	120	+	2	3
3	(vp2)	vp1	A	100	−	0	3
4	(vp2)	vp1	M	100	+	2	3
5			P	80	+	2	3
6	vp1	vp1	P	40	*	1	3
7			S4	42	*	0	3〜4
8			S3	50	+	2	4
9			S6	47	−	2	4〜p
10		(vp2)	S8	46	−	0	4〜p
11	(vp3)	(vp3)	AP	170	−	1	p
12		NT	M	120	+	2	p
13	(vp2)	NT	AP	100	+	0	p
14		NT	S7, 8	87	+	1	p
15		NT	S8	53	+	0	p
16			S8	50	+	0	p
17			M	45	+	2	p
18			S7	33	+	1	p
19			S8	30	+	2	p
20			S2	19	+	2	p

Note ;(　): overestimate, NT: not tested, L: Lateral segment, M: Median segment, A: Anteriol segment, P: Posteriol segment, *: fc (−), z: cirrhosis, PPI: portion of portal vein involvement, 3=third order branch, 4=fourth order branch, p=more peripheral than 4th order branch

Table 3　Frequency of vp1 in patients with vp0 and vp1 according to the anatomical correlation between the tumor and the nearest third order branch of portal vein in US

	Free	Hit	Contact	Adhesion	
Tumor size <4cm	1.4 (1/65)	0 (0/8)	40 (2/5)	100 (1/1)	5.1 (4/79)
〃 4cm	30 (4/13)	16 (3/19)	56 (4/7)	71 (5/7)	34.8* (16/46)
	7.6(8/105)		60(12/20)**		

Note, Numbers in parentheses are percentages.
*: $p<0.0001$. vs tumor size<4cm. (χ^2 test)
**: $p<0.0001$. vs Free and Hit.　(χ^2 test)

し，これらの検査法により得られる画像は立体的ではないために，門脈分枝の重なりや腫瘍と分枝の位置関係が判読しにくい場合がある．さらにこれらの方法は侵襲性の高い観血的検査法で，くり返し行うことは困難であり，またCTAPにおいては門脈血流障害や門脈内での造影剤の層流などで像が修飾されたり[4]，腫瘍と無関係の部位にもpefusion defectが認められることがあること[7]などが知られている．これに対し，USは，非侵襲的で，任意の断面で観察が可能で，門脈を連続性をもって観察できる利点がある．このようなUSによるvp因子診断の可能性・問題点などをCTAPの結果と対比しながら検討した．

Fig. 5　Histological section showing tumor thrombus (T.T) in the third order branch of portal vein (P6) (a, ×25, original magnification), and more peripheral portal vein (b, ×200, original magnification). PV: portal vein

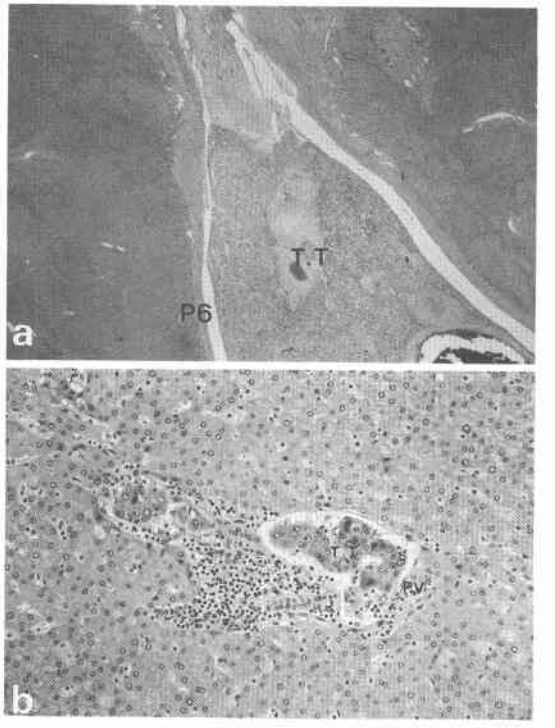

今回の結果からはUS，CTAPともにvp2とおよびvp3の見落とし例はなく，これを指摘することは比較的容易と考えられた．この部位の門脈侵襲診断については，CT，contrast enhanced-CT[5)8)]あるいは血管造影[9]などによるいくつかの報告がみられ，かなり満足すべき結果が得られており，我々の結果もそれに一致した．

一方，US，CTAPによるvp1診断はそれぞれ15% (3/20)，26% (4/15) の正診率であった．vp1診断の問題点としては，US，CTAPともに，①過小評価例が多

いこと(US：13/20，CTAP：9/15)，②腫瘍により門脈枝の圧排があると，腫瘍の浸潤による所見との鑑別が困難な場合があり，vp1をvp2あるいはvp3と診断した過大評価例がみられること(US：4例，CTAP：2例）の2点が上げられた．とくに②に関しては，組織学的にはvp1でありながら，肝右葉すべてを占める巨大腫瘍により門脈右枝がすべて圧排されたために，術前のUS，CTAPさらに血管造影のすべてでVp3と診断された症例もあり，肝臓の一葉を占めるような巨大腫瘍の正確な血管侵襲診断は非常に困難と思われた．またUSにおいては，②と同様の理由で，vp0を陽性に評価した症例が4例みられたが，CTAPではこのような症例は認められなかった．以上のことから，vp2・vp3診断に関してはUSも非常に有用であり，またvp1診断に関してはその15%程度にUSにより診断可能な症例もあると考えられるが，最終的には，CTAPなどとの比較検討が重要であると考えられた．

先に①で，vp1症例に対する過少評価例が多いことも問題であったが，病理組織学的結果との対比を行ったところ，vp1症例20例中12例(60%)は，現在の画像診断では認知しえない程度の末梢での門脈侵襲であり，著しい診断率の向上は困難と考えられた．それゆえ，残りの8例40%程度に対する診断精度の向上が求められ，その1つの方策として，今回，US像による腫瘍径と，その腫瘍と門脈亜区域幹部の位置関係について細分類し，検討を加えた．その結果，US上，腫瘍径が4cm以上のものには明らかにvp因子有症例が多いこと，さらに門脈亜区域枝幹部に腫瘍がContactあるいはadhesionしたタイプのものには，FreeやHitしたタイプのものに比し，有意にvp因子有症例が多いことなどが指摘された．本来2次分枝から分岐する3次分枝（亜区域枝）の本数は3～8本とさまざまであり[10]，今回USで分類された3次分枝が，病理学的に腫瘍栓のみられた当該領域の3次分枝と同一であると断定できない症例もみらたが，USの結果に基づく今回のような分類は，vp1有症例を予測するという点で，臨床状の意義は存在するものと考えられる．

USによるHCCの診断にあたってはこれらの所見についても考慮し，さらにこれらの所見がみられた症例に対しては，CTAPなどの他検査の際，特にvp因子に対してもそのphaseを合わせるなど，注意深く診断することが必要と考えられる．

末梢領域における門脈侵襲の診断は必ずしも容易ではないが，USで15%，CTAPで26%程度のvp1診断率を今後どの程度に上げられるか，今回の検討で得た方策を中心にprospectiveに検討したい．また現在の画像診断法とは異なる，HCCの血管浸潤能を示す因子や血管侵襲に対するマーカーなどの開発も望まれる．

文　献

1) Yamanaka N, Okamoto E, Toyosaka A et al: Prognostic factors after hepatectomy for hepatocellular carcinomas. A univariate and multivariate analysis. Cancer **65**：1104—1110, 1960
2) Hsu H, Sheu J, Lin Y et al: Prognostic histologic features of resected small hepatocellular carcinoma (HCC) in Taiwan. Cancer **56**：672—680, 1985
3) Matsui O, Kadoya M, Suzuki M et al: Work in progress: dynamic sequential computed tomography during arterial portgraphy in the detection of hepatic neoplasmas. Radiology **146**：721—727, 1983
4) 吉川　淳，松井　修，角谷真澄ほか：肝癌．画像診断　**14**：170—180，1994
5) 近森文夫，高安賢一，村松幸男ほか：Computed tomographyを用いた原発性肝癌に合併する門脈内腫瘍栓の診断．日消外会誌　**20**：2555—2560，1987
6) 日本肝癌研究会編：臨床・病理原発性肝癌取扱い規約．第3版．金原出版，東京，1992
7) 落合登志哉，高安賢一，若尾文彦ほか：肝細胞癌の術前診断における経動脈性門脈造影下CTのnon tumorous perfusion defectの検討．日消外会誌 **25**：1958—1964，1992
8) Mathieu D, Grenier F, Larde D et al: Portal vein involvement in hepatocellular carcinoma: Dynamic CT features. Radiology **152**：127—132，1984
9) Okuda K, Musha H, Yoshida T et al: Demonstration of growing casts of hepatocellular carcinoma in the portal vein by celiac angiography: The thread and streaks sign. Radiology **117**：303—309，1975
10) 高崎　健：グリソン鞘の分枝形態からみた肝区域分けと肝区画単位の考え方．戸部隆吉，水戸廸郎編．肝臓外科の実際．医学書院，東京，1989, p33—40

Usefulness of Ultrasonography on Preoperative Detection to Portal Vein Involvement in Patients with Hepatocellular Carcinoma

Shinichi Ueno, Heiji Yoshinaka, Gen Tanabe, Kouichi Kurita, Yoshito Ogura, Shinro Yoshidome, Kensuke Nuruki, Takashi Aikou, Hiroki Inoue* and Masataka Nakajyou*
First Department of Surgery and Radiology*, Faculty of Medicine, Kagoshima University

We evaluated the usefulness of ultrasonography (US) for detection of portal vein involvement (Vp) in preoperative patients with hepatocellular carcinoma (HCC) and compared the results with those of computed tomography during arterial portography (CTAP). In 118 patients (130 lesions) with HCC who underwent US (n=118) and CTAP (n=43) followed by surgery from January 1987 to December 1993, the preoperative imaging findings for Vp (0, 1, 2 or 3) were compared with postoperative histopathologic findings (vp 0, 1, 2 or 3), and ultrasonograms of 125 lesions (excluding vp2 and vp3 cases) were classified into 4 patterns according to the anatomical situation between the tumor and the nearest third order branch of the portal vein as follows: free, hit, contact and adhesion; and the incidence of vp1 in each group was then calculated. We could indicate all of the vp2 and vp3 cases and 15—26% of the vp1 cases by US and/or CTAP. A few cases were over or underestimated preoperatively. Sixty percent of contact and adhesion patterns on US were shown to have vp1. Therefore, we conclude that vp2 or vp3 cases are easily detectable by US and/or CTAP compared with the difficulty of vp1 cases, and that contact and adhesion patterns on US should be examined carefully as to the vp factor with various other imaging modalities.

Reprint requests: Shinichi Ueno First Department of Surgery, Kagoshima University School of Medicine
8-35-1 Sakuragaoka, Kagoshima, 890 JAPAN