日消外会誌　28（4）：825～830，1995年

直腸癌における骨盤神経叢浸潤に関する骨盤神経叢全割標本による検討

東京女子医科大学第2外科
鈴木　啓子　　亀岡　信悟　　中島　清隆
金木　昌弘　　浜野　恭一

直腸癌における骨盤神経叢への浸潤について，骨盤神経叢非温存直腸癌手術症例20例を対象とし，骨盤神経叢の全割標本を作成し検討を行った．骨盤神経叢浸潤は明らかに存在し，20例中3例(15%)に認められ，骨盤神経周囲の間質にも浸潤像を認めた．また骨盤神経叢浸潤を認めた症例は腸管壁内においても神経浸潤を認め，特に局所再発との関係が示唆されている神経周囲間隙浸潤を多く認めた．これらの症例の壁深達度はいずれもss（al）以上，リンパ節転移陽性，リンパ管侵襲陽性，静脈侵襲陰性であった．また予後は骨盤神経叢浸潤陽性例3例のうち2例で局所再発を認め，陰性例では局所再発を認めなかった．骨盤神経叢浸潤が存在することより直腸癌において自律神経温存術式の選択の際には，神経浸潤の存在を考慮する必要があり，その適応としては腫瘍の壁深達度pmまで，リンパ節転移陰性例とするのが妥当と考えられた．

Key words: rectal cancer, pelvic plexus, neural invasion, local recurrence

I. 緒　言

直腸癌において排尿，性機能温存を目的とした自律神経温存術式が行われるようになり，その適応も拡大される傾向にある．しかし著者がすでに報告したように，腸管壁内において神経浸潤は27.1%に存在し[1]，神経系を介する進展形式の存在が示唆されている．さらに，腸管壁外の骨盤神経叢においても神経浸潤が存在する可能性があり，その場合，自律神経温存術式により癌細胞が遺残することとなり，局所再発に関して大きな問題となる．

そこで著者らは骨盤神経叢非温存直腸癌手術症例において骨盤神経叢を摘出し，神経に沿い全割標本を作成することにより，骨盤神経叢への神経浸潤および神経周囲の間質への浸潤について観察し検討を行った．また，他の病理組織学的因子との関係より，自律神経温存術式の選択の際の適応基準に関し，若干の知見を得たので報告する．

II. 対象および方法

1．対象

1992年6月から1993年5月までに東京女子医科大学第2外科で施行した直腸癌手術症例44例のうち骨盤神経叢温存術式は15例に施行したが，骨盤神経叢非温存直腸癌手術症例29例のうち骨盤神経叢を同定し摘出し得た20例を対象とした．内訳は男性11例，女性9例，平均年齢は52歳(27歳～68歳)，腫瘍の占居部位はRs 1例，Ra 8例，Rb 11例，Dukes分類ではDukes A 1例，Dukes B 8例，Dukes C 11例であった．

2．方法

(1) 標本作成

腸管腫瘍部位に関しては切除標本の腫瘍中心部を通る腸管縦軸方向の切片を作成し，Hematoxyline-Eosin (H.E) 染色を行い標本を作成した．

骨盤神経叢に関しては，術中に骨盤神経叢を同定しマーキングを行い，標本摘出後に骨盤神経叢から下腹神経までを連続して分離し，10%ホルマリン液で48時間固定後，神経の走行に沿い中枢側にむかい5mm幅で全割標本を作成し，H.E染色を行った(**Fig. 1**)．また腸管腫瘍部位から骨盤神経叢浸潤部位までの距離は，腸管腫瘍部位からの切片数により計算した．

(2) 観察

腸管壁内に関しては，腫瘍部位における神経浸潤の有無およびその他の病理組織学的所見について観察した．骨盤神経叢に関しては，骨盤神経およびその周囲

＜1994年12月7日受理＞別刷請求先：鈴木　啓子
〒162　新宿区河田町8－1　東京女子医科大学第2外科

Fig. 1　a : Resected specimens of the pelvic plexus and the hypogastric nerve. b : The entire resected specimen from the pelvic plexus to the hypogastric nerve was centrally sliced at 5mm intervals.

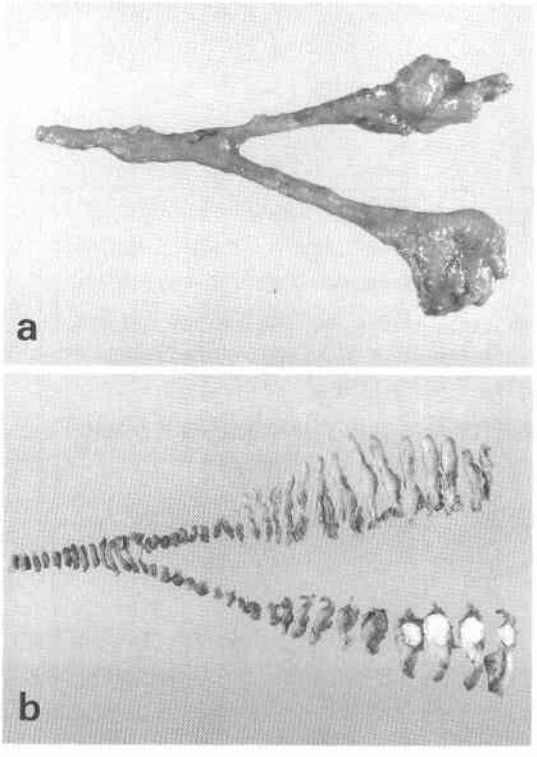

の間質への癌細胞の浸潤状態について観察を行った．また，神経浸潤には神経線維束内に浸潤を認める場合すなわち神経線維束内浸潤（INI）と，神経周囲間隙に浸潤を認める場合すなわち神経周囲間隙浸潤（PNI）とがあり，いずれも神経浸潤陽性と判断した．

(3) 検討項目

1) 腸管壁内における神経浸潤

2) 骨盤神経叢における神経浸潤

3) 病理組織学的所見と神経浸潤

4) 神経浸潤と局所再発

以上の4項目を検討し，神経浸潤症例の特性を検討するとともに，自律神経温存術式の適応に関して検討を行った．

III. 結　　果

1) 腸管壁内における神経浸潤

腸管壁内における神経浸潤は20例中5例（25%）に認められた．神経浸潤の形式としては神経線維束内浸潤（INI）が3例，神経周囲間隙浸潤（PNI）が2例であった（**Table 1**）．

2) 骨盤神経叢における神経浸潤

20例中3例（15%）に骨盤神経叢浸潤を認めた．いずれも神経周囲間隙浸潤を認め，1例では神経線維束内浸潤も認められた．また骨盤神経叢浸潤を認めた症例では，その周囲の間質やリンパ管侵襲も多く認められた．この3例はいずれも腸管壁内における神経浸潤も陽性であり，腸管壁内で神経周囲間隙浸潤を認めた症例では2例ともに骨盤神経叢浸潤を認めた（**Table 1**）．

3) 病理組織学的所見と神経浸潤

1. 壁深達度と神経浸潤

壁深達度と神経浸潤との関係は，pm以下では腸管壁内および骨盤神経叢浸潤はともに認められなかった．ss (a1) では12例中3例（25%）に腸管壁内および骨盤神経叢浸潤を認め，s (a2) 以上では6例中2例（33.3%）に腸管壁内の神経浸潤を認めた（**Table 2**）．

2. リンパ管侵襲と神経浸潤

リンパ管侵襲陰性例では腸管壁内神経浸潤を5例中1例(20%)に認め，骨盤神経叢浸潤は認められなかった．リンパ管侵襲陽性例では腸管壁内神経浸潤を15例中4例(26.7%)に認め，骨盤神経叢浸潤は3例(20%)に認められた（**Table 3**）．

3. 静脈侵襲と神経浸潤

静脈侵襲陰性例では16例中4例（25%）に腸管壁内神経浸潤を認め，骨盤神経叢浸潤は3例（18.8%）に

Table 1　Cases of neural invasion

Case	Age	Sex	Site	Histology	Depth	ly	v	n	Neural invasion of the colon wall	Neural invasion of the pelvic plexus	Recurrens
1	50	F	Rb	mod	a1	ly2	v0	n1(+)	PNI	PNI	local
2	59	M	Rb	poor	a1	ly3	v0	n2(+)	INI	INI, PNI	liver
3	49	M	Ra	mod	a1	ly3	v0	n2(+)	PNI	PNI	local, head
4	27	F	Rs	mod	s	ly1	v1	n1(+)	INI	(−)	(−)
5	58	F	Ra	mod	a2	ly0	v0	n1(+)	INI	(−)	(−)

Table 2 Correlation between depth and neural invasion

Depth	Neural invasion of the colon wall	Neural invasion of the pelvic plexus
pm (n=2)	0	0
ss(a1) (n=12)	3(25.0%)	3(25.0%)
s(a2), si(ai) (n=6)	2(33.3%)	0

Table 3 Correlation between lymphatic invasion and neural invasion

ly	Neural invasion of the colon wall	Neural invasion of the pelvic plexus
ly(−) (n=5)	1(20.0%)	0
ly(+) (n=15)	4(26.7%)	3(20.0%)

Table 4 Correlation between venous invasion and neural invasion

v	Neural invasion of the colon wall	Neural invasion of the pelvic plexus
v(−) (n=16)	4(25.0%)	3(18.8%)
v(+) (n=4)	1(25.0%)	0

Table 5 Correlation between lymph node metastasis and neural invasion

n	Neural invasion of the colon wall	Neural invasion of the pelvic plexus
n0 (n=9)	0	0
n1 (n=8)	3(37.5%)	1(12.5%)
n2 (n=2)	2(100%)	2(100%)
n3 (n=1)	0	0

認められた．静脈侵襲陽性例では腸管壁内神経浸潤を4例中1例（25%）に認め，骨盤神経叢浸潤は認められなかった（**Table 4**）．

4．リンパ節転移と神経浸潤

リンパ節転移と神経浸潤との関係は，リンパ節転移陰性例では腸管壁内および骨盤神経叢浸潤はともに認められず，いずれもリンパ節転移陽性例で認められ，n1では8例中3例（37.5%）に腸管壁内神経浸潤を認め，1例（12.5%）に骨盤神経叢浸潤を認めた．n2では2例ともに腸管壁内神経浸潤および骨盤神経叢浸潤を認めた（**Table 5**）．

4）神経浸潤と局所再発

局所再発は20例中2例（10%）に認められたが，これらの症例はいずれも腸管壁内神経浸潤および骨盤神経叢浸潤を認めた症例であり，神経浸潤を認めなかった症例では局所再発を認めなかった（**Table 1**）．

次に骨盤神経叢浸潤を認めた症例を提示する．

症例1：50歳，女性

注腸X線検査所見：直腸Rb領域に，後壁を中心とした腫瘤陰影を認めた．

大腸内視鏡所見：腸管の2/3周を占める，大きさ3cmの2型の隆起性病変を認めた．

手術所見：P0H0A1N1(+)，stage IIIaであった．

病理組織学的所見：中分化腺癌，a1, ly2, v0, n1(+)直腸傍リンパ節転移を認め，腸管壁内神経浸潤は陽性であり神経周囲間隙浸潤を認めた．骨盤神経叢浸潤に関しては，腫瘍部位より1.5cm離れた骨盤神経に癌細胞の浸潤，特に神経周囲間隙浸潤を認め，神経周囲の間質やリンパ管にも浸潤像を認めた（**Fig. 2**）．

症例2：59歳，男性

注腸X線検査所見：直腸Rb領域に，全周性の狭窄像を認めた．

大腸内視鏡所見：腸管の全周を占める，大きさ4cm

Fig. 2 a: Distribution of Neural invasion over the pelvic plexus in Case 1. b: Histopathological findings of Neural invasion in Case 1 (H.E. ×400).

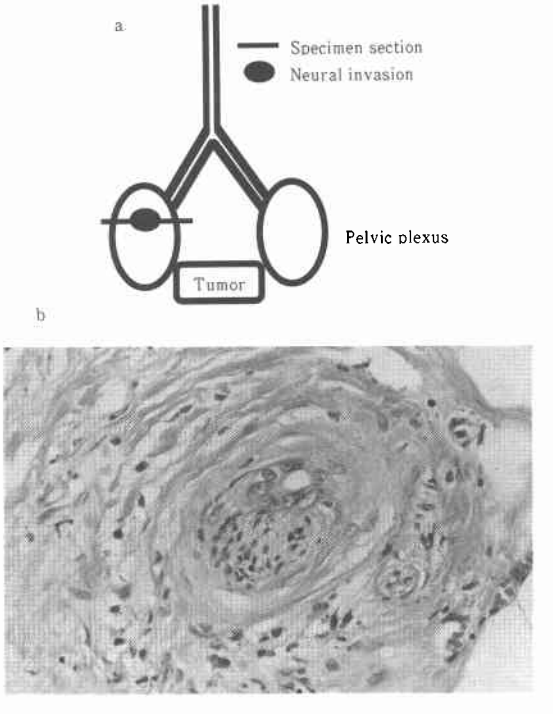

Fig. 3　a : Distribution of Neural invasion over the pelvic plexus in Case 2. b : Histopathological findings of Neural invasion in Case 2 (H.E. ×300).

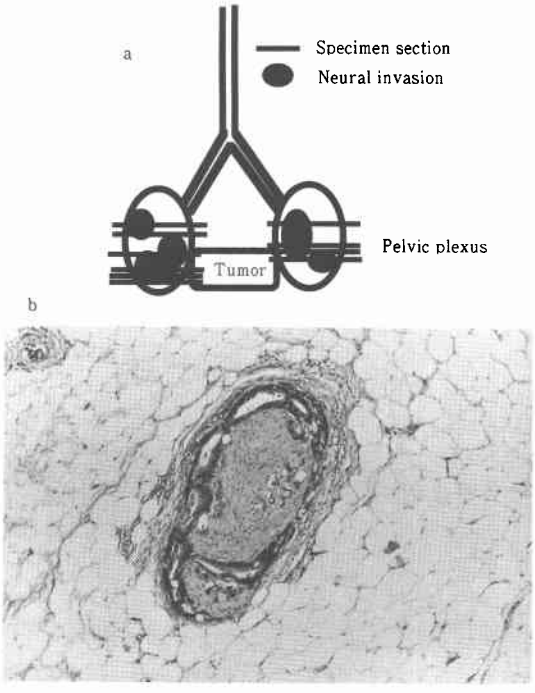

Fig. 4　a : Distribution of Neural invasion over the pelvic plexus in Case 3. b : Histopathological findings of Neural invasion in Case 3 (H.E. ×300).

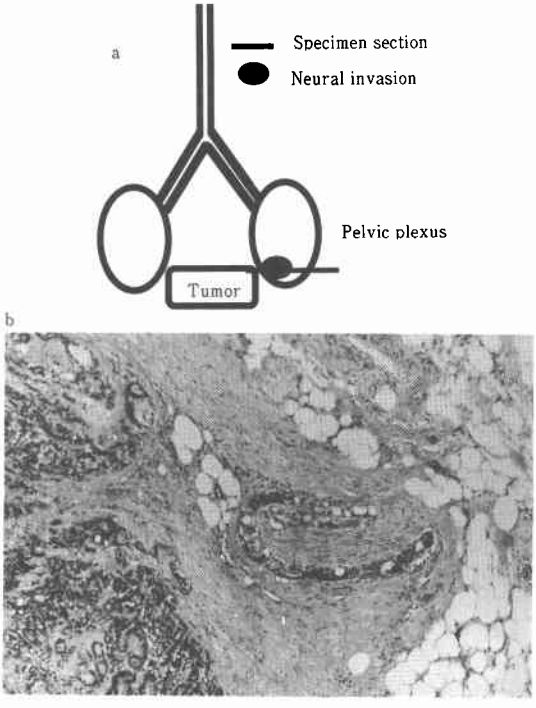

の3型の隆起性病変を認めた．

手術所見：P0H0A2N1（+），Stage IIIa であった．

病理組織学的所見：低分化腺癌，a1, ly3, v0, n2(+) 直腸傍リンパ節および下腸間膜幹リンパ節転移を認め，腸管壁内神経浸潤は陽性であり神経線維束内浸潤を認めた．骨盤神経叢浸潤に関しては，腫瘍部位より3.0cm の広範囲にわたる骨盤神経に神経線維束内浸潤および神経周囲間隙浸潤を認め，その周囲の間質やリンパ管にも多くの浸潤像を認めた（**Fig. 3**）．

症例3：49歳，男性

注腸X線検査所見：直腸 Ra 領域に，全周性の狭窄像を認めた．

大腸内視鏡所見：腸管の全周を占める，大きさ5cm の2型の隆起性病変を認めた．

手術所見：P0H0S2N2（+），stage IIIb であった．

病理組織学的所見：中分化腺癌，a1, ly3, v0, n2(+) 直腸傍リンパ節および下腸間膜幹リンパ節転移を認め，腸管壁内神経浸潤は陽性であり，神経周囲間隙浸潤を認めた．骨盤神経叢浸潤に関しては，腫瘍部位近傍に骨盤神経周囲間隙浸潤が認められた（**Fig. 4**）．

IV. 考　察

直腸癌に対する根治術式は1908年，Miles[2]により腹会陰式直腸切断術が発表され標準術式となったが，その後，肛門括約筋温存術式である前方切除術が主流となり，最近では排尿，性機能温存を目的とした自律神経温存術式が行われるようになってきた．自律神経温存術式の普及，適応の拡大にともない，神経浸潤の存在が注目され，神経系を介する転移進展形式が考えられるようになってきた．

直腸癌における神経浸潤に関する報告は，Seefeld ら[3]により1943年になされたのが最初であり，近年さまざまな研究がなされている[4)~7)]．著者がすでに報告した直腸癌における神経浸潤に関する検討でも，直腸癌治癒切除症例118例中32例（27.1%）に神経浸潤が認められ，神経浸潤陽性症例では明らかに局所再発の頻度が高く，予後との関係においても累積生存率が低く，神経浸潤は予後規定因子のひとつであり，局所再発を生じるひとつの要因と考えられた．また神経浸潤には，神経線維束内浸潤と神経周囲間隙浸潤とを認めたが，神経周囲間隙浸潤は局所再発との関係をより強くもっ

ており，悪性度が高いと考えられた[1]．

すでに神経叢が密に分布している膵癌や胆管癌では神経浸潤に関して，多くの研究がなされている[8)~11)]．膵癌における後腹膜腔局所再発に神経浸潤が関係しているのではないかと考えられ，癌細胞が神経線維束に沿って連続性に進展していく様子が病理組織学的にとらえられ報告されている[12)]．

直腸癌においては，自律神経の温存にともない，その周囲に残されるリンパ節への転移に関して研究がなされ，癌細胞の遺残の可能性が報告されている．しかし残される骨盤神経自体への浸潤に関する報告はない．自律神経温存術式の選択にあたっては，神経周囲のリンパ節や間質への癌細胞の浸潤も重要ではあるが，神経自体への癌細胞の浸潤はより重要な問題である．腸管壁内における神経浸潤の存在が確認されていることより，その中枢である骨盤神経叢においても神経浸潤が存在する可能性がある．上記のことを明らかにする目的で，骨盤神経叢の全割標本を作成し神経浸潤に関する検討を行った．

今回行った検討では腸管壁内の神経に癌細胞の浸潤を認めたのと同様に，明らかに骨盤神経叢自体にも癌細胞の浸潤を認め，腸管壁内における神経浸潤は20例中5例（25%）に，骨盤神経叢への浸潤は20例中3例(15%)に認められた．骨盤神経叢への浸潤を認めた症例は，いずれも腸管壁内における神経浸潤も陽性であった．局所再発は骨盤神経叢浸潤が陽性の2例に認められ，骨盤神経叢浸潤陰性例には生じていず，癌細胞が神経線維に沿って浸潤していくことも考えられ，このような症例に対して骨盤神経叢温存術式を施行した場合には，癌細胞を遺残することとなり局所再発に関して大きな問題となる．神経浸潤を生じる過程に関しては，神経線維，中でも神経周囲間隙を伝わって癌細胞が浸潤していく可能性が考えられるが，今回作成した全割標本では神経線維を伝わって癌細胞が浸潤していく様子はとらえられなかった．また腸管壁内の神経浸潤に関する検討ですでに報告したが，神経浸潤はリンパ管侵襲との関係が強く認められることより，神経線維束の周囲を密に取り巻いているリンパ管を介して神経浸潤が生じる可能性もあると考えられ，どのように神経浸潤が生じるかに関しては，さらに細かい連続標本を作成し検討する必要があると考えられた．

次に，自律神経温存術式を選択する際の基準となる病理組織学的因子と神経浸潤との関係について検討すると，壁深達度に関してはpm以下の症例では神経浸潤を認めず，ss(a1)以上で腸管壁内および骨盤神経叢浸潤を認めた．脈管侵襲との関係では，リンパ管侵襲陽性で骨盤神経叢浸潤が認められ，リンパ管と神経浸潤との関係が示唆されたのに対し，静脈侵襲陽性では骨盤神経叢浸潤は認められず，静脈侵襲と神経浸潤との関係は認められなかった．リンパ節転移との関係では，リンパ節転移陰性例では腸管壁内および骨盤神経叢浸潤を認めず，リンパ節転移陽性例で認められた．これより直腸癌における骨盤神経叢浸潤の可能性として，壁深達度pm以上の症例，リンパ節転移陽性の症例と考えられた．さらに自律神経温存術式を行う際の適応基準としては，壁深達度pm以下かつリンパ節転移陰性例とするのが妥当と考えられた．また腫瘍の局在と骨盤神経叢浸潤との関係は，骨盤神経叢浸潤陽性例がいずれもほぼ全周性の腫瘍であったことより，環周度が大きい腫瘍では骨盤神経叢浸潤陽性の可能性が高いと考えられるが，片側温存の可能性を検討するには至らず，今後症例を重ねてその可能性を検討するとともに，進展形式のひとつとして神経浸潤を考えた場合，神経線維束に沿って癌細胞が浸潤していく様子をとらえていく必要がある．また腸管壁内における神経浸潤と同様に，骨盤神経叢においても神経浸潤は存在し，自律神経温存術式により癌細胞が遺残する可能性があることより，自律神経温存術式の選択にあたっては神経浸潤に関しても十分に考慮する必要があると考えられた．

本論文の要旨は第39回大腸癌研究会において発表した．

文　献

1) 鈴木啓子：直腸癌における神経浸潤に関する病理組織学的検討．日本大腸肛門病会誌　47：59—70，1994
2) Miles WE: A method of performing abdominoperineal excision for carcinoma of the pelvic colon. Lancet 19：181—182，1908
3) Seefeld PH, Bargen JA: The spread of carcinoma of the rectum: Invasion of lymphatics, veins and nerves. Ann Surg 118：76—90，1943
4) 白水和雄，磯本浩晴，掛川暉夫：直腸癌の神経周囲侵襲に関する臨床病理学的研究—特に予後および自律神経温存術との関連性—．日外会誌　92：411—418，1991
5) 二渡久智，落合正宏，船曳孝彦：大腸癌における神経周囲浸潤の検討．日本大腸肛門病会誌　44：1054—1060，1991
6) 永澤幸滋，柳田謙蔵，辻田和紀：直腸癌症例の神経浸潤について—特に臨床病理学的検討—．日消外会誌　24：1022—1028，1991

7) 河原秀次郎：下部直腸癌進展形式の臨床病理学的検討．日本大腸肛門病会誌 **45**：377—383，1992
8) 松田真佐男，二村雄次：膵頭部癌における神経周囲侵襲．日外会誌 **84**：719—728，1983
9) Pour PM: Patterns of growth and metastases of induced pancreatic cancer in relation to the prognosis and its clinical implications. Gastroenterology **100**：529—536，1991
10) Bhuiya MR: Clinicopathologic studies on perineural invasion of bile duct carcinoma. Ann Surg **215**：344—349，1992
11) 鈴木正徳，高橋 徹，大内清昭ほか：胆管癌における神経周囲浸潤—その成立機序と臨床病理学的意義について—．癌の臨 **34**：2080—2090，1988
12) 萱原正都：膵癌進展様式の臨床病理学的ならびに実験的研究—特に膵外神経叢内神経浸潤について—．日消外会誌 **21**：1363—1372，1988

Study of Invasion into the Pelvic Plexus in Rectal Cancer by Fully-cut Preparations of the Pelvic Plexus

Keiko Suzuki, Shingo Kameoka, Kiyotaka Nakajima,
Masahiro Kaneki and Kyoichi Hamano
Department of Surgery II, Tokyo Women's Medical College

Fully-cut preparations of the pelvic plexus were made from specimens resected from 20 patients undergoing non-pelvic plexus-preservative surgery for rectal cancer, in order to determine invasion of rectal cancer into the pelvic plexus. Invasion into the pelvic plexus was present in 3 (15%) of the 20 patients, and invasion was also observed in the interstitium surrounding the pelvic plexus. In the patients with pelvic plexus invasion, neural invasion was present within the colon wall, particularly perineural space invasion, which has been found to be involved in local recurrence. In these patients, the parietal depth was categorized as ss (a1) or deeper, and lymph node metastasis and lymphatic invasion were present, whereas there was no venous invasion. As for prognosis, local recurrence occurred in 2 of the 3 patients with pelvic plexus invasion, but in none of the negative patients. The presence of invasion into the pelvic plexus indicates the necessity of considering of neural invasion at the time of selection of an adequate technique for an autonomic nerve-preserving operation, and it was thought to be reliable if this preservative operation is used only for the patients with a parietal depth of pm or less, without lymph node metastasis.

Reprint requests: Keiko Suzuki Department of Surgery II, Tokyo Women's Medical College
8-1 Kawada-cho, Shinjuku-ku, Tokyo, 162 JAPAN