日消外会誌　28（4）：831～835，1995年

症例報告

Tissue-type plasminogen activator による血栓溶解療法が奏効した食道癌術後急性肺塞栓症の1例

川崎市立川崎病院外科
中川　基人　佐野　誠　相浦　浩一　有沢　淑人
石井誠一郎　松本　賢治　横山　勲　納賀　克彦

食道癌術後3日目に発症した急性肺塞栓症を緊急肺動脈造影にて診断し，recombinant tissue-type plasminogen activator（以下，rt-PA）にて治療した1例を報告する．症例は68歳の男性．ImEi，2型の食道癌に右開胸開腹胸部食道全摘，胸骨後胃管再建を施行した．術後3日目に患者は突然不穏状態となり呼吸困難を訴え，著しい低酸素血症となった．緊急肺動脈造影にて右肺動脈上葉部に陰影欠損を認め肺塞栓症と診断し，rt-PA による血栓溶解療法を行った．治療開始5時間後には呼吸状態は著しく改善し，術後早期の血栓溶解療法であったが出血などの合併症はなかった．発症後23日目の肺動脈造影では陰影欠損は消失していた．食道癌術後の急性肺塞栓症は他の肺合併症と鑑別が困難な場合があり，肺動脈造影による確定診断と迅速な血栓溶解療法が重要である．rt-PA による血栓溶解療法は術後急性肺塞栓症に対して有効かつ安全な治療法として期待しうるものと考えられた．

Key words：acute pulmonary embolism，recombinant tissue-type plasminogen activator，postoperative complication after esophagectomy

はじめに

急性肺塞栓症が術後早期の患者に発症した場合には診断確定のための検査施行が困難な場合が多く，さらに血栓溶解療法の合併症である出血傾向の危険が高い[1]．消化器外科手術後早期の急性肺塞栓症発症率は開腹手術の0.07％とする報告があるが[2]食道癌手術後の報告はない．また，近年 urokinase（以下，UK）よりも選択的にフィブリンを分解する[3]ため出血傾向の合併症が少ない recombinant tissue-type plasminogen activator（以下，rt-PA）の急性肺塞栓症に対する有用性がいわれているが[4)~7)]術後早期の使用例は報告がない．われわれは胸部食道癌術後3日目に発症した急性肺塞栓症を肺動脈造影にて診断し，rt-PA にて合併症なく治癒せしめた1例を経験したので報告する．

症　例

患者：68歳，男性

主訴：つかえ感

＜1994年12月7日受理＞別刷請求先：中川　基人
〒210　川崎市川崎区新川通り12－1　川崎市立川崎病院外科

現病歴：1993年8月頃よりつかえ感が出現して近医を受診し，食道造影X線検査にて異常陰影を指摘されて9月当院を紹介受診した．この間，体重減少は認められなかった．

飲酒歴：日本酒1合/日を30年間．

喫煙歴：10本/日を20年間．

家族歴，既往歴：高血圧にて内服治療中であった．深部静脈血栓症の既往はない．

入院時現症：身長164cm，体重60kg，栄養中等，貧血，黄疸なし．胸腹部理学的所見に異常なく，表在リンパ節は触知しなかった．

入院時検査成績：クレアチニン1.2mg/dl と軽度の腎機能低下を認めたほかは血液，尿検査に異常所見を認めなかった．腫瘍マーカーも正常範囲内であった．

食道造影X線検査，上部消化管内視鏡所見：ImEi に右前壁中心，長径5cm の2型の食道癌を認め（**Fig. 1**），生検では中分化型扁平上皮癌であった．

手術および病理組織学的所見：1993年10月，右開胸開腹胸部食道全摘，胸骨後胃管再建を施行した．食道癌取扱い規約[8]による手術診断は $A_0N_2(+)M_0Pl_0$ の Stage 3で，病理組織学的には中分化型扁平上皮癌，

Fig. 1 Esophagogram showed an irregular filling defect in the middle and lower thoracic esophagus.

Fig. 2 Clinical course. (①：600×10⁴U, ②：1,200×10⁴U, ●：PaO_2/FiO_2, PAG：pulmonary arteriogram, Ext.：extubation, Int.：intubation, CMV：continuous mandatory ventilation CPAP：continuous positive airway pressure)

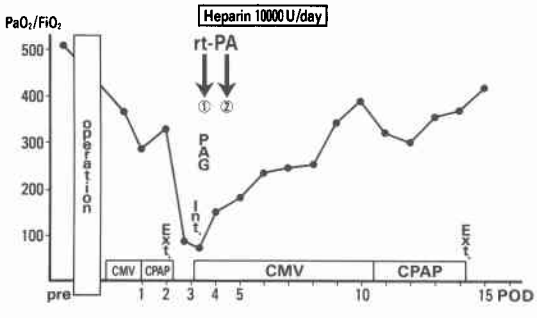

mp, ly2, v0でリンパ節では右No. 106 1個のみに転移を認めた.

術後経過：術後は経鼻挿管下にレスピレーターによる機械的呼吸補助を行っていたが，呼吸状態は良好で2日目に抜管した(**Fig. 2**). 術後3日目午前6時30分に患者は突然不穏状態となり呼吸困難を訴えた. FiO_2 0.6, マスクでの動脈血ガス分析では PaO_2 60torr, $PaCO_2$ 38torr, pH 7.411, BE 1.5と著しい低酸素血症を認め，再挿管して機械的呼吸補助を行った. 挿管後の動脈血ガス分析では FiO_2 1.0, 1回換気量500ml, 呼吸回数20回, PEEP 10cmの調節呼吸下で PaO_2 65 torr, $PaCO_2$ 44torr, pH 7.376, BE 0.2であった. 動脈血ガス分析のデータが著しく悪化したにもかかわ

Fig. 3 Chest X-ray film before thrombolytic treatment showed only slight hyperlucency in the right lung field.

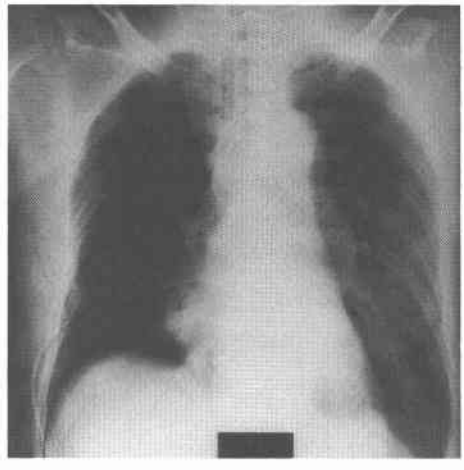

Fig. 4 Pulmonary arteriogram before thrombolytic treatment revealed a large embolus (arrows) in the right upper lobe branch.

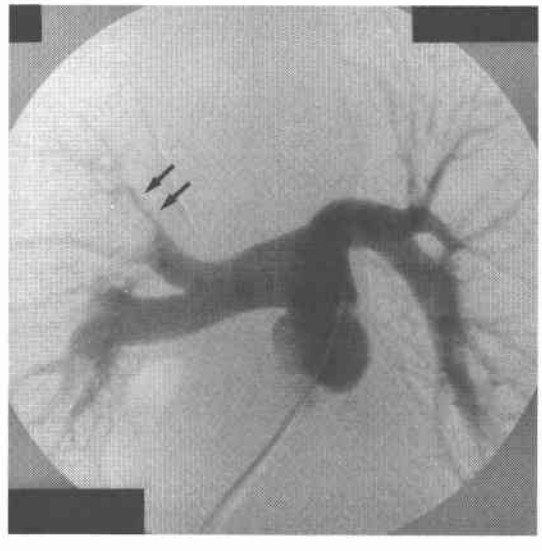

らず，胸部単純X線写真では右肺野の透過性が軽度亢進していたほかには肺炎，無気肺，肺水腫などを疑わせる明らかな異常所見を認めなかった(**Fig. 3**)．臨床的には深部静脈血栓症を疑う明らかな所見は認められなかった．急性肺塞栓症を疑いレスピレーター管理のまま緊急肺動脈造影を施行した．右肺動脈上葉部には血栓を疑わせる陰影欠損を認め，末梢レベルの肺動脈も左に比べて右では明らかに造影不良であった(**Fig. 4**)．肺動脈圧は27/11mmHgと正常上限に近い値であった．以上の所見より肺塞栓症と診断し，血栓溶解の目的で右肺動脈内の造影カテーテルよりrt-PA 600万単位を投与した．さらに2次血栓の形成を予防する目的でヘパリン10,000単位/日の持続静注を開始した．治療開始5時間後の動脈血ガスは治療前と同じ条件でPaO_2 180torr，$PaCO_2$ 35torr，pH 7.464，BE 1.8と著しく改善した．さらに翌日，rt-PA 1,200万単位を中心静脈より投与し，ヘパリン10,000単位/日の持続静注は4日間続けた．以後も呼吸状態は次第に改善し発症後11日目に抜管した．発症後23日目に施行した肺動脈造影では右肺動脈上葉部の陰影欠損は消失しており，右肺の末梢レベルの血流も改善していた(**Fig. 5**)．また，肺動脈圧は22/5mmHgと治療前より低値となった．

血栓溶解療法の治療期間を通して，臨床的に出血傾向などの合併症は認められなかった．凝固線溶系データおよびその他の検査データ上にもrt-PA投与によ

Fig. 5 Pulmonary arteriogram 23days after thrombolytic treatment showed markedly improved flow with complete dissolution of the embolus.

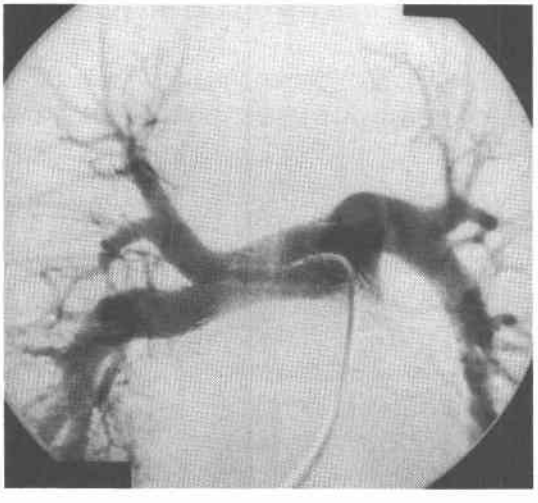

Fig. 6 Changes of the coagulation and fibrinolysis function. (①：600×10⁴U，②：1,200×10⁴U，●：Fibrinogen，○：FDP，■：Platelet)

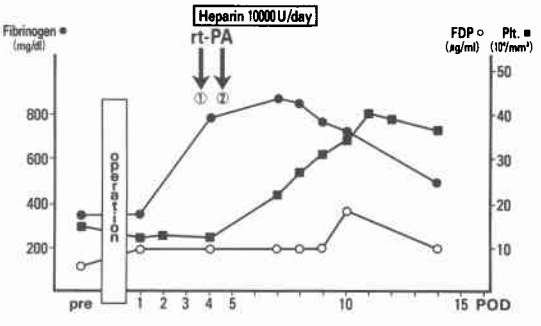

Fig. 7 Ventilation (a) and perfusion (b) lung scans performed 30days after thrombolytic treatment were noted to be normal.

(a) (b)

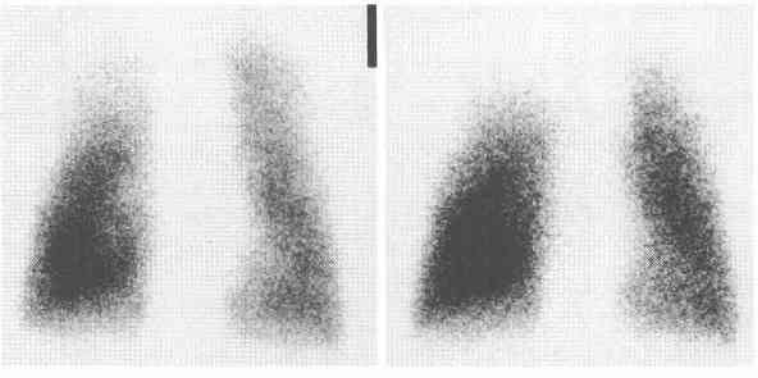

ると考えられる重篤な異常は認められなかった．血小板数は術後軽度減少したが4日目の$13.6\times10^4/mm^3$を最低に以後漸増した．フィブリノーゲンは術後上昇したが7日目の848mg/dlを最高に以後漸減した．FDPは術翌日に10μg/mlに上昇したが血栓溶解療法の治療期間中は同じレベルで推移した（**Fig. 6**）．

肺塞栓症例発症後30日目に施行した肺換気血流シンチでは換気，血流のいずれにも明らかなアイソトープの集積低下を認めなかった（**Fig. 7**）．

患者は術後59日目，肺塞栓発症56日目に軽快退院した．1994年9月現在，肺塞栓および食道癌ともに再発の徴候なく健在であり，外来にて経過観察中である．

考　察

急性肺塞栓症は致死率の高い重篤な疾患であり，発症後早期の確実な診断と適切な血栓溶解療法が救命のために不可欠である．術後肺塞栓症の報告も散見されるが[1)2)9)]，本症例のように食道癌術後早期の発症例の報告はない．この特殊な状況下での急性肺塞栓症の臨床像を診断，治療の両面から考察する．

診断の面では食道癌術後肺合併症として肺炎，無気肺などの発生頻度が多いので，呼吸困難や低酸素血症などの呼吸器症状のみで肺塞栓症を特定することは困難である．しかも食道癌術後の病態として3日目は最も呼吸機能の低下する時期である[10)]．術後低酸素血症に際しては胸部単純X線写真にその原因を示唆する明らかな所見を見出せなければ，急性肺塞栓症を疑うことが肺塞栓症の診断に最も重要と考えられた．

肺塞栓症を疑った場合には肺動脈造影が必要となる．肺塞栓症の診断には必ずしも肺動脈造影を必要とせず，肺血流シンチにより十分可能であるとする報告もある[11)]．しかし，結果がより短時間かつ確実に判断できる点では肺動脈造影も有用である．術後3日目で気管内挿管された本症例のような状態の患者でも，施行可能であるならば積極的に肺動脈造影を行うべきであると考える．

治療の面で重要となる血栓溶解療法の最も重篤な合併症は出血傾向で，術後患者ではその危険が高いという問題点がある[1)]．従来，本邦で使用されてきたUKは主に循環血液中のプラスミノーゲンをプラスミンに変換する．そのため線溶効果は血栓に対してのみならず全身におよび，さらに生成されたプラスミンは循環血液中のフィブリノーゲンをも分解するので出血傾向をきたしやすい．これに対しrt-PAはフィブリン親和性が高く，フィブリン塊上で線溶効果を発現するので全身的な線溶亢進やフィブリノーゲンの低下は起こりにくいとされており[3)12)]，近年肺塞栓症に対する治療効果も期待されている[4)~7)]．胸部食道癌手術は術野が頸胸腹の広範囲におよぶため，術後の組織トロンボプラスチンの活性化にともなう凝固亢進，消費性血小板減少，引き続き起こる線溶亢進が著しい[13)]．このように凝固線溶のバランスが不安定な状態の患者には全身への影響の少ないrt-PAは良い適応であると考えられる．本症例においても血栓は溶解し，術後3日目の投与ではあったが臨床的に出血などの合併症はみられなかった．他の報告と同様にフィブリノーゲンが低下しなかったことはrt-PAの長所であるが[4)~6)]，食道癌術後の病態としてのフィブリノーゲン上昇[13)]も関与したと考えられる．rt-PAによる血栓溶解が起こればFDPは上昇するとされるが[4)]，本症例ではrt-PA投与直前との比較ができないものの明らかなFDP上昇を認めなかった．rt-PA投与によって血栓溶解に成功してもFDPが上昇しない症例[5)]やrt-PA投与1時間後にみられるFDP上昇が24時間後には前値に近づくという報告[6)]もある．この点に関してはDダイマーやTAT，PICなどのパラメーターを含めての今後の症例の検討により明らかにしていく必要がある．

血栓溶解療法は特に術後患者においては出血傾向きたす可能性が高く，危険をともなう治療法である．それゆえに確実な診断と血栓を選択的に溶解する薬剤の選択が望まれる．本症例の経験から，確定診断された術後早期の急性肺塞栓症に対するrt-PAによる血栓溶解療法は，有効かつ安全な治療法として期待しうるものと考えられた．

稿を終えるにあたり，緊急肺動脈造影にご協力頂きました心臓血管外科，古梶清和先生，前原正明先生に感謝いたします．

本論文の要旨は第44回日本消化器外科学会総会（1994年7月，富山）において発表した．

文　献

1) Molina JE, Hunter DW, Yedlicka JW et al: Thrombolytic therapy for postoperative pulmonary embolism. Am J Surg **163**: 375—381, 1992
2) 新井利幸，蜂須賀喜多男，山口晃弘：消化器外科手術後の急性肺塞栓症例の検討．日消外会誌　**27**: 2135—2140, 1994
3) 山本登志弘，越阪部倫子，玉尾嘉邦：GMK-527 (rt-PA)とウロキナーゼのフィブリン親和性および溶解効果の比較．薬理と治療　**16**: 1203—1213, 1988

4) Bounameaux H, Vermylen J, Collen D: Thrombolytic treatment with recombinant tissue-type plsminogen activator in a patient with massive pulmonary embolism. Ann Intern Med **103**: 64—65, 1985
5) 長谷川直樹, 市瀬裕一, 岡田泰将：組織型プラスミノゲーンアクチベータによる血栓溶解療法が奏効した急性肺塞栓症例の1例. 日胸臨 **50**: 1004—1009, 1991
6) Yamasawa F, Okada Y, Asano K et al: The role of recombinant human tissue-type plasminogen activator in the treatment of acute pulmonary thromboembolism. Intern Med **31**: 885—888, 1992
7) Moahindra SK, Udeani GO: Treatment of massive pulmonary embolism with centrally administered tissue-type plasminogen activator. Ann Energ Med **22**: 1349—1352, 1993
8) 食道疾患研究会編：臨床・病理. 食道癌取扱い規約. 第8版. 金原出版, 東京, 1992
9) Ziomek S, Read RC, Toble HG et al: Thromboembolism in patients undergoing thoracotomy. Ann Thorac Surg **56**: 223—227, 1993
10) 篠沢洋太郎, 安藤暢敏：食道癌：診断と治療の進歩. 術後肺肝腎合併症. 消病セミナー **41**: 235—248, 1990
11) 国枝武義, 内藤雅裕, 大久保俊平ほか：肺血栓塞栓症 (PTE) 3 臨床と診断. 日胸疾会誌 **26**: 463—472, 1988
12) 上嶋 繁, 松尾 理：Tissue-type plasminogen activator (t-PA). 呼吸 **6**: 509—514, 1987
13) 薄場 彰：食道癌術後の凝固動態. バイオメデ **2**: 26—34, 1992

A Case of Acute Pulmonary Embolism after Esophagectomy Effectively Treated by Thrombolysis with Tissue-type Plasminogen Activator

Motohito Nakagawa, Makoto Sano, Koichi Aiura, Yoshito Arisawa, Seiichiro Ishii, Kenji Matsumoto, Isao Yokoyama and Katsuhiko Noga
Department of Surgery, Kawasaki City Hospital

A case of acute pulmonary embolism after esophagectomy effectively treated by thrombolysis with a tissue-type plasminogen activator is reported. A 68-year-old male postoperative patient with esophageal cancer suddenly developed severe shortness of breath with anxiety. He had had a total thoracic esophagectomy under right thoracotomy and a gastric tube reconstruction 3 days earlier. Arterial blood gas analysis revealed a PaO_2 of 65 mmHg and a $PaCO_2$ of 39 mmHg (FiO_2 1.0). Acute pulmonary embolism was diagnosed by emergency pulmonary arteriography on the basis of the defect of blood flow in the right upper lobe branch. Thrombolytic therapy with a human recombinant tissue-type plasminogen activator (rt-PA) was performed. Arterial blood gas data were dramatically improved (PaO_2 180, $PaCO_2$ 38, FiO_2 1.0). In spite of the use of thrombolytic agents for postoperative pulmonary embolism, no side effects including bleeding tendency were observed. A pulmonary arteriography 23 days after the treatment showed markedly improved flow with complete dissolution of the clot. The diagnosis of pulmonary embolism after esophagectomy is difficult because of its nonspecific symptomatology which is similar to that of other usual postoperative respiratory complications. It is important to diagnose it definitively by pulmonary arteriography and treat it rapidly by thrombolytic therapy. Our experience suggests that rt-PA is an effective and safe agent for the treatment of postoperative acute pulmonary embolism.

Reprint requests: Motohito Nakagawa Department of Surgery, Kawasaki City Hospital
12-1 Shinkawadori, Kawasaki-ku, Kawasaki, 221 JAPAN