日消外会誌　28（4）：836～840，1995年

# 軟骨化生を伴う胃平滑筋肉腫の1例

徳島大学第1外科
佐藤　宏彦　　西　　正晴　　嵩原　裕夫　　古味　信彦

症例は60歳の男性で，腫瘍は胃体上部後壁にあり胃内性に4.4×3.7×2.6cm，胃外性に8.4×7.4×7.6cmの大きさで，重量は420gでSkandalakis分類の混合型を示した．病理組織学的にはHE染色で紡錘形細胞から成り細胞密度が高く，核分裂像も比較的多く見られた．免疫組織化学的染色にてα-smooth muscle actineが陽性を示す平滑筋肉腫の像とHE染色で弱好塩基性を示す硝子様の基質形成が見られた．またトルイジンブルー染色でメタクロマジーを呈し，アルシアンブルー染色で青染，さらにS-100蛋白陽性を示し軟骨組織様形態を認めた．

以上より軟骨様分化を呈した胃平滑筋肉腫と診断された．

われわれが検索した限りでは，本邦において軟骨様分化を呈した胃平滑筋肉腫の報告はみられず文献的考察を加え報告した．

**Key words**: leiomyosarcoma of stomach, cartilage formation

## はじめに

胃平滑筋肉腫は胃原発腫瘍のうちでは比較的まれな疾患であり，胃肉腫のなかで悪性リンパ腫に次いで発生頻度が高い[1]．筋原性腫瘍はその大きさを増すにつれて高率に変性を示すことが知られているが，筆者らは極めてまれな軟骨様分化を呈した胃平滑筋肉腫の1例を経験したので報告する．

## 症　例

患者：60歳，男性

主訴：呼吸困難

家族歴：父が胃癌で死亡．

既往歴：45歳時に胸膜炎で投薬をうける．

現病歴：平成4年12月初旬から労作時に軽度の呼吸困難を自覚し，黒色便を認めるようになったが放置していた．次第に呼吸困難が増強してきたので，12月19日近医を受診し，貧血を指摘され精査の結果，胃腫瘍の診断で当科に紹介された．

入院時現症：身長159cm，体重50kg，血圧96/60 mmHg，脈拍72/分，整．眼瞼結膜に貧血を認めたが，眼球結膜には黄染を認めなかった．表在リンパ節は触知されず，胸部理学的所見も異常はなく，腹部は平坦，軟で圧痛はなく，肝臓，脾臓，腎臓や腫瘤は触知しなかった．

＜1995年1月11日受理＞別刷請求先：佐藤　宏彦
〒770　徳島市蔵本町3―18―15　徳島大学医学部第1外科

入院時検査所見：末梢血液，生化学検査では赤血球数は264×10⁴/mm³，ヘモグロビン値は6.2g/dl，ヘマトクリット値は22.1％と強度の貧血を認め，また血清鉄値は12μg/dlと低値を認めた以外は腫瘍マーカー，肺機能，動脈血ガス分析，胸腹部X線検査，心電図などは正常範囲内であった（**Table 1**）．

上部消化管造影所見：胃の穹隆部から体上部後壁にかけて9×6cm大の比較的立ち上がりのなだらかな隆起性病変を胃内性に認めた．また隆起性病変の上方よりバリウムが胃壁外へ流出し貯留するのが認められた

**Table 1**　Laboratory data on admission

| | | | |
|---|---|---|---|
| WBC | 7,000 /mm³ | TC | 128 mg/dl |
| RBC | 264×10⁴ /mm³ | TG | 48 mg/dl |
| Hb | 6.2 g/dl | TP | 6.5 g/dl |
| Ht | 22.1 % | Alb | 4.0 g/dl |
| Plt | 55.2×10⁴ /mm³ | UA | 4.9 mg/dl |
| GOT | 14 IU/l | BUN | 13 mg/dl |
| GPT | 8 IU/l | Cr | 1.0 mg/dl |
| LDH | 242 IU/l | Na | 138 mEq/l |
| T-bil | 0.2 mg/dl | K | 4.5 mEq/l |
| D-bil | 0.0 mg/dl | Cl | 100 mEq/l |
| ALP | 167 IU/l | Ca | 8.0 mg/dl |
| γ-GTP | 8 IU/l | P | 3.9 mg/dl |
| ChE | 0.55 ΔpH | Fe | 12 μg/dl |
| CPK | 88 IU/l | FBS | 78 mg/dl |
| S-Amy | 97 IU/l | CEA | 4.2 ng/ml (Z gel) |

(**Fig. 1**).

上部消化管内視鏡所見：食道胃接合部後壁から胃穹隆部頂点近傍にかけ Borrmann 2型様の病変を認め，表面に不整な潰瘍を認めたが出血巣は認められなかった（**Fig. 2**）.

**Fig. 1** Upper GI series at admission showed a large filling defect and fistula formation on the posterior wall of the middle body of the stomach.

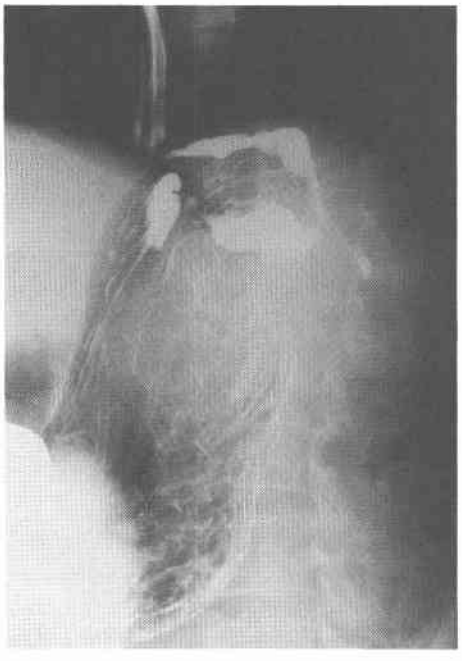

**Fig. 2** Endoscopy revealed large protruted lesion with an irregular ulcer on the posterior wall of the upper body of the stomach.

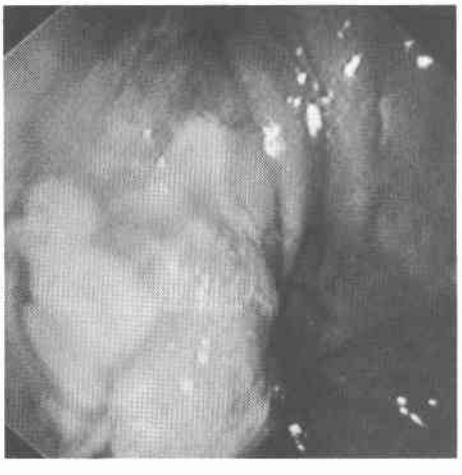

胃病変の潰瘍部分から生検した標本の組織所見では粘膜固有層内に紡錘型の細胞が錯走増生し，細胞密度が比較的高く，400倍率で10視野平均の核分裂数が1.0以下であったため，low grade malignancy な平滑筋肉腫が疑われた.

腹部 computer tomography 所見：左上腹部に境界が比較的明瞭で大きさが11×7×9cm の腫瘍を思わせる不均一な低吸収域を認めた．さらに造影により壊死

**Fig. 3** Abdominal CT. Plain CT showed a low density abdominal tumor with necrosis (arrow).

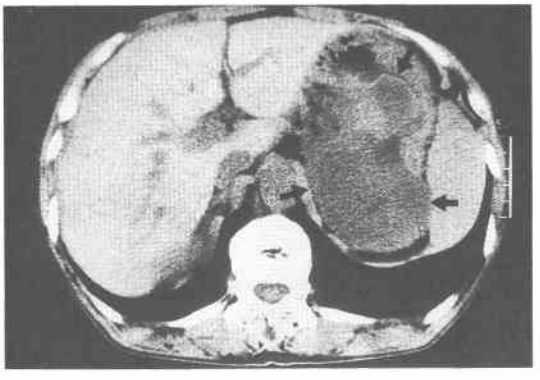

**Fig. 4** Ultrasonography showed a large extragasrtic mass with heterogeneous echogenicity and septum formation (arrows).

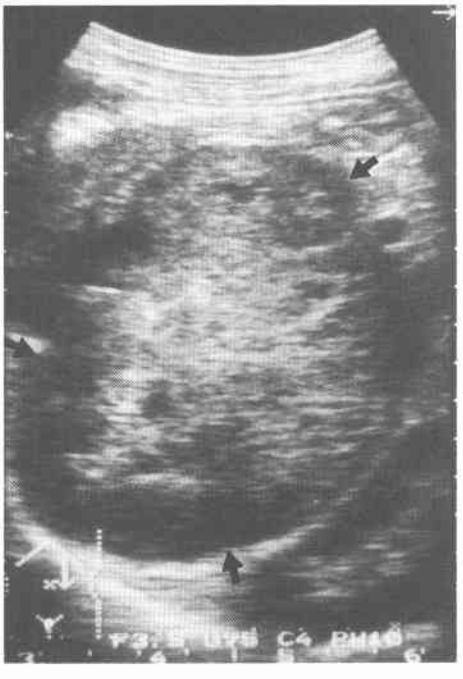

巣と思われる低吸収域の明瞭な描出が得られた．また肝転移を疑う所見は認められなかった（**Fig. 3**）．
壁腹部超音波所見：大きさ11×8.3cmの中隔構造をもった，内部エコーが不均一で，一部に壊死巣と考えられる低エコー域を伴った腫瘍を認めた（**Fig. 4**）．

以上の検査成績より混合型発育を呈した胃原発平滑筋肉腫の術前診断で平成5年1月12日手術を施行した．

手術所見：上腹部正中切開で開腹した．腹水腹膜播種，肝転移は認めなかったが，総肝動脈幹前上部リンパ節の腫大を認めたので術中迅速病理診断に供したが転移の所見は認められなかった．腫瘤は胃穹隆部から胃体上部後壁大彎よりに最大径9cmで鮮紅色，表面は凹凸不整で被包化された弾性硬の亜有茎性の壁外性腫瘤が認められた．さらに横隔膜との癒着を認めたが浸潤を思わせる所見はなく容易に剝離しえた．肝臓，脾臓，腎臓は圧排されていたが，他臓器への浸潤は認められなかった．手術は食道胃接合部より1cm口側，幽門輪より1cm肛門側で，胃全摘を行い併せて脾摘とリンパ節郭清術（D2）を施行しdouble tract法で再建した．

摘出標本所見：腫瘤は胃原発性のものであり混合性に発育し，大きさは胃内性に4.4×3.7×2.6cm大で，胃外性に8.4×7.4×7.6cm大で重量は420gであり，表面は凹凸不整で潰瘍と被膜を伴った弾性硬の腫瘤であった．割面は白黄色で出血，壊死巣，空洞，瘻孔を認めた．また摘出したリンパ節に転移は認められなかった（**Fig. 5**）．

病理組織学的検査所見：Hematoxylin Eosin（以下，HEと略記）染色で2種類の組織が見られた（**Fig. 6**）．一方は主に紡錘形細胞からなり細胞密度が高く，核分裂像も比較的多く見られ，鍍銀像ではいわゆる箱入り像を示した．免疫組織化学的染色で$\alpha$-smooth muscle actineが陽性を示したことから，平滑筋肉腫の像と考えられた．他方はHE染色で弱好塩基性を示す硝子様の基質形成が見られ，この基質の中に核周囲が空胞化した細胞，つまり軟骨組織様形態を呈する部分が見られた．その基質はトルイジンブルー染色でメタクロマジーを示し，アルシアンブルー染色で青染し，空胞化した細膨胞はS-100蛋白が陽性を示したことから軟骨への分化が示唆された（**Fig. 7**）．また上記の両者に中間的組織像の部分も見られた．

なお経過は良好で術後24日目に退院し術後1年6か月後の現在も再発を認めていない．

**Fig. 5**　The resceted specimen. The tumor was originated from the stomach and several ulcers were shown on the tumor surface.

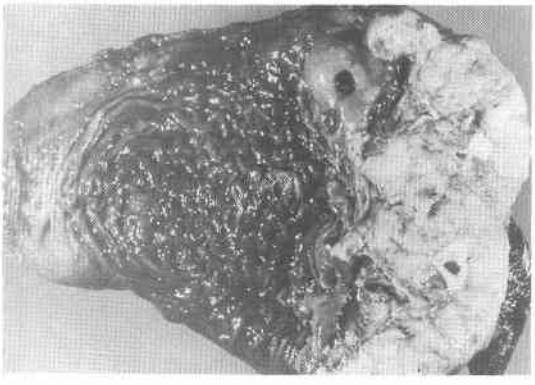

**Fig. 6**　The right-upper side of the figure showed leiomyosarcoma and the left lower part showed cartilage-like cells (H.E. Stain).



**Fig. 7**　Cartilage-like cells were positive for S-100 protein stain.

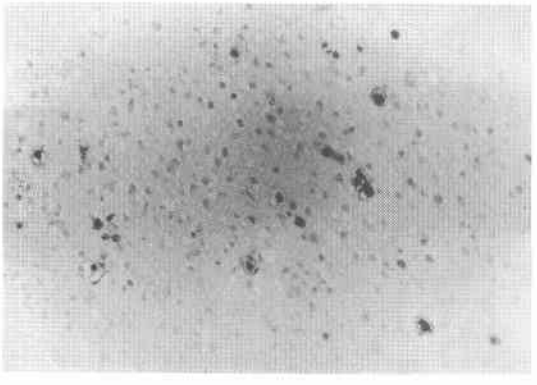

## 考　察

過去10年間の本邦における胃平滑筋肉腫の報告において今回われわれが経験した軟骨化生を伴う胃平滑筋肉腫の報告はみられず極めてまれな症例と思われる．骨・軟骨腫瘍のほかに軟骨組織を形成する組織発生については以下のようなものが考えられている．(1) 胚細胞由来の奇形腫に軟骨様成分を呈した場合．(2) 上皮細胞が化生を起こし軟骨様成分を呈した場合．(3) 骨・軟骨以外の間葉細胞が化生を起こし軟骨様成分を呈した場合．(4) 間葉系多分化能幹細胞から生じたとされる悪性間葉腫．

(1)についてであるが，奇形腫は生殖器ならびに正中線に沿った部分に多いが胃での発生は比較的まれである[2]．また奇形腫診断基準として三胚葉成分の同定が必要であるが，本例では内・外胚葉成分が認められなかった．

(2)についてSmithら[3]は乳癌の腺癌例で上皮性細胞から軟骨細胞への移行を認めたと報告しており，Allen[4]はイヌの乳腺のmixed tumorで軟骨へ移行しているものを報告している．坂元ら[5]は乳癌で癌細胞，癌細胞の紡錘形化，骨・軟骨組織の3者間にそれぞれ移行を認め，腫瘍細胞からの化生としている．山本ら[6]も同様に腫瘍細胞化生による軟骨形成と考えている．さらに佐本ら[7]は軟骨肉腫の部を酵素処理し粘液染色した結果より，その粘液が上皮由来であることを示唆している．

また骨・軟骨腫瘍以外に軟骨形成を示す典型的なものとして多形腺腫が考えられるが，多形腺腫の非上皮成分も腫瘍細胞が形成したものと考えられている[8]．しかし本例は上皮様成分が認められないことから(2)を示唆する根拠はない．

(3)について，向田ら[9]は骨・軟骨形成を伴った乳腺間質性肉腫を示し癌の基質をなす結合織における骨化生とは異なり，その基質自体が悪性に増殖している肉腫細胞の分化であると報告している．また徳永ら[10]は骨・軟骨形成を呈した乳癌にて骨・軟骨組織が腫瘍間質内に存在すること，腫瘍細胞よりの連続的な骨・軟骨形成過程が認め難いことより腫瘍間質細胞の化生によるものと報告している．

(4)の悪性間葉腫については線維肉腫の組織成分のほかに，ある程度分化した2つあるいはそれ以上の間葉系成分を伴うものにつけられた名称であり極めてまれな腫瘍とされている[11]．

本症例においては，(4)を否定する根拠はないが胃平滑筋肉腫より硝子化した部分に軟骨組織への移行像が認められたことから，軟骨組織様部は間葉系多分化能幹細胞から生じた軟骨肉腫と考えるよりむしろ平滑筋肉腫由来の軟骨化生と考えるのが妥当と思われる．

稿を終えるにあたり病理所見につき御教示いただいた徳島大学医学部第2病理学教室中村宗夫先生，泉　啓介教授に深謝を表します．

## 文　献

1) 大井　実，三穂乙実，伊東　保ほか：非癌性胃腫瘍—全国93主要医療施設からの集計的調査—．外科 29：112—133，1967
2) 川平洋一，福澤正洋，井村賢治ほか：小児胃奇形腫の1例．日小児外会誌 28：1042—1046，1992
3) Smith BH, Taylor HB: The occurrence of bone and cartilage in mammary tumors. Am J Clin Pathol 51：610—618，1969
4) Allen AC: So-called mixed tumors of mammary gland of dog and man. With special reference to general problem of cartilage and bone formation. Arch Pathol 29：589—624，1940
5) 坂元吾偉，菅野晴夫，深見敦夫：骨・軟骨化性を伴う乳癌．手術 19：977—982，1975
6) 山本直也，早坂　滉，吉田　豊ほか：軟骨化性を伴う進行乳癌．外科治療 39：234—238，1978
7) 佐本常男，小林俊三，飛岡紀彦ほか：軟骨様組織像を伴った乳癌の1例．癌の臨 29：1628—1685，1983
8) 夜久有滋，神田　敬，加藤雄一：耳下腺腫瘍の微細構造．奥田　稔，金子敏郎 編．耳下腺腫瘍．文光堂，東京，1987, p50—53
9) 向田武夫，笹野伸昭，春山貞夫：骨形成を伴った乳腺間質性肉腫．癌の臨 19：1186—1189，1973
10) 徳永　蔵，西村祥三，森松　稔：骨形成を伴った乳癌の1例．癌の臨 22：486—489，1976
11) Stout AP: Mesenchymoma, the mixed tumor of mesenchymal derivartives. Ann Surg 127：278—281，1943

## A Case of Gastric Liomyosarcoma with Cartilage Formation

Hirohiko Satoh, Masaharu Nishi, Hiroo Takehara and Nobuhiko Komi
First Department of Surgery, School of Medicine, The University of Tokushima

A case of gastric leiomyosarcoma with cartilage formation is reported. The patient was a 60-year-old man. The tumor was located on the posterior wall of the middle body of the stomach. The intracanalicular tumor size was 44 × 37 × 26 mm, and the extracanalicular size was 84 × 74 × 76 mm. The tumor weighed 420 g, and was of the mixed type in Skandalakis's classification. Histological examination of hematoxylin-eosin (HE) stained specimens revealed high cellularity of spindle cells with frequent mitosis. The part that showed leiomyosarcoma was positive for $\alpha$-smooth muscle actin on immunohistochemical staining, and cartilage formation like cartilage differentiation was slightly basophilic on HE staining. The portion with cartilage formation like cartilage differentiation showed metachromasia on toluidin-blue staining, was stained blue with arushian blue stain and was positive for S-100 protain stain. Thus the diagnosis of gastric leiomyosarcoma with cartilage formation was made. As far as we investigated, a case of gastric leiomyosarcoma with cartilage formation has not been reported in Japan.

**Reprint requests:** Hirohiko Satoh First Department of Surgery, School of Medicine, The University of Tokushima
3-18-15 Kuramoto-cho, Tokushima, 770 JAPAN