日消外会誌　28（4）：841～844，1995年

小網の平滑筋腫の1切除例

群馬大学第2外科
佐藤　啓宏　　大和田　進　　森下　靖雄

小網の平滑筋腫の手術例を経験したので報告する．患者は52歳の女性で，嘔気，左季肋部痛を主訴とした．術前画像所見で，腫瘍の大きさは手拳大であり，腹部CT所見で胃壁との境界が不明瞭であった．血管造影所見で中心壊死を伴う血管増生腫瘍であり，胃平滑筋肉腫を疑い手術を行った．摘出標本で，腫瘍と胃壁とに連続性はなかった．病理組織学的所見は紡錘形の細胞が錯走，増生し，かつ細胞密度が高くcellular leiomyomaと診断した．小網には胃を栄養する血管，リンパ管，神経線維や脂肪組織が豊富に存在しており，その血管壁から発生した小網原発の平滑筋腫と考えた．

Key words: lesser omentum, leiomyoma, cellular leiomyoma

はじめに

小網の平滑筋腫瘍の本邦報告例は著者らの調べえた限りでは33例とまれで，平滑筋腫が14例[1)~9)]，平滑筋肉腫が19例である．今回著者らは，小網原発と考える小網の平滑筋腫の手術例を経験したので報告する．

症　例

患者：52歳，女性

主訴：嘔気，左季肋部痛

家族歴：父，肺癌

既往歴：40歳代より子宮筋腫があり経過観察中であった．

現病歴：1991年10月主訴が出現，症状が増悪したため12月近医を受診し，腹部超音波検査で腫瘤を指摘された．

入院時現症：身長は157cm，体重は57kgで栄養状態は良好であった．左上腹部を中心に径約10cm，境界が比較的明瞭な半球状の腫瘤を触知した．

入院時検査所見：血液一般および生化学検査値に異常はなかった．上部消化管造影所見は胃小彎側の圧排として，内視鏡所見は小彎側に半球上に突出する病変として見られたが，粘膜面は正常であった（**Fig. 1**）．腹部超音波検査で，辺縁が低エコーで内部が高エコーの境界明瞭な腫瘍を認めた．腹部CT上，腫瘍は径約10cm大で，単純撮影で低吸収域を，造影によりモザイク状を呈した．腫瘍と胃壁の境界は不明瞭であった（**Fig. 2**）．血管造影で，脾動脈は上方に，左胃動脈は下方に圧排されていた．Digital subtraction angiography（以下，DSAと略記）で，腫瘍は左胃動脈から栄養される血管増生を示し，tumor stainは明瞭で，内部に早期よりpoolingされる部分を認めた（**Fig. 3**）．

Fig. 1 Endoscopic examination findings showing an elevated lesion on the lesser curvature of the gastric body.

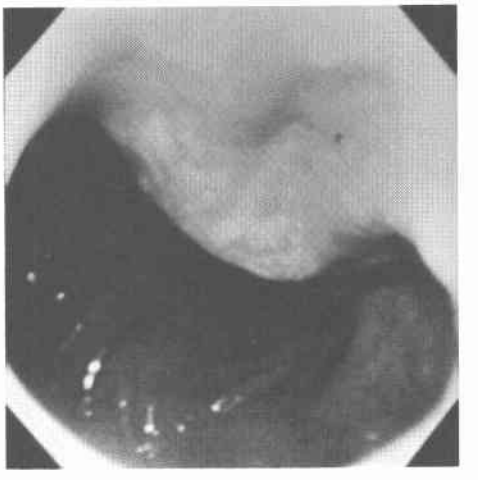

腫瘍の大きさは径約10cm，腹部CT所見で胃壁との境界が不明瞭，血管造影所見で中心壊死を伴う血管増生腫瘍で胃平滑筋肉腫を疑い1992年1月手術を行った．

手術所見：腫瘍は胃体上部から角部小彎に認めた．胃以外とは癒着あるいは浸潤はなく，胃亜全摘を行い腫瘍を切除しえた．その他の所見で鶏卵大の子宮に母指頭大の筋腫を認めた．

<1995年1月11日受理>別刷請求先：佐藤　啓宏
〒371　前橋市昭和町3－39－15　群馬大学医学部第2外科

Fig. 2 Computed tomogram showing a fist-sized tumor with mosaic pattern tumor. The border between tumor and stomach was not delineated.

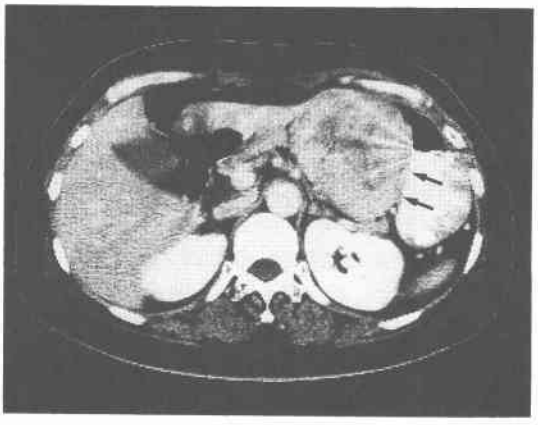

Fig. 3 DSA showing a hypervascular tumor fed by the branch of the left gastric artery.

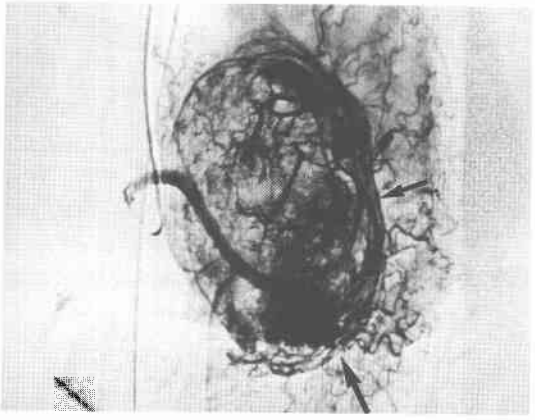

摘出標本：腫瘍と胃壁は線維性の癒着があるのみであった．表層の線維組織を剝離すると，腫瘍と胃は分離され連続性はなかった．大きさは11.5cm×7.0cm×4.8cm，硬さは弾性軟で被膜に覆われた腫瘍であった．割面は黄褐色充実性の腫瘍で，一部は出血壊死をともなっていた（**Fig. 4**）．

病理組織所見：錯走する紡錘形細胞がmonotonousに増生していた（**Fig. 5**）．核異型は軽度で，核分裂像もhigh power field（以下，HPFと略記）10視野で1個以下であった．細胞密度が高く，cellular leiomyomaと診断した．免疫組織化学染色は，抗平滑筋アクチンやデスミン染色が陽性で，S-100蛋白は陰性であった．

術後経過：術後2年9か月を経過したが再発の兆候はなく，子宮筋腫の大きさも変わっていない．

考　察

消化管の平滑筋腫瘍の発生頻度は，Goldenら[10]の報告では胃の発生頻度が61.5%と最も高く，次いで小腸が19%で，大網・小網・腸間膜は4.5%とまれである．小網は胎生期において腹側腸管膜から発生し，解剖学的には腹腔内に遊離しており，組織学的には胃を栄養する血管，リンパ管，神経線維や脂肪組織が薄い被膜に覆われて豊富に存在している．これらの組織細胞を原基とする腫瘍が発生する可能性はある．田村ら[11]の小網腫瘍78例の集計では，リンパ管腫が20例と最も多く，平滑筋肉腫と神経鞘腫が14例で，平滑筋腫が8例

Fig. 4 Left side: resected specimen of the tumor and stomach. Right side: cut surface of the tumor.

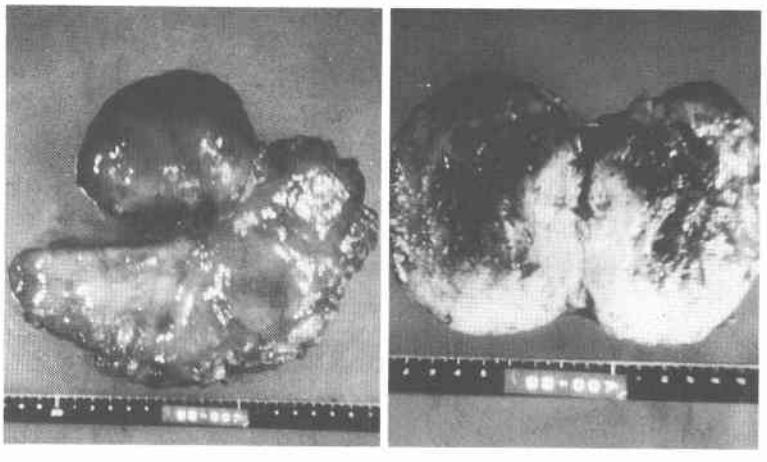

Fig. 5 Microphotogram showing spindle cells arranged in an interlacing fascicular pattern and proliferated monotonously. The cell density of the tumor was increased (HE stain×260).

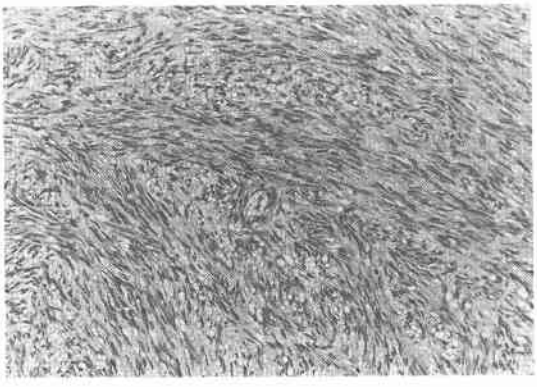

であった．

臨床症状は腫瘍増大による上腹部痛や圧迫感である．自験例も，腫瘍増大により胃が圧迫されたための嘔気と左季肋部痛を訴えた．超音波検査（ultrasonography：以下，USと略記）やCT検査により腫瘍の局在範囲は容易に同定されるが，小網腫瘍の術前診断は難しい[1]．血管造影検査や超音波内視鏡検査を行っても，胃壁外発育性腫瘍との鑑別は困難である．小網平滑筋腫瘍の報告例でも，術前に診断しえたのは14例中5例のみで，8例は胃由来と診断していた(**Table 1**)．自験例も内視鏡検査，USやCT所見で胃壁との境界が不明瞭で，さらに血管造影で栄養動脈は左胃動脈分枝であり，胃平滑筋肉腫と診断した．

治療は平滑筋腫，平滑筋肉腫ともに完全切除が基本である[1)~3)]．しかし，自験例のごとく，開腹所見でも発生部位および質的診断がつかず，他臓器との合併切除となる場合は少なくない[12]．

病理組織学的に平滑筋腫瘍と診断することは難しくない．Hematoxylin Eosin（以下，HEと略記）染色では紡錘形細胞の錯走増生を特徴としている．免疫組織学的に，平滑筋腫は抗平滑筋アクチン染色やデスミン染色で陽性であり，神経鞘腫の鑑別としてS-100蛋白は陰性である．自験例でも，HE染色で錯走する紡錘形細胞がmonotonousに増生し，免疫染色で抗平滑筋アクチンやデスミン染色が陽性で，平滑筋由来と診断した．また，電子顕微鏡所見の検索で，平滑筋細胞由来の腫瘍細胞は連続性のbasal laminaの存在や細胞質内の長軸方向に走るdense bodyを有するmyofilamentが認められる[13]．

Table 1 Leiomyoma of the lesser omentum in the Japanese literatures

Name	Year	Age	Sex	Size # (cm)	Primary Site&
Tomoda	1974	48	M	12	lesser omentum
Karaki	1981	68	F	15	lesser omentum
Togawa	1983	47	M	9	stomach
Sakuraniwa	1985	64	F	7	stomach
Kuroda	1985	64	M	3	stomach
Unemura	1986	43	F	11	stomach
Nishiwaki	1987	58	F	16	stomach
Iwamoto	1988	63	F	11	stomach
Ikeda	1988	70	M	1.5	lesser omentum
Kawamura	1988	71	M	8	lesser omentum
Sou	1989	52	F	4.5	lesser omentum
Nakajima	1990	66	M	4	lesser omentum
Sato	1991	63	F	22	undetected
Hirao	1991	57	M	8	stomach

#；maximum diameter of the tumor,
&；preoperative diagnosis

平滑筋腫瘍の良悪性の鑑別は難しく，予後を左右する因子としては腫瘍の大きさと核分裂像数（mitotic index：以下，MIと略記）が重要視されている[14)15)]．Shmooklerら[16]は腫瘍の最大径は7.5cm，核分裂像数は少なくともHPF10視野の平均で1個認められれば転移をきたす可能性があると報告している．しかし，平滑筋腫報告例の腫瘍最大径の平均は9.4cmであった（**Table 1**）．自験例でも，腫瘍最大径は11.5cmであったが，MIで0.1以下であり，良性の平滑筋腫と診断した．

自験例の病理組織所見は細胞密度が高く，cellular leiomyomaと診断された．これは通常の消化管に発生する平滑筋腫より子宮筋腫あるいは転移性の子宮筋腫でみられることが多い所見である[20]．良性の子宮筋腫の術後10年以上経過して肺や骨盤周囲に転移を認めることがあり，Benign metastasizing leiomyomaあるいはleiomyomatosis peritonealis disseminataとして報告されている[17)~19)]．子宮筋腫からの転移例は閉経前が多い．自験例は閉経後で，子宮筋腫も母指頭大と小さいが転移の可能性も否定できない．慎重な経過観察が必要と考えている．

文　献

1) 友田博次，寺田広昭，藤永　裕ほか：血管造影からみた興味ある腹部腫瘤－小網腫瘍．外科　36：1508—1510，1974

2) 唐木芳安昭, 吉岡一典, 塚田一博ほか：小網原発平滑筋腫の1例. 外科診療 23：368—371, 1981
3) 十川康弘, 大山欣昭, 藤澤秀樹ほか：原発性小網平滑筋腫の1例. 日臨外医会誌 46：113—117, 1985
4) 臥村泰樹, 秋元 博, 原 伸一ほか：巨大腹部腫瘤を形成した小網原発平滑筋腫の1例. 臨外 41：125—129, 1986
5) 岩本 勲, 中村都英, 竹智義臣ほか：原発性小網平滑筋腫の治療経験. 外科 50：529—531, 1988
6) 池田昌弘, 藤野雅之, 山本安幸ほか：早期胃癌に合併し超音波内視鏡が診断に有効であった小網平滑筋腫の1例. Endosc Forum Digest Dis 4：224—230, 1988
7) 中島芳道, 栗谷義樹, 佐々木茂ほか：同時性三重複癌（盲腸・結腸・胃）に原発性小網平滑筋肉腫を合併した1切除例. 外科 52：637—639, 1990
8) 佐藤 力, 高橋保博, 栗原修司ほか：原発性小網平滑筋腫の1例. 消外 14：895—898, 1991
9) 平尾大吾, 小野博典, 窪池 淳ほか：小網内発育をした epithelioid leiomyoma の1例. 日臨外医会誌 52：1910—1914, 1991
10) Golden T, Stout AP: Smooth muscle tumors of the gastrointestinal tract and retroperitoneal tissues. Surg Gynecol Obstet 43：784—810, 1941
11) 田村保明, 小野寺秀, 谷口由輝ほか：小網原発神経鞘腫の1例. 腹部画像診断 9：769—773, 1989
12) 川島吉之, 須田雍夫, 関根 毅ほか：原発性小網腫瘍の2例. 埼玉医会誌 26：791—796, 1992
13) 恒吉正澄：軟部腫瘍：診断の決め手となる電子顕微鏡所見. 病理と臨 10：400—413, 1992
14) Hoe AL, Nambiar R: Gastrointestinal and retroperitoneal sarcoma-local experience and review of the literature. Ann Acad Med Singapore 17：76—80, 1988
15) Ranchod M, Kempson RL: Smooth muscle tumor of the gastrointestinal tract and retroperitoneum: A pathological analysis of 100 cases. Cancer 39：255—262, 1977
16) Shmookler BM, Lauer DH: Retroperitoneal leiomyosarcoma. A clinicopathological analysis of 36 cases. Am J Surg Pathol 7：269—280, 1983
17) Buttner A, Bassler R, Theele C: Pregnancy-associated ectopic decidua (deciduosis) of the greater omentum. An analysis of 60 biopsies with cases of fibrosing deciduosis and leiomyomatosis peritonealis disseminata. Pathol Res Pract 189：352—359, 1993
18) Kuo T, London SN, Dinh TV: Endometriosis occuring in leiomyomatosis peritonealis disseminata: Ultrastructural study and histogenetic consideration. Am J Surg Pathol 4：197—204, 1980
19) Lipton JH, Fong TC, Burgess KR: Miliary pattern as presentation of leiomyomatosis of the lung. Chest 91：781—782, 1987
20) Chumas JC, Mucitelli DR, Kaplan DG: Implantation site on a cellular leiomyoma: A light microscopic and immunohistochemical study. Gynecol Oncol 35：267—271, 1989

Leiomyoma of the Lesser Omentum —A Case Report—

Yoshihiro Sato, Susumu Ohwada and Yasuo Morishita
The Second Department of Surgery, Gunma University School of Medicine

Leiomyoma of the lesser omentum is rare. There are only fourteen reported leiomyoma in the lesser omentum that was primary or metastasis from the uterus. A 52-year-old woman was admitted to our hospital because of nausea and abdominal pain. Barium radiograph and endoscopic examination of the stomach revealed an elevated lesion on the lesser curvature of the gastric body. CT scan with contrast medium demonstrated a fist-sized tumor with mosaic pattern. The border between the tumor and the stomach wall was not demarcated. Angiography showed a hypervascular tumor which was fed by a branch of the left gastric artery. Preoperative diagnosis was leiomyosarcoma of the stomach. Subtotal gastrectomy associated with the tumor of the lesser omentum was carried out. Macroscopically, the tumor was covered with the capsule, which showed only fibrotic adhesion without continuence to the stomach wall. Microscopically, the tumor was characterized by interlacing fascicles of spindle cells. The cell density of the tumor was increased. The tumor was diagnosed as a cellular leiomyoma. It was difficult to differentiate whether leiomyoma of the lesser omentum was primary or metastasis from the uterus, because our patient had myoma of the uterus.

Reprint requests: Yoshihiro Sato The Second Department of Surgery, Gunma University School of Medicine
3-39-15 Shouwa-machi, Maebashi, 371 JAPAN