日消外会誌　28（4）：845～849，1995年

組織学的に多形性を示した十二指腸好銀性細胞癌（いわゆる悪性カルチノイド）の1例

横浜赤十字病院外科
森脇　義弘　　森田　修平　　工藤　琢也
山中　　研　　呉　　宏幸　　小金井一隆

十二指腸原発の好銀性細胞癌（いわゆる悪性カルチノイド）症例を経験し，治癒的に切除しえたので報告する．症例は69歳の男性．上腹部圧痛を主訴に横浜赤十字病院を受診した．上部消化管造影検査，上部消化管内視鏡検査，生検の結果，幽門部胃癌の診断で手術を行ったが，術中所見で十二指腸癌と診断し，膵頭十二指腸切除，リンパ節郭清を行った．術後の病理学的検索では，リボン状配列様の索状構造が認められGrimelius，Fontana-Masson染色とも陽性であったが核の大小不同や強度な細胞異型が目立つ，「好銀性細胞癌（いわゆる悪性カルチノイド）」と診断した．広義のカルチノイドのうち十二指腸原発例は比較的まれであるが，そのほとんどは組織学的に均一な細胞からなるいわゆる「古典的カルチノイド」で，核の大小不同や細胞異型など組織学的に多形性を示すものは非常にまれである．本腫瘍の臨床病理学的性格について「古典的カルチノイド」の報告と比較し考察した．

Key words：　duodenal argyrophil cell carcinoma, duodenal carcinoid, duodenal endocrine cell carcinoma

はじめに

内分泌細胞に関連する好銀性腫瘍は，従来カルチノイドとしてあつかわれてきたが，その概念はいまだに混とんとしている[1]．最近では，広義のカルチノイドの範ちゅうには入るが，強い細胞異型や分裂像など組織学的な多形性を示し予後も不良な一群を，「好銀性細胞癌」，「内分泌細胞癌」としていわゆる「古典的カルチノイド」とは別疾患としてあつかう立場もある[2)~4)]．十二指腸原発の広義のカルチノイドは比較的まれな疾患で，曽我[5)]による1986年までの集計では全消化管原発のカルチノイド928例中128例（14%）であるが，その90%以上はいわゆる「古典的カルチノイド」である．組織学的に多形性を示したり，「好銀性細胞癌」や「内分泌細胞癌」として論文報告された例は検索しえた範囲でわずか4例で[6)~9)]，他に学会発表抄録に散見されるのみであり，その病態にも不明な点が多い．今回，組織学的に強い異形性と多形性を示した好銀性細胞癌（いわゆる悪性カルチノイド）を経験したので，文献的考察とあわせて報告する．

＜1995年1月11日受理＞別刷請求先：森脇　義弘
〒231　横浜市中区根岸町2―85　横浜赤十字病院外科

症　例

症例：69歳，男性

主訴：上腹部圧痛

既往歴：30歳時に虫垂切除

現病歴：1992年3月中旬から上腹部圧痛が出現し近医を受診，貧血も認められたため当科へ紹介された．

受診時現症：身長165cm，体重64kg，全身所見に異常なく，表在リンパ節も触知せず，カルチノイド症候群を思わせる症状や所見もなかった．心窩部に軽度の圧痛を認めたが腫瘤は触知しなかった．ヘモグロビン7.9g/dlと貧血を認めた以外は血液，生化学検査では異常はなく，便潜血も陰性であった．血中carcinoembryonic antigen（CEA）は0.7ng/ml，carbohydrate antigen（CA）19-9は30U/mlであった．ガストリンなど消化管ホルモンの検索は行われなかった（**Table 1**）．上部消化管造影検査では幽門輪付近の不整な狭窄（**Fig. 1**），上部消化管内視鏡でも幽門輪付近に潰瘍を伴った全周性の腫瘍を認めた．内視鏡は腫瘍部を通過せず，幽門輪との位値関係は不明であった（**Fig. 2**）．生検では，管状構造は認められず，小さいnestを形成する異型細胞を認めGroup 5であった．肝臓，肺には遠隔転移を疑わせる所見はなく，胃癌による幽門狭窄の診断で，1992年4月27日開腹手術を行った．

Table 1　Preoperative laboratory data

Peripheral blood count		Blood biochemical exam.	
WBC	11,900 /mm³	total protein	7.7 g/dl
Hgb	8.1 g/dl	albumin	4.5 g/dl
Hct	30.0 %	BUN	17.4 mg/dl
Plt	39.4×10⁴ mm³	creatinine	1.0 mg/dl
Tumor marker		total bilirubin	0.2 mg/dl
CEA	0.7 mg/dl	direct bilirubin	0.1 mg/dl
CA19-9	30 U/*l*	GOT	18 IU/ml
Occult blood of feces		GPT	18 IU/ml
latex	negative	LDH	296 IU/ml
		ALP	233 IU/ml

Fig. 1　Upper gastrointestinal series demonstrated a stenotic figure around pyrolic ring which was obscure.

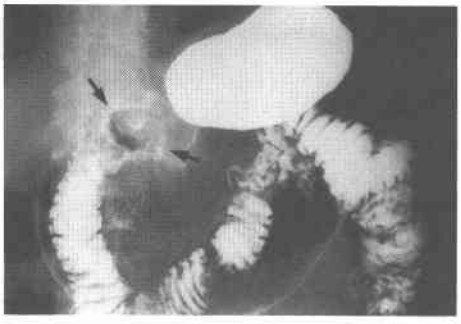

Fig. 2　Endoscopy revealed a tumor with an irregular ulceration with stenosis around pyrolic ring which was obscure.

手術所見：腹水は認めず，肝転移や腹膜播種は認めなかった．腫瘍は十二指腸球部に存在し幽門輪に接していたが，胃への浸潤の有無は漿膜面からは明らかでなかった．十二指腸漿膜面に露出しており，No. 6リンパ節に腫大を認めた．進行十二指腸癌の幽門輪への浸潤と診断し，膵頭十二指腸切除，リンパ節郭清術を行った．

病理学的所見：切除標本粘膜面の肉眼所見では，腫瘍は十二指腸球部に存在し幽門輪の位値は不明で，最大径7cm，大腸癌取扱い規約[10]の肉眼型分類に従うと2型，全周性であった(**Fig. 3**)．割面ルーペ像では，腫瘍組織は一部幽門括約筋上にかかっており，腫瘍口側に隣接する粘膜は幽門粘膜と思われたが，その大部分は十二指腸に存在していた(**Fig. 4**)．組織学的には，比較的均一小円形の細胞がリボン状配列様の索状配列を示す部分も認められたが，腫瘍のほとんどの部分では大型不均一，多形性で未分化な細胞の増殖がみられ，分裂像も多数認められた．管状構造やロゼット構造を示す部分はなかった(**Fig. 5**)．Fontana-Masson染色では弱陽性であったがGrimelius染色では腫瘍細胞の約20%が陽性で(**Fig. 6**)，「好銀性細胞癌(いわゆる悪性カルチノイド)」と診断された．異型性が強く，最近提唱されている「内分泌細胞癌」にも相当すると思われた．なお，ホルマリン固定パラフィン切片を用いたガストリン，ソマトスタチン，セロトニンの酵素抗体法による免疫組織化学的染色では，いずれのホルモンでも陽性所見は得られなかった．深達度は漿膜に達し，

Fig. 3　Tumor of the resected specimen was Borrmann type 2, on the first portion of the duodenum and pyrolic ring was not detectable.

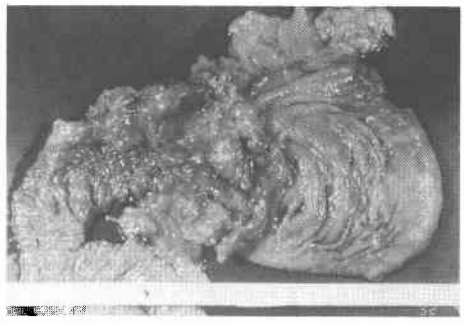

Fig. 4　Longitudinal cut surface of the resected specimen showes that the oral edge of the tumor ride on the pyrolic sphincter muscle but most of the tumor is located at the first portion of the duodenum (H-E stain, reconstructed from 5 pieces of preparate by computer.

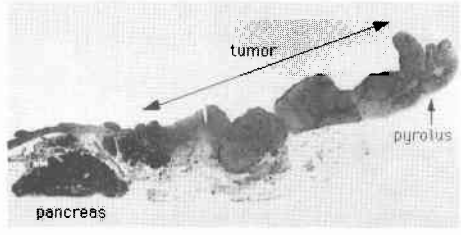

Fig. 5 Microscopic findings (H-E stain, ×40); The tumor was mainly composed of large and irregular shaped anaplastic cells (left), and partially composed of small round cell with trabecular pattern (right), but tubular pattern was not observed.

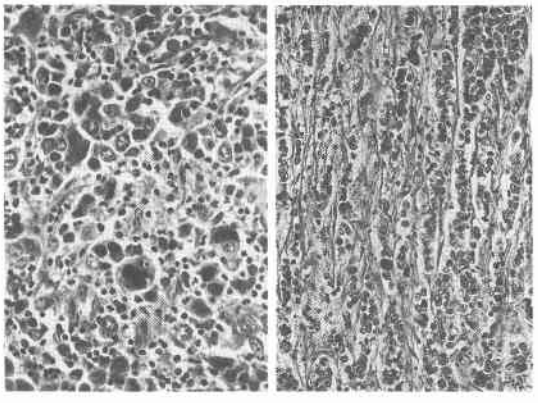

Fig. 6 The tumor cells were positive with Grimelius (left, ×40) and weakly positive with Fontana-Masson stain (right, ×40).

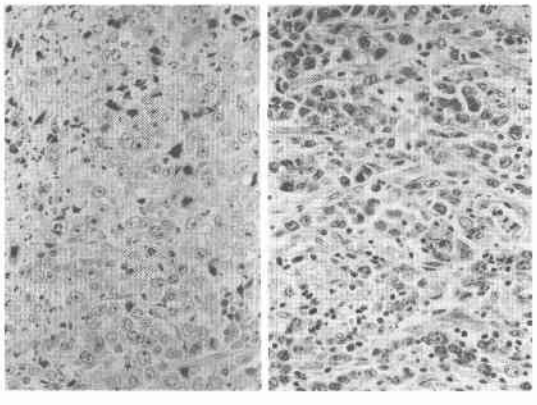

No. 4d リンパ節に転移が認められた．ホルマリン固定標本から Shutte ら[11]の方法に準じて，核 DNA 量ヒストグラムパターンをフローサイトメトリーで測定したが，DNA index は0.77と aneuploid pattern を示した．

術後経過：術後皮下膿瘍を併発したが第60病日に軽快退院した．術後1年8か月の現在再発の徴候なく外来通院中である．

考　察

カルチノイドの概念は，Obendorfer[12]の定義から時代とともに大きく変遷し，apudoma[13]，paraneuroma[14]，urgut endocrinoma[15]などの概念に拡大，包含，整理する立場もあり，現在もなお一定していない．また，腺癌の中にも一部に好銀性，銀還元性細胞が認められることもあり[16]，これらを含めた「好銀性細胞癌」として一括する立場もある．均一小円形細胞がリボン状配列やロゼット構造を示す典型例は「古典的カルチノイド」とも呼ばれているが[2)3)]，少数ながら，広義のカルチノイドの範ちゅうには入るが核分裂像が目立ち，核の大小不同や強度の核異型など組織学的に多形性を示し，急激な臨床経過を示す悪性度の高い一群の報告もある．曽我[17]のカルチノイドの分類ではC型，D型の一部に相当し，最近では特に悪性度の高い症例は「内分泌細胞癌」としていわゆる「古典的カルチノイド」とは区別すべきとする立場もある[3)4)]．さらに，消化管原発のカルチノイドでは，いわゆる「古典的カルチノイド」であっても固有筋層に浸潤すると高頻度で転移を生じるため，組織像とは関係なく臨床的に「悪性カルチノイド」と呼ばれることもある[18)19)]．本症例は広義のカルチノイドの範ちゅうには含まれ，曽我の分類では「D型」に相当するが，未分化癌に匹敵する悪性像を示し，「好銀性細胞癌」ないしは「内分泌細胞癌」の名称が組織像を反映すると思われたが，これらの分類，名称はいまだに混とんとしており一般的とまではいえず，現時点では古典的定義に準じて「好銀性細胞癌(いわゆる悪性カルチノイド)」と診断した．

十二指腸は消化管のなかでは直腸，胃に次いでカルチノイドの発生頻度が高い臓器であり，本邦の集計例も散見される．しかし，前述したようにカルチノイドの定義は一定しておらず，「好銀性細胞癌」や「内分泌細胞癌」の概念も一般的とまではいいがたいため，これまでの集計では，組織学的に多形性を示すカルチノイドも，いわゆる「古典的カルチノイド」と混同され区別せずに扱われてきた．1960年の小原ら[20]の報告以降1992年までの記載十分な十二指腸原発カルチノイド(Vater 乳頭部原発を除く)の論文報告89例のうち，論文中の組織学的所見の記載，掲載された組織像の写真とその説明から組織学的に多形性を有すると判断されるカルチノイド，すなわち，「核の大小不同」，「核分裂像」，「細胞異型」，「脈管侵襲」などの記載があるカルチノイドは3例あったが[7)~9)]，本症例ほど異形が強く多形性を示すと思われる症例はみられなかった．また，十二指腸原発の「好銀性細胞癌」や「内分泌細胞癌」としての論文報告は検索しえた範囲で1例のみであっ

Table 2 Background of cases reported as carcinoid with histologically pleomorphic figure, endocrine cell cancer and argyrophil cell cancer

Case, Report (year)	Age	Sex	Portion	Deapth	Size (cm)	Metastasis	Treat.	Final diag. (by reporter)	Outcome
1 Hanaue(1981)	48	M	I	sm	0.6	n0	G	carcinoid	A(1yr)
2 Yamada(1983)	61	M	II	si(panc)	3.0	LN(P. head) Liver, Lung, Bone	UR	carcinoid	D(51dy)
3 Yamasiro(1987)	57	F	III	s	4.0	ND	D	carcinoid	ND
4 Inao(1989)	62	F	III	sm	6.0	ND	D	E. C. cancer	ND
5 Moriwaki(1994)	69	M	I	se	7.0	No. 4	PD	A.C. cancer	A(20m)

Treat.; treatment, Final diag.; final diagnosis, Prog.; prognosis, LN, lymph node, G, D, PD and UR; gastrectomy, partial resection of duodenum, pancreatoduodenectomy and unresected. ND; not described. E.C. and A.C.; endocrine cell and argyrophil cell. A and D; alive and dead.

た[6](**Table 2**)．したがって，これまでの十二指腸カルチノイドの集計は頻度からすれば，いわゆる「古典的カルチノイド」に関する集計ともみなせる．

いわゆる「古典的カルチノイド」は臨床的に比較的悪性度が低いと考えられており，十二指腸原発例でも早期の症例に対しては，内視鏡的切除など縮小手術で十分な根治性が得られるとする報告も多い[21)22)]．論文報告例86例では，発生部位は球部60例(70%)，下行脚25例（29%)，水平脚以下1例（1%)，深達度は記載のある68例中smまでのものが50例(74%)，転移は86例中16例（19%）に認められた．11年間経過観察され変化が認められなかった症例の報告もある[23)]．一方，組織学的に多形性を示す「好銀性細胞癌」，「いわゆる悪性カルチノイド」や「内分泌細胞癌」は，病態や治療法，予後について不明な点も多い．自験例を併わせても5例と報告も少ないが，発生部位は下行脚以下が3例(60%)，深達度もpm以深が記載のある5例中3例(60%)，転移は記載のある3例中2例（67%）にみられた．発見時すでに進行した状態で転移のある症例も多く，臨床的にも悪性度が高いと思われた(**Table 3**)．自験例では核DNA量ヒストグラムがaneuploidパターンで，悪性度の高さを支持する所見と思われる．しかし，予後に関しては，症例数も少なく現時点で論じるには無理がある．十二指腸球部よりも下行脚部や水平脚部に多いことから，早期発見の困難な部位に発生したいわゆる「古典的カルチノイド」の一部が腫瘍の増大，進行とともに多形性の組織像に変化した可能性も否定できない．進行したものであれば，いわゆる「古典的カルチノイド」であれ組織学的に多形性を示す「いわゆる悪性カルチノイド」であれ，癌に準じた広範囲切除とリンパ節郭清が必要なことに異論はない[24)~26)]．早期の症例についての詳細な検討が必要と考えられるが，今後の検討課題である．

Table 3 Comparison of histologically pleomorphic cases with classical cases

	Pleomorphic	Classical	
Case	5	86	
M：F	3：2	52：34	
Mean age	59.4	60.0	
Portion	(described 5)	(described 86)	
I	2(40%)	60(70%)	
II	1(20%)	25(29%)	
III	2(40%)	0(0%)	
IV	0(0%)	1(1%)	
Deapth	(described 5)	(described 68)	
m, sm	2(40%)	50(74%)	
pm	0(0%)	11(16%)	
ss	0(0%)	2(3%)	
se, si	3(60%)	5(7%)	
Metastasis	(described 3)	(described 86)	
Positive	2(67%)	16(19%)	
Regional LN	2(67%)	13(15%)	
Liver	1(33%)	7(8%)	
Others	1(33%)	1(1%)	
Preop. biopsy	(described 2)	(described 40)	
Negative	1(50%)	13(33%)	
Positive	1(50%)	27(67%)	
	malignant 1	carcinoid	23(55%)
		mild dysplasia	1(3%)
		adenoma	1(3%)
		granular cell tumor	1(3%)
		adenocarcinoma	1(3%)

いずれにしても，組織学的に異型性が強く多形性を示す「いわゆる悪性カルチノイド」は報告例も少なく，症例の蓄積が必要と思われたので，自験例を報告した．

稿を終えるにあたり，症例の組織学的所見につき御指導を賜わった横浜市立大学医学部浦舟病院中央検査部，原正道博士に深謝の意を表する．

文　献

1) 田原榮一：消化管の内分泌腫瘍．飯島宗一，石川栄世，影山圭三ほか編．現代病理学大系．17B．中山書店，東京，1991, p407—447
2) 岩淵三哉，渡辺英伸，石原法子ほか：消化管カルチ

ノイドの病理．消化管のカルチノイドと内分泌細胞癌の病理－その特徴と組織発生．臨床内科 5：1669—1681，1990
3) 渡辺英伸：腸のカルチノイド腫瘍—診断の問題点とトピックス．胃と腸 24：853—857，1989
4) 永渕一光，西原一善，川上克彦ほか：腺癌との共存を認めた胃内分泌細胞癌の1例．日消外会誌 27：1805—1809，1994
5) 曽我 淳：本邦carcinoid腫瘍—1342例の統計学的分析—．外科 48：1397—1409，1986
6) 稲生伊砂子，藤崎順子，磯貝行秀ほか：十二指腸内分泌細胞癌の1例．臨と研 66：2827—2831，1989
7) 花上 仁，野本信之助，笠原正男ほか：十二指腸カルチノイド．日臨外医会誌 41：875—883，1981
8) 山田哲司，船木芳則，長谷田裕一ほか：十二指腸カルチノイドの3治験例．日消外会誌 16：97—101，1983
9) 山城雅明，東野 清，鹿目浩一ほか：胆石症に伴った十二指腸カルチノイドの1例．道南医会誌 22：173—175，1987
10) 大腸癌研究会編：大腸癌取扱規約．第4版．金原出版，東京，1985
11) Schutte B, Reynders MMJ, Bosman FT et al: Floe cytometric determination of DNA ploidy level in nuclei isolated from paraffin-enbedded tissue. Cytometry 6：26—30，1985
12) Obendorfer S: Karzinoid Tumoren des Dunndarms. Frankfurt Z Path 1：426—432，1907
13) Pearse AGE: Endocrine tumors of neural crest origin: neurolophomas, apudomas and the APUD concept. Med Biol 52：3—18，1974
14) 藤田恒夫，小林 繁：パラニューロン(1)新しいニューロンの兄弟たち．医のあゆみ 94：638—640，1975
15) 曽我 淳：カルチノイド症候群．日臨 42：201—202，1983
16) Soga J, Tazawa K, Muto T et al: Argentaffin cell adenocarcinoma of the stomach. An atypical carcinoid? Cancer 28：999—1003，1971
17) Soga J, Tazawa K: Pathologic analysis of carcinoid. Histologic reevaluation of 62 cases. Cancer 28：990—998，1971
18) Morgan JG, Marks C, Hearn D: Carcinoid tumors of the gastrointestinal tract. Ann Surg 180：720—727，1974
19) 丸田真一，田代征記，立花幸人ほか：Vater乳頭部に発生したカルチノイドの1例．胃と腸 18：83—90，1983
20) 小原 昭，井上芳一，加藤 出：悪性カルチノイドの1例．外科治療 2:133—137，1960
21) 水谷純一，川村亮機，山口哲也ほか：内視鏡的ポリペクトミーを行なった十二指腸カルチノイドの1例．日臨外医会誌 51：710—713，1990
22) 菅井 有，高山和夫，狩野 敦ほか：術前診断された十二指腸カルチノイドの2例．Gastroenterol Endosc 31：1833—1841，1989
23) 中田 薫，関 俊夫，坂 充ほか：11年間の経過観察後に内視鏡的に摘除した十二指腸カルチノイドの1例．消内視鏡の進歩 34：350—352，1989
24) Reiss R: Extra-appendicular carcinoid tumors of the gastrointestinal tract. Arch Surg 96:312—316，1968
25) 太田陽一，富川正樹，村田敏夫ほか：消化管カルチノイドの2例．臨外 30：913—918，1975
26) 渡辺哲也，寺本 滋，吉野 正ほか：十二指腸カルチノイドの1例．臨外 38：717—720，1983

A Case of Duodenal Argyrophil Cell Carcinoma with Pleomorphism —So Called Malignant Carcinoid—

Yoshihiro Moriwaki, Syuuhei Morita, Takuya Kudo, Ken Yamanaka, Hiroyuki Kure and Kazutaka Koganei
Department of Surgery, Yokohama Red Cross Hospital

We report a patient with duodenal argyrophil cell carcinoma, who was curatively operated on. A 69-year-old male was admitted to the Yokohama Red Cross Hospital because of abdominal pain. Although the preoperative upper gastrointestinal series and gastroendoscopic examination and biopsy indicated antral gastric cancer, laparotomy was performed and a diagnosis of duodenal cancer was made. We performed pancreatoduodenectomy with regional lymph node dissection. Histopathological examination of the resected specimen revealed ribbon-like trabecular arrangement and irregular sized atypical cells positive for both Grimelius and Fontana-Masson method. We made a diagnosis of "duodenal argyrophil cell carcinoma (so called malignant carcinoid)". Duodenal carcinoid is unrare. But most reported cases have been "classical carcinoids". that were histologically conformed of uniform, round cells and cases with pleomorphic feature were very rare. The character of this tumor is discussed compared with that of "classical carcinoid" reported as a literature in Japan.

Reprint requests: Yoshihiro Moriwaki Department of Surgery, Yokohama Red Cross Hospital
2-85 Negishi-cho, Naka-ku, Yokohama, 231 JAPAN