日消外会誌　28（4）：850～854，1995年

十二指腸 microgastrinoma と膵頭部 insulinoma を伴った多発性内分泌腺腫症Ⅰ型の1例

東北大学第1外科，仙台市立病院消化器科*

土井　孝志　佐々木　巌　内藤　広郎　舟山　裕士
神山　泰彦　高橋　道長　福島　浩平　柴田　近
瀬上　秀雄　大谷　典也　岩附　昭広　海野　倫明
松野　正紀　大平　誠一*

症例は42歳の男性．十二指腸潰瘍に対し広範囲胃切除術施行後上腹部不快感が持続し，内視鏡検査にて吻合部潰瘍を指摘された．高ガストリン血症・高 PTH 血症・高カルシウム血症・高プロラクチン血症を認め，血漿インスリン値は空腹時は正常だったが，糖負荷後は高値を示した．下垂体・副甲状腺・膵に腫瘤を認め，多発性内分泌腺腫症1型と診断した．腹部 computed tomography および超音波検査では腫瘤は孤立性で膵頭部に局在し，膵頭十二指腸切除術を施行した．術中所見では膵頭部に孤立性の腫瘤を認めるのみであったが，組織学的検索で膵頭部の腫瘤の他に十二指腸壁内の腫瘤が明らかとなった．十二指腸壁内の腫瘤ははきわめて微小で多発性で，術中には同定不可能であった．免疫組織化学検査および腫瘍細胞の mRNA の解析では膵頭部の腫瘤でインスリンが産生され，十二指腸壁内の微小腫瘤でガストリンが産生されていることが明らかとなった．

Key words：multiple endocrine neoplasia type I，microgastrinoma，selective arterial secretin injection test

I．はじめに

多発性内分泌腺腫症（multiple endocrine neoplasia：以下，MEN）Ⅰ型における膵病変はときに多発性・多ホルモン産生性であることが知られている．我々は膵頭部の insulin 産生腫瘍と十二指腸粘膜下の微小 gastrin 産生腫瘍を有していた MEN Ⅰ型の1例を経験したので報告する．

II．症　例

患者：42歳，男性

主訴：上腹部不快感，低血糖様発作

家族歴，既往歴：特記すべきことなし．

現病歴：平成2年1月17日他院にて十二指腸潰瘍と診断され，広範囲胃切除術を施行した．術後上腹部不快感が持続し内視鏡にて吻合部潰瘍を指摘された．高 gastrin 血症，血清 parathyroid hormone（以下，PTH），Ca，prolactin の上昇をみとめ，画像診断上，副甲状腺，下垂体，膵頭部に腫瘤を認めた．MEN Ⅰ型の診断にて悪性病変を否定できない膵病変の治療を優先させるため，平成2年7月当科入院となった．また3年前より食後約3時間後に冷汗・めまい・意識消失などの低血糖症状があった．

入院時現症：体格中等度，栄養可．貧血・黄疸は認めず．表在リンパ節は触知せず．腹部触診にて肝脾・腫瘤は触知しなかった．

臨床検査成績：貧血はなく，肝機能，腎機能は正常であった．副甲状腺機能は，PTH 2.53ng/ml，Ca 11.7 mg/dl，P 2.2mg/dl と亢進し，下垂体ホルモンでは prolactin 値が501.4ng/ml と上昇していた．Gastrin 値は157pg/ml と胃切除後としては高値を示した．早朝空腹時の血糖値，insulin 値はいずれも正常であった．

頭部 magnetic resonance imaging（以下，MRI）：脳下垂体に周囲との境界明瞭な球形の腫瘍を認めた（**Fig. 1A**）．

副甲状腺シンチ：甲状腺左下極部に副甲状腺腫と思われる集積像を認めた（**Fig. 1B**）．

腹部超音波検査：膵頭部から膵鉤状突起部にかけて

＜1995年1月11日受理＞別刷請求先：土井　孝志
〒980　仙台市青葉区星陵町1－1　東北大学医学部第1外科

Fig. 1 A : Brain MR showed pituitary tumor. B : Parathyroid image of scintigraphy showed hot spot close to the lower pole of the thyroid gland.

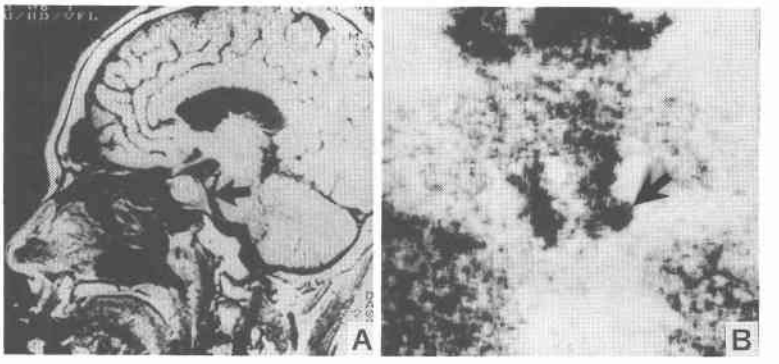

Fig. 2 Ultrasonography showed a low echoic lesion (2-A) and computed tomography showed isodensity tumor (2-B) in the pancreatic head.

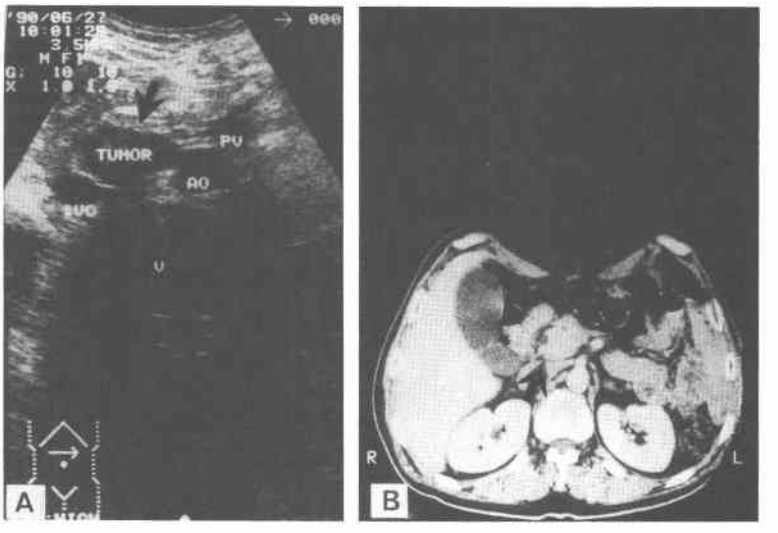

直径約3cm，周囲との境界明瞭な low echoic mass を認めた（**Fig. 2A**）.

腹部 CT：膵頭部から膵鈎状突起部にかけて直径約3cm の low density area を認め（**Fig. 2B**），造影 CT により enhance された．肝転移・リンパ節転移は認めなかった．

腹部血管造影：選択的胃十二指腸動脈造影にて膵頭部領域に直径約3cm の腫瘍濃染像を認めた（**Fig. 3**）.

Secretin 負荷試験：Secrepan（エーザイ，東京）3u/kg を bolus injection した後，同量を1時間持続静注する方法で行った．Gastrin 値は基礎値153.5pg/ml からピーク値324.3pg/ml へと上昇し，基礎値に対する増加率は211.3%であった．

選択的動脈内 secretin 注入試験（selective arterial secretin injection test：以下，SASI テスト）：secretin 負荷試験にて gastrin 値の奇異性上昇を認め，gastrinoma の存在が疑われ，その局在を明らかにするため，今村ら[1]による SASI テストを行った．膵頭部の支配血管である胃十二指腸動脈より secretin を注入した場合のみ肝静脈中の gastrin 値奇異性上昇を認め，腫瘍が膵頭部に限局していることが疑われた（**Fig. 4**）.

経口糖負荷試験（OGTT）および経静脈的糖負荷試験（IVGTT）：血糖値，血清 insulin 値ともに空腹時においては正常範囲内であったが，経口および経静脈的糖負荷により血清 Insulin 値は急激に上昇し，75

Fig. 3 Selective arteriography via the gastroduodenal artery. Tumor stain was visualized in the pancreatic head region.

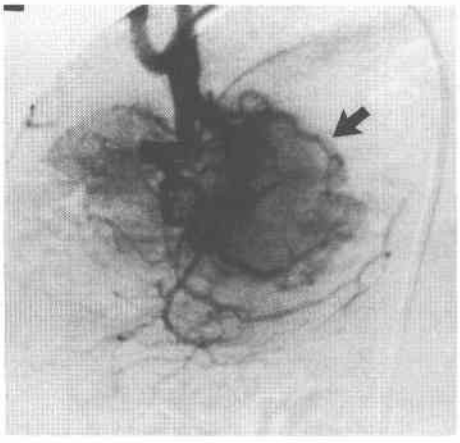

Fig. 4 Results of SASI test. IRG in the hepatic vein rose after the injection of secretin into the gastroduodenal artery (GDA), but not after the injection of secretin into either splenic artery (SPA) or the superior mesenteric artery (SMA).

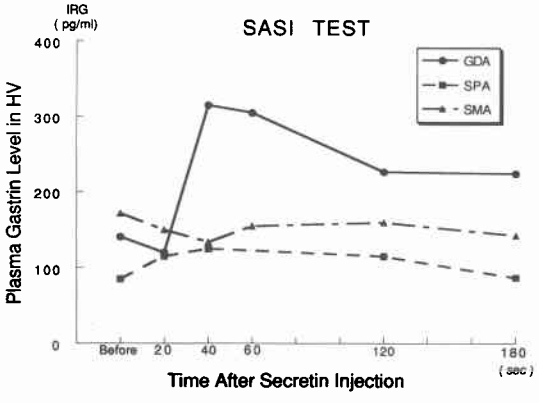

gOGTT では30分後に2,871.5μU/ml, IVGTT では5分後に900μU/ml まで達した．それにともない血糖値は OGTT では180分後に14.6mg/dl, IVGTT では60分後に43.4mg/dl まで低下した．

以上より MEN Ⅰ型に伴う膵内分泌腫瘍の診断で平成2年7月16日手術を施行した．

手術所見：膵頭部から膵鈎状突起部にかけて直径3cm の被膜を有する弾性硬の腫瘤を認めた．肝・リンパ節転移は認めず，膵頭十二指腸切除術を施行した．標本切除直後に術中 secretin 負荷試験[2]を行い血清 gastrin 値を測定したが奇異性上昇は消失した．

Fig. 5 Gross appearance of the tumor of the pancreatic head



Fig. 6 Immunohistochemical study of pancreatic tumor. Tumor cells reacted with antiinsulin serum (6-A), but not with antigastrin serum (6-B). (×400)

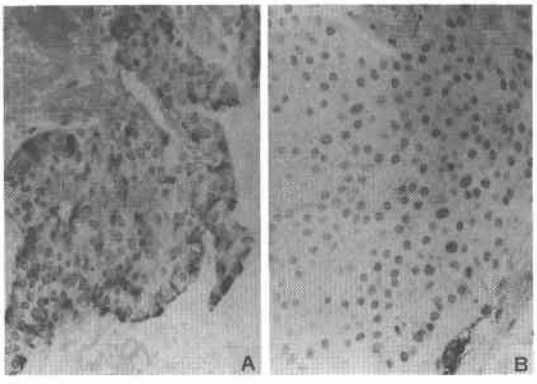

肉眼標本所見：腫瘤の大きさは3×2.7cm で周囲は被膜に覆われ膵実質との境界は明瞭であり，色調はほぼ一様に乳白色であった(**Fig. 5**)．肉眼的には摘出標本内に他の腫瘍は認めなかった．

組織所見：膵頭部の腫瘍の組織は比較的小型の胞体と大小不同の核を有する腫瘍細胞が索状に配列し，間質では繊維組織の増生を認めた．免疫染色では腫瘍部分は insulin 強陽性で (**Fig. 6A**)，insulinoma と考えられたが，gastrin 陽性細胞は認めなかった (**Fig. 6B**)．そこで，十二指腸を全割したところ十二指腸上部の粘膜下に散在し一部脈管侵襲を伴う直径1～2mm の腫瘍を認め(**Fig. 7**)，免疫染色では gastrin 陽性 insulin 陰性であった (**Fig. 8**)．

腫瘍細胞の mRNA 解析：膵頭部の腫瘍の一部を用

Fig. 7 Schematic illustration of pancreatic insulinoma and duodenal microgastrinoma

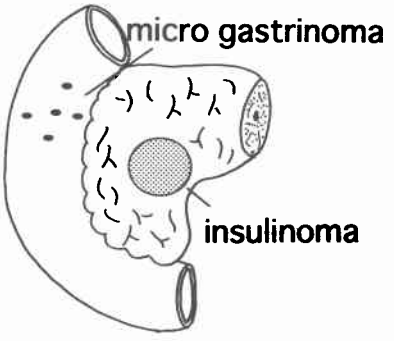

Fig. 8 Microscopic view of micro adenoma in the duodenal wall (8-A, H-E stain). Tumor cells were stained by antigastrin serum (8-B), but not stained by insulinz (×200)

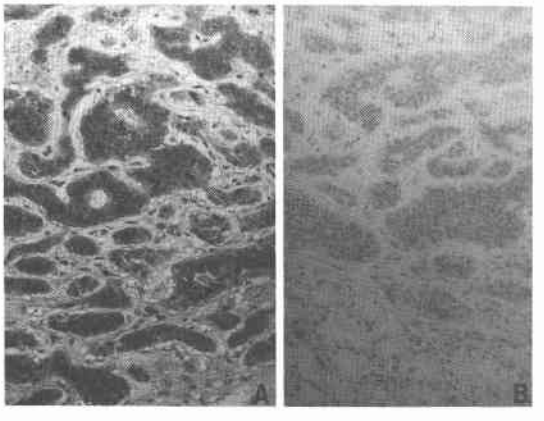

Fig. 9 Insulin mRNA expression in the tumor of the pancreatic head (3, 4), and normal pancreatic tissue (6).
1. Gastrinoma total RNA 2.5μg, 2. Gastrinoma total RNA 5.0μg, 3. Insulinoma total RNA 2.5μg, 4. Insulinoma total RNA 5.0μg, 5. Liver total RNA 5.0μg, 6. Pancreas total RNA 5.0μg, 7. Antral mucosa total RNA 5.0μg

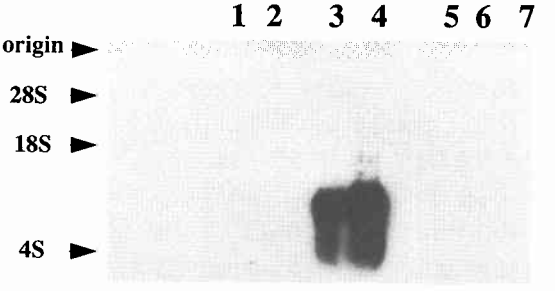

いて，Nothern blot 法により mRNA の解析を行ったところ腫瘍組織は強い insulin 産生能を有していたが(**Fig. 9**)，gastrin の mRNA は検出されなかった．なお，十二指腸の微小腫瘍の遺伝子解析は，腫瘍の大きさが小さく検討できなかった．

術後経過：術後経過は良好で，低血糖症状は消失した．また，secretin 負荷試験における gastrin 値の奇異性上昇は消失した．患者は副甲状腺腫治療のため転院した．下垂体腫瘍については経過観察中である．

III. 考　察

MEN I 型は下垂体・膵・副甲状腺のうち複数の内分泌腺に腫瘍が発生する疾患で本邦報告例76例の集計によれば，構成病変の出現率は家族歴のない散発性の場合，副甲状腺病変が92%と最も高率で膵病変は81%，下垂体病変は73%である[3]．膵病変に起因する症状はラ島より産生されるホルモンに影響されるが，宮内ら[3]によれば膵病変を有した MEN I 型44例中，Zollinger-Ellison（以下，Z-E）症候群が23例，insulinoma 症候群が12例であった．一方，Z-E 症候群の27%，insulinoma の 4 %が MEN であったという報告[4)5)]もあり，膵内分泌腫瘍が疑われた際に，副甲状腺・下垂体病変の検索も行うことが MEN の診断の第一歩になる．本症の膵病変の中には，ラ島過形成・微小腺腫・腺腫が混在し，個々の病変のホルモン産生能が異なる場合が多い[6]．本症例では insulin および gastrin 過剰分泌による臨床症状を呈し，画像診断にて膵頭部にのみ腫瘤を認めたことから術前診断としては膵頭部の多ホルモン産生性腫瘍を想定した．しかし，摘出標本の免疫組織染色・遺伝子解析の検討では膵頭部の腫瘤では insulin が産生され，gastrin は十二指腸粘膜下の微小腺腫で産生されており，多中心性にそれぞれのホルモンが産生されていることが明らかになった．一般に insulinoma は，良性単発であることが多く[6]，gastrinoma は約60%が悪性で局在不明例や膵外病変を有することが多く，多発性またはびまん性の症例も多いと報告されている[5]．このように，MEN における膵病変が基本的に多中心性・多ホルモン産生性であることと，膵内分泌腫瘍の発育・分布様式が種類により異なることから，画像診断などにて確認されている病変以外の微小病変が存在する可能性は十分あり慎重な対応が望まれる．本症例においても，gastrinoma

は非常に微小で，術前の画像診断，術中の触診や超音波検査，摘出新鮮標本の検索のいずれにおいても見いだすことができず，しかも膵頭部の主病巣にはgastrin産生能しかないことから改めて十二指腸の組織学的検索を行うことによってようやく確認することができた．

膵内分泌腫瘍の局在診断には種々の画像診断法が用いられるが，腫瘍の大きさ・存在部位・血管分布などにより診断の限界がある．今村らは，gastrinoma細胞がsecretinの直接刺激によりgastrinを分泌することに着目し，gastrinomaの局在診断法としてSASIテストを考案している[1]．本症例では，SASIテストにより胃十二指腸動脈栄養領域に肉眼的に同定不能であったgastrinomaが局在していることを診断し，膵頭十二指腸切除直後に術中secretin負荷試験を行いgastrinomaの切除を確認することができ，これらの検査がgastrinomaの診断・治療に有用であることが確認された．

多発性，多ホルモン産生性であることが多いMEN I型における膵病変の治療に際しては，術前に局在診断を十分行うこと，術中にinsulinのモニターやsecretin負荷試験を行い病変の切除を確認すること，各々の腫瘍のホルモン産生能や分布様式などを考慮して術式を決定することが肝要と思われた．

文　献

1) Imamura M, Minematsu S, Suzuki T et al: Usefulness of selective arterial secretin injection test for localization of gastrinoma in the Zollinger-Ellison Syndrome. Ann Surg **205**: 230—239, 1987
2) Imamura M, Takahashi K, Isobe Y et al: Curative resection of multiple gastrinoma aided by selective arterial secretin injection and intraoperative secretin test. Ann Surg **210**: 710—718, 1989
3) 宮内　昭，高井新一郎：多発性内分泌腺腫瘍—本邦症例の集計．内分泌外科　**3**：433—439，1986
4) Heitz PU: Pancreatic endocrine tumours. Edited by Kloppel G, Heitz PU. Pancreatic Pathology. Churchill, New York, 1984, p206—232
5) Stefani P, Carboni M, Patrassi N et al: Beta-islet cell tumors of the pancreas—Results of a study 1067 cases. Surgery **75**: 597—609, 1974
6) 亀谷　徹：多発性内分泌腺腫症の病理—特に前駆病変としての過形成．内分泌外科　**3**：127—133，1986

A Case Report of Multiple Endocrine Neoplasia Type 1 with Duodenal Microgastrinoma and Pancreatic Insulinoma

Takashi Doi, Iwao Sasaki, Hiroo Naito, Yuji Funayama, Yasuhiko Kamiyama, Michinaga Takahashi, Kouhei Fukushima, Chikashi Shibata, Hideo Segami, Noriya Otani, Akihiro Iwatsuki, Seiki Matsuno, Michiaki Unno and Seiichi Ohira*
First Department of Surgery, Tohoku University School of Medicine
*Department of Gastroenterology, Sendai City Hospital

A 42-year-old man complained of epigastric discomfort after gastrectomy for a duodenal ulcer. Endoscopic examination revealed an anastomotic ulcer. Blood chemistry tests revealed hypergastrinemia, hyperPTHemia, hypercalcemia, and hyperprolactinemia. The fasting plasma insulin level was within normal limits, but the postprandial plasma insulin level was very high. We detected tumors in the pituitary gland, parathyroid gland, and pancreas, so we made a diagnosis of multiple endocrine neoplasia type 1. Computed tomography and ultrasonography of the abdomen revealed that the pancreatic tumor was solitary and located in the pancreatic head. Pancreaticoduodenectomy was performed, and we detected a solitary tumor in the pancreatic head. Histological examination of the resected specimen revealed tumors not only in the pancreatic head but also in the duodenal wall. The duodenal tumors were very small and multiple, and could not be detected during the operation. Immunohistochemical study and mRNA expression of these tumors suggested that insulin was produced in the pancreatic tumor and gastrin was produced in the duodenal microtumors.

Reprint requests: Takashi Doi　First Department of Surgery, Tohoku University School of Medicine
1-1 Seiryo-cho, Aoba-ku, Sendai, 980 JAPAN