日消外会誌　28（4）：855～858，1995年

膵癌に合併した孤立性肝結核腫の1切除例

市立貝塚病院外科
西　敏夫　川崎　勝弘　岩本　伸一　川端　雄一
中野　芳明　相沢　青志　森　武貞

孤立性肝結核腫は比較的まれな疾患であり，肉芽腫を主体とするものは，自験例を加えても本邦報告例は25例にすぎない．著者らが最近経験した1切除例を本邦報告例の検討とあわせて報告する．症例は77歳の男性で，S状結腸癌術後の経過観察中にCA19-9値の上昇が見られた．腹部CT，エコー，ERCPおよび血管造影所見より，膵体部癌とS_6肝転移が疑われた．膵体尾部切除およびS_6肝部分切除を施行したが，肝腫瘤部は，病理組織学的には乾酪壊死巣と間質へのリンパ球浸潤および類上皮細胞が認められ，肝結核腫と診断された．孤立性肝結核腫はまれであるものの，肝腫瘍の鑑別診断に際し留意すべき疾患であると考えられる．

Key words: solitary tuberculoma of the liver, tuberculosis of the liver, pancreatic cancer

はじめに

肝臓の結核症は，近年では比較的まれな疾患であり，病理組織学上，粟粒性肝結核，孤立性肝結核，および胆管結核の3型に分類されている[1)2)]．本報告例の大部分は粟粒結核であり，孤立性肝結核の報告例は少ない[3)]．しかし最近の画像診断の進歩により，今後は発見例は増加すると考えられ，肝腫瘍の鑑別診断に際し留意すべき疾患と考えられる．我々は膵癌に合併した孤立性肝結核腫の1例を経験したので，文献的考察を加え報告する．

症　例

患者：77歳，男性

主訴：特になし．

家族歴：特記すべきことなし．

既往歴：76歳時，S状結腸癌

現病歴：平成4年10月S状結腸癌（MPP_0H_0N（－））にてS状結腸切除術を施行．術後のフォローアップ中にCA19-9値の上昇が見られ，また腹部超音波検査にて肝右葉後区域と膵体部に腫瘤を指摘され，精査目的にて平成5年7月21日入院．

入院時現症：身長163cm，体重60kg．栄養中等度，皮膚異常所見なき．体温36.4°C，脈拍84/分，整，血圧116/84mmHg．眼球結膜に黄染認めず，頸部リンパ節触知せず．胸腹部理学的所見異常なし．

入院時検査成績：末梢血では赤血球系・白血球系・血小板に異常所見は認めず，肝機能は良好で，肝炎ウイルスは陰性，赤沈値10mm/hr，CRPも陰性であった．ツベルクリン反応は施行していない．腫瘍マーカーではCEA，AFPとも正常であったが，CA19-9が301u/mlと高値を示した（**Table 1**）．

胸腹部単純X線検査：特に異常なし．

腹部超音波検査：肝右葉後区域に径20×18mm，単発で境界不明瞭な低エコー域が認められ，また膵体部にも径41×23mmの低エコー域を認めた．

内視鏡的逆行性膵管造影検査：膵体部に膵管の途絶

Table 1　Laboratory data on admission

Blood analysis		Biochemical data	
RBC	442×10^4 /mm³	T.P.	6.7 g/dl
Hb	13.6 g/dl	Alb	4.1 g/dl
Ht	39.5 %	A/G	1.58
WBC	5,000 mm³	GOT	17 K.U.
Stab	2 %	GPT	15 K.U.
Seg	72 %	LDH	279 W.U.
Lymph	22 %	ALP	4.5 A.U.
Mono	3 %	γ-GTP	7 mU/ml
Eosino	1 %	Amylase	21 U/l
Plt	20.4×10^4 /mm³	Lipase	0.1 u/ml
ESR	10 mm/hr	FBS	111 mg/dl
Tumor markers		HCV Ab	(－)
CEA	2.1 ng/ml	HBsAg	(－)
AFP	4 ng/ml	CRP	(－)
CA19-9	301 U/ml		

＜1994年12月7日受理＞別刷請求先：西　敏夫
〒597　貝塚市堀3－10－20　市立貝塚病院外科

Fig. 1　a : Abdominal plain CT shows a low density area in S_6 of the liver (arrow). b : Enhanced abdominal CT shows central low density and peripheral high density in S_6 of the liver (arrow).

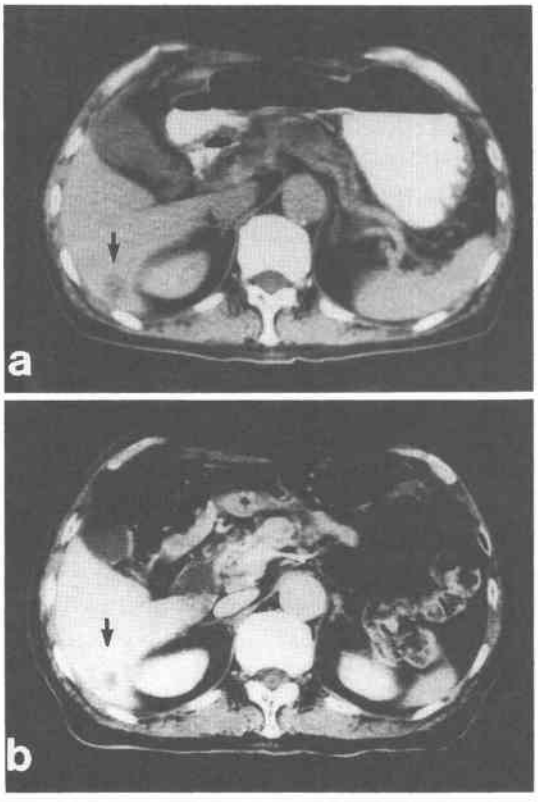

が見られた．

腹部 computed tomography（以下，CT と略記）検査：肝右葉後区域に径25mm の低吸収域を認めた．造影剤注入にて周辺部が enhance された(**Fig. 1**)．また膵体部に径40mm の境界不鮮明な腫瘤を認めた．

腹部血管造影：右肝動脈撮影にて肝右葉後区域に周辺部に血管増生を認める大きは約3×2.5cm の腫瘤像が認められた（**Fig. 2**)．

手術所見：平成5年8月16日に膵癌および転移性肝腫瘍の術前診断にて，全身麻酔下に，上腹部正中切開にて開腹した．腹腔内の検索ではリンパ節転移および腹膜転移は認めなかった．膵体部と肝右葉後区域に腫瘤を触知，膵体尾部脾切除と肝部分切除を施行した．

切除標極肉眼所見：肝臓に境界明瞭な黄白色の径2cm×2cm の結節があり，膵体部に境界不明瞭な約4×3cm の腫瘤を認めた（**Fig. 3**)．

Fig. 2　Right hepatic angiography shows a peripheral hypervascular mass.

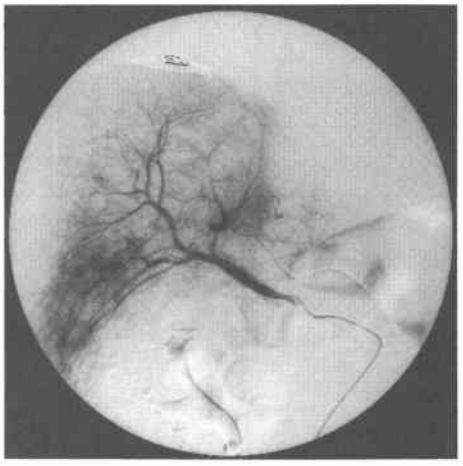

Fig. 3　Gross appearance of the resected specimen. The tumor in the liver is 2.0×2.0 cm in size and well defined. The tumor in pancreatic body is 4.0×3.0 cm in size and undefined.

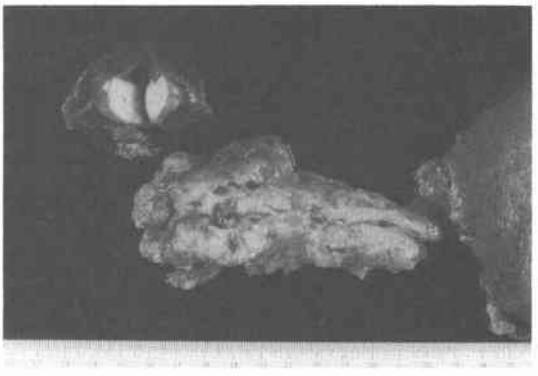

病理組織学的所見：膵臓は moderately differentiated adenocarcinoma であった．肝臓は HE 染色にて，乾酪壊死巣と間質への著明なリンパ球浸潤および類上皮細胞とラングハンス細胞が認められ，結核性肉芽腫と診断された(**Fig. 4**)．Ziel-Neelsen 染色では結核菌は証明されなかった．

術後経過：術後経過は良好であり，肝結核腫は陳旧性と考えられたので，抗結核剤は投与しなかった．平成5年9月25日退院し，その後，外来通院中であったが，平成6年3月頃より肝門部リンパ節転移による黄疸が出現．その後入院治療を行ったが，平成6年5月1日に死亡した．

Fig. 4 Histological findings of resected specimen of the liver, HE stain ×20 (a) and HE stain ×100 (b). Relativery large caseous necrotic foci are surrounded by epithelioid granulomas with Langhans' giant cells.

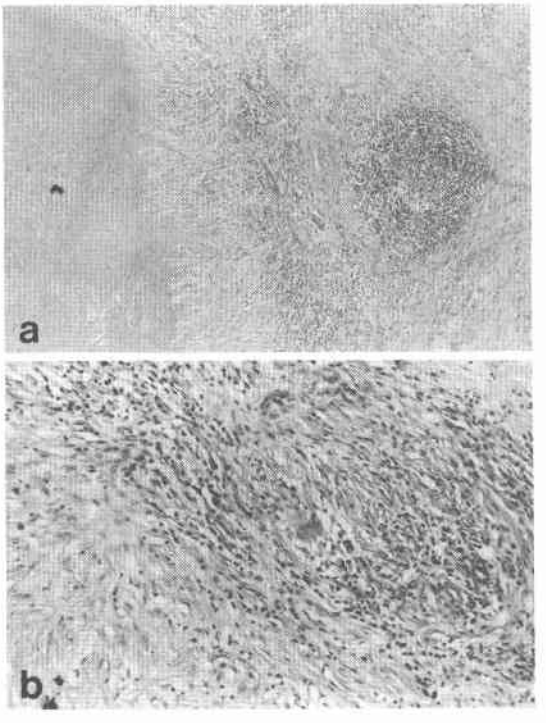

Table 2 Clinical features of solitary tuberculoma of the liver reported in Japan (25 cases)

Age	3〜77 (average 52)	Echogram	
Sex	male 13 female 12	low echoic	11
Chief complaint		high echoic	1
fever	7	not done	13
abdominal pain	6	Abdominal CT	
abdominal tumor	2	low density	11
no complaint	9	high density	4
Experience with		not done	10
tuberculosis	10	Angiograhy	
Tuberculin reaction		hypovascular	4
positive	3	hypervascular	6
negative	5	no sign	4
not done	17	not done	11
CRP		Tumor size	1.8〜5.0 cm
positive	4		
negative	5		
not done	17		

考　察

肝結核症は病理組織学上，粟粒性結核，孤立性結核，胆管結核の3型に分類されるが，ほとんどが粟粒性であり，孤立性はきわめてまれである．孤立性肝結核には，病期により肉芽腫を主体にするものと膿瘍を形成するものがあり，そのうち肉芽腫は，画像診断の進歩により今後は発見される機会が増加すると考えられ，肝腫瘍の鑑別に際し，留意すべき疾患である．今回我々も膵癌の肝転移を疑ったが，術後の病理検査にて肝臓の孤立性結核性肉芽腫であった1例を経験した．そこで孤立性肝結核報告例のうち肉芽腫を主体とした24例に本例を加えた25例について，結核性肝肉芽腫の臨床像および画像所見を中心に検討する（**Table 2**）．

発症年齢は40歳以上の高齢者に多く[3]平均52歳であり，性差は認められなかった．主訴としては発熱や上腹部痛であるが，無症状例も9例（38%）あり，最も多かった．結核の既往は10例に認められたが，主に肺結核であって腸結核の既往例はなく，経門脈性の感染経路は否定的であるとされている[3]．ツベルクリン反応は施行された9例中陽性は3例あり，ツベルクリン反応は鑑別には参考にならないと報告されている[4]．CRPは施行した9例中4例が陽性であった．

画像診断では腹部エコー，腹部CT，腹部血管造影が主に施行されている．腹部エコー検査は13例施行されて，1例のみ高エコー域で，残り12例は低エコー域を示した．内部エコーは比較的均一であるという報告が多いが[3)5)]，不均一という報告も見られる．低エコー域を示す症例のうち，3例は辺縁が高エコー域を呈し，雫ら[6]は石灰化を伴う結核腫の特徴である可能性が高いとしている．腹部CTでは基本的には低吸収域であるが，腫瘤に石灰化を伴うと高吸収域を呈する[7]．造影CTでは，本症例と同様に辺縁はenhanceされ，中心部は低吸収域が残存するとする報告[3]もあるが，enhanceされないという報告[5)8)]もある．血管造影検査では8例が所見なし，あるいはhypovascularであるが血管増生像を示すものも6例あった．ただA-P shunt, A-V shuntは認められないようである[4)9)]．以上の所見を総合的にみると，病期の相違により多彩な画像所見を示すと考えられれる．炎症が活動性の急性期では，エコーでは低エコー域，単純CTでは低吸収域を示し，造影CTで周辺部のenhanceが見られ，血管造影では血管増生を示す．また陳旧化した症例ではエコーで低エコー域，CTでは低吸収域であるが，石灰化を伴うと高吸収域を示し，血管造影ではhypovascular

を示すと考えられる．また腹部単純X-pにて病変部に石灰化が認められたという報告[6)10)]があり，結核腫に特徴的な所見であると考えられる．

鑑別診断として原発性肝癌の鑑別はAFPが低値であること，血管造影でA-P shunt，A-V shuntが認められないこと，陳旧化した結核腫ではhypovascularを示すことより比較的鑑別可能と思われる．転移性肝腫瘍あるいは肝内胆管癌などとの鑑別は，画像上非常に困難であると考えられる．剖検例の2例および，腹腔鏡やエコー[6)]下での生検で本症の診断が得られた2例を除き，自験例も含めて21例が肝細胞癌，胆管細胞癌，転移性肝癌などを疑われて開腹手術を受け，そのうち14例が肝切除されている．抗結核剤は有症状例に投与されており，有効例が報告されている[3)9)]．

孤立性肝結核腫は病期により画像所見が異なり，無症状で画像診断で見つかる場合があることから，肝の腫瘤性病変の鑑別診断に際し留意すべき疾患であると考えられる．術前のエコー下生検で診断が得られれば，手術は回避され抗結核剤投与が有効であることもあり[7)]，肝結核腫の診断上最も有用な検査法と考えられる．

文　献

1) Mansuy MM, Seiferth WJ: Miliary tuberculosis of the liver: Liver biopsy as an adjuvant to diagnosis. Am J Med Sci **220**: 293—297, 1950
2) Leader SA: Tuberculosis of the liver and gallbladder with abscess formation: A review and case report. Ann Intern Med **37**: 594—605, 1952
3) 淺村尚生，小山恭正，前田耕太郎ほか：結核性肝肉芽腫の1切除例と本邦報告例の検討．日臨外医会誌　**48**：862—867，1987
4) 川原田恒，松本　純，菊池彬夫ほか：孤立性肝結核腫の1例．青森中病医誌　**33**：231—234，1988
5) 渡辺栄二，河野通文，夏山秀康ほか：USで発見された径1.8cmの孤立性肝結核腫の1手術例．腹部画像診断　**7**：473—478，1987
6) 雫　稔弘，吉岡直樹，岡田正史ほか：超音波にて発見した孤立性肝結核腫の1例．日超音波医会49会研究発表会講論集　469—470，1986
7) 平林康宏，中島公洋，金　良一ほか：術前診断困難であった陳旧性孤立性肝結核腫の1切除例．手術　**47**：1515—1519，1993
8) 後藤裕夫，今枝孟義，山脇義晴ほか：術前診断困難であった孤立性肝結核腫の1切除例と本邦報告例の画像所見の検討．日消病会誌　**87**：1902—1906，1990
9) 八木橋美範，鈴木紘一，小尾和洋ほか：肝孤立性結核腫の1例．医療　**37**：592—595，1983
10) 左近司光明，野崎幹弘，若林利重ほか：孤立性肝結核腫．臨外　**27**：1467—1471，1972

Solitary Tuberculoma of the Liver Concomitantly Found in a Pancreatic Cancer Patient

Toshio Nishi, Katsuhiro Kawasaki, Shinichi Iwamoto, Yuichi Kawabata, Yoshiaki Nakano, Seishi Aizawa and Takesada Mori
Department of Surgery, Kaizuka Municopal Hospital

A case of solitary tuberculoma of the liver is presented with a review of 25 cases reported in the Japanese literature. The patient was 77 years old. The serum CA19-9 level was elevated during a follow-up observation after surgery for sigmoid colon cancer. Abdominal CT, ultrasonography, ERCP and hepatic angiography revealed pancreatic body cancer and metastasis in S_6 of the liver. Distal pancreatectomy and hepatic resection of S_6 was performed. Pathological examination of the resected specimen of the liver disclosed tuberculoma composed of epitheloid cells and lymphocytes with caseous necrosis. Although solitary tuberculoma of the liver is rare, it should be included in the differential diagnosis of liver tumor.

Reprint requests: Toshio Nishi　Department of Surgery, Kaizuka Municipal Hospital
3-10-20 Hori, Kaizuka, 597 JAPAN