日消外会誌　28（4）：859～863，1995年

多発性肝膿瘍，門脈右枝閉塞および肝動脈瘤破裂を来した肝内結石症の1例

国立東静病院外科
尾関　豊　松原　長樹　小久保光治　内山　隆

症例は72歳の男性．66歳時，胆石症で胆嚢摘除術，胆管空腸吻合術を受けた．71歳時のcomputed tomography（以下，CT）で右肝内結石を指摘されたが，放置．今回，悪寒，高熱および下血をきたし当院へ転送された．入院時検査で高度の貧血，白血球増多および肝胆道系酵素の上昇を認めた．腹部CTでは右肝管から前後枝分岐部に2cm大の石灰化像を認め，右葉後区域には多発性嚢胞状陰影を認めた．肝動脈造影では肝動脈後区域枝に血管外漏出像と造影剤の貯留を認め，経上腸間膜動脈性門脈造影で門脈右枝は閉塞していた．以上から，肝内結石に起因する多発性肝膿瘍，門脈右枝閉塞および右肝動脈瘤破裂と診断した．門脈右枝の閉塞のため肝動脈塞栓術の適応はないものと判断し，準緊急で肝右葉切除術を施行した．摘出した肝内結石はビリルビンカルシウム石で，後区域を中心に多数の膿汁貯留を認めた．術後に胆管空腸吻合部の縫合不全を併発したが軽快し，退院した．

Key words: intrahepatic gallstones, rupture of hepatic aneurysm and obstruction of portal vein

はじめに

肝動脈瘤破裂はまれであり，なかでも肝内結石症に起因するものは本邦で1例が報告されているにすぎない[1]．肝内結石症に起因する多発性肝膿瘍および門脈右枝閉塞に加え，右肝動脈瘤破裂をきたした症例を経験したので報告する．

症　例

患者：72歳，男性

主訴：発熱

家族歴：特記事項なし．

既往歴：幼少時からときどき腹痛があり胃けいれんと言われていた．40歳時，虫垂切除術．50歳時，胆石を指摘され，黄疸のため2か月間入院．60歳時，肺炎と診断され3か月間入院．66歳時，総胆管および肝内結石の診断で胆摘，胆管空腸吻合術．67歳時，腹壁瘢痕ヘルニアで修復術．

現病歴：1992年11月，71歳時のcomputed tomography（以下，CT）で右肝内結石症を指摘されたが，無症状のため経過観察されていた．1993年8月16日に悪寒，40°Cの高熱をきたし，近医で治療を受けたが軽快せず，下血および高度の貧血が出現したため，同月27日に当院へ紹介，転送された．

現症：体格中等，栄養やや不良．結膜に貧血を認めるが黄疸はない．腹部はやや膨隆し，右上腹部に軽度の圧痛を認める．

入院時検査所見：高度の貧血，白血球増多および肝胆道系酵素の上昇を認めたが，血清総ビリルビン値は正常であった．ICG 15分停滞率は15.6%と上昇していた（**Table 1**）．

前回の手術（1988年3月1日）記録によると，胆嚢は小指頭大と著明に萎縮し，総胆管内にはビリルビン

Table 1　Laboratory data on admission

WBC	13,000 /mm³	TChol	100 mg/dl
RBC	172×10⁴ /mm³	TG	76 mg/dl
Hb	4.2 g/dl	ZTT	12.2 U
Ht	12.6 %	TTT	3.6 U
Plt	29.7×10⁴ /mm³	Na	140 mEq/l
TP	5.9 g/dl	K	3.2 mEq/l
Alb	2.2 g/dl	Cl	101 mEq/l
TBil	0.9 mg/dl	Ca	7.2 mg/dl
GOT	63 IU/l	BUN	10 mg/dl
GPT	53 IU/l	Creatinine	0.79 mg/dl
LDH	583 IU/l	FBS	101 mg/dl
Ch-E	49 IU/l	HBsAg	(−)
ALP	690 IU/l	HCV Ab	(−)
γ-GTP	238 mU/ml	ICG R15	15.6 %

＜1994年12月7日受理＞別刷請求先：尾関　豊
〒411　静岡県駿東郡清水町長沢762－1　国立東静病院外科

カルシウム石が存在した．右肝内胆管にも結石があり，胆嚢摘出術，肝内結石の可及的除去および胆管空腸Roux-Y端側吻合術が施行されていた．

今回発症前の腹部超音波検査(ultrasonography，以下US）所見：入院2か月前の1993年6月に施行したUSで，右肝管から前後枝分岐部に約2cm大の音響陰影を伴うstrong echoを認め，右肝内胆管は拡張していた．また，左肝内胆管には胆道気腫を認めた．

入院時の腹部CT：単純CTで右肝管から前後枝分岐部に一致して約2cm大の石灰化像を認めた．肝左葉は肥大して右葉は萎縮し，左葉の肝内胆管は拡張して気腫像を呈した（**Fig. 1**）．肝右葉後区域内には造影CTで明瞭となる1～2cm大の多発性嚢胞状陰影を認めた．門脈右枝は著明に狭小化していた（**Fig. 2**）．

入院2日後にタール便をきたしたため，その翌日に血管造影を施行した．

腹部血管造影：肝動脈造影の動脈相で，肝動脈後区域枝に血管外漏出像と直径1.5cm大の造影剤の貯留を認めた（**Fig. 3**）．経上腸間膜動脈性門脈造影で門脈右枝は狭小化し，尾状葉枝を分岐後に閉塞していた（**Fig. 4**）．

以上の所見から，肝内結石に起因する多発性肝膿瘍，門脈右枝閉塞および右肝動脈瘤破裂と診断した．門脈右枝の閉塞のため肝動脈塞栓術の適応はないものと判断した．40°Cの高熱と下血が持続したため，出血性

Fig. 1　A plain computed tomogram. A calcification (an arrow), 2cm in size, is shown in the right lobe of the liver.

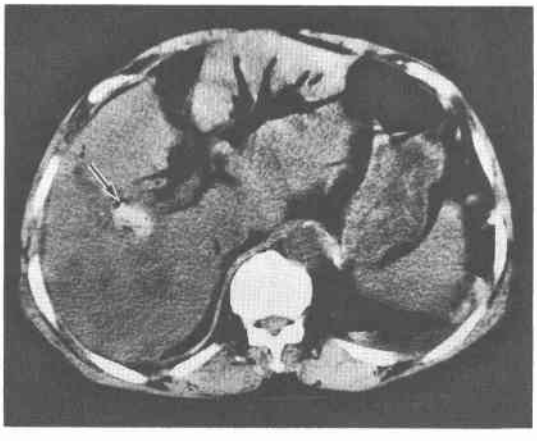

Fig. 2　An enhanced computed tomogram. Multiple non-enhanced cystic lesions are disclosed in the posterior segment of the liver. The right branch of the portal vein (an arrow) is narrowed.

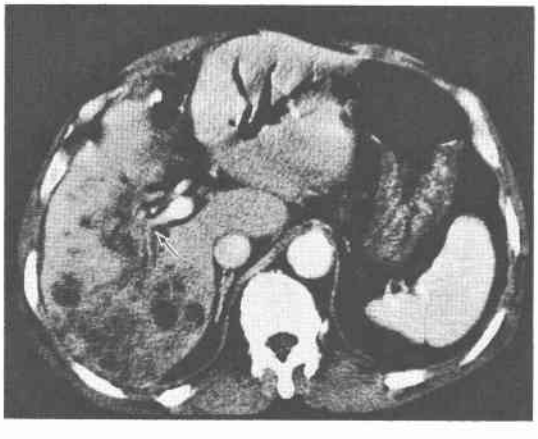

Fig. 3　A hepatic angiogram. An extra-vasation (an arrow) is shown at the posterior branch of the right hepatic artery.

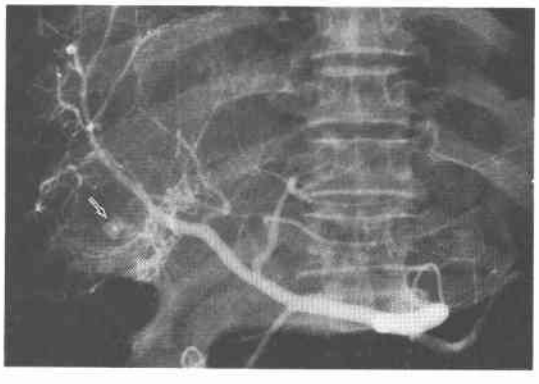

Fig. 4　A transmesenteric portogram. The right branch of the portal vein is narrowed and obstructed (an arrow) after bifurcation of the caudate branch (P1).

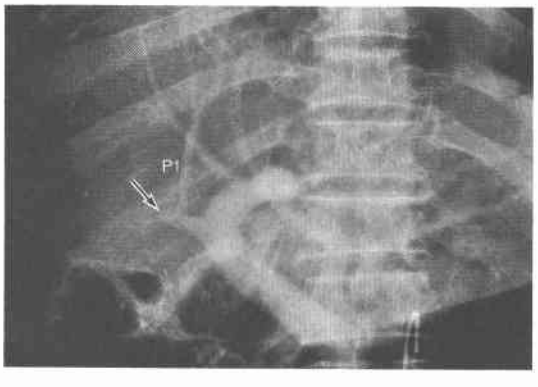

ショックないしdisseminated intravascular coagulation（以下，DIC）の準備状態と考え，同年8月31日に準緊急手術を行った．

手術所見：既往手術による胆管空腸吻合部の右側で右肝管と空腸との間に瘻孔が形成され，血液を混じた胆汁が流出していた．手術は肝右葉切除術を施行した．肝切離の途中で後区域肝表面の数か所から膿汁が流出した．肝門部の剝離が困難なため右枝Glissonを一括して遮断および切離し，右肝管の前後枝分岐部に嵌頓していた結石を摘出した．切離面で右肝動脈および門脈右枝を同定し，縫合閉鎖した．右肝管にTチューブを挿入し，胆管空腸吻合を再度施行した（**Fig. 5**）．

切除標本所見：摘出した肝内結石は大きさ2cm径，割面で茶褐色，層状構造を呈するビリルビンカルシウム石であった（**Fig. 6**）．切除肝の割面では後区域を中心に多発性嚢胞状病変を認め，悪臭のある膿汁が貯留していた（**Fig. 7**）．膿汁の細菌培養では表皮ブドウ球菌が検出された．

組織学的所見：肝右葉前区域のGlisson鞘には著明な線維化を認めたが，肝細胞は比較的保たれていた．

Fig. 5 Schematic illustration of the operation.

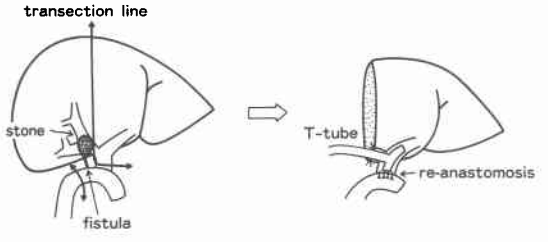

Fig. 6 The removed gallstone shows a layer to layer structure which indicates a calcium bilirubinate stone.

Fig. 7 A cut surface of the resected liver. Multiple abscesses are seen in the posterior segment of the liver.

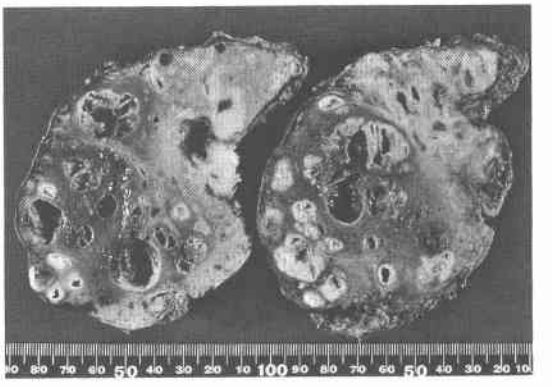

Fig. 8 A photomicrograph. Many abscesses and necrosis of the liver cells are demonstrated (hematoxylin-eosin stain, ×40).

後区域の肝実質内には多数の膿瘍を認め，肝細胞は壊死に陥っていた（**Fig. 8**）．肝内動脈には内膜肥厚を認めたが，破裂部位は同定できなかった．また，切除された門脈には閉塞性変化を認めなかった．なお，胆管壁に悪性所見は認めなかった．

術後に胆管空腸吻合部の縫合不全をきたしたが保存的に軽快，退院し，1年後の現在，健在である．なお，66歳時の胆石症手術前後に施行されたUS, CT像の見直しから，今回摘出した右肝内結石が前回の手術当時から残存していたものと推定された．

考　察

本症例の病態は，右主要肝内胆管の結石が長期に及ぶ肝右葉の閉塞性胆管炎を生じ，胆管炎に起因する多発性肝膿瘍，閉塞性門脈炎および閉塞性動脈炎から仮

性動脈瘤の破裂を引き起こしたものと考えられる．

胆管炎性肝膿瘍はかつては肝膿瘍の大部分を占めていたが，経皮的胆管ドレナージの進歩した今日では著明に減少しつつある．中沼ら[2]の全国調査によれば通常型の肝内結石症226例中12例に胆管炎性膿瘍がみられたという．本症例では黄疸がなく，既往の胆道再建による胆道内気腫のためUSでの胆管の描出が不良で，胆管炎自体の治療より肝動脈瘤破裂の治療が優先されたため，経皮的胆管ドレナージは施行しなかった．もちろん，膿瘍自体に対するドレナージは膿瘍の成因，数，大きさなどから適応外と考えられた．

肝内結石症では血管造影の適応となることが少ないため，門脈の変化に関してはあまりよく知られていない．しかし，肝内結石症における門脈の変化を詳細に検討すると，肝内門脈枝の閉塞性変化はかなりの頻度で見いだされるという[3)4)]．門脈血流障害と肝内結石との因果関係については諸説があるが，一般に，胆管炎の波及による門脈炎の結果として内腔の狭小化，内膜の肥厚，血栓の形成などがもたらされると考えられている[2)5)]．本症例は切除標本で門脈に明らかな閉塞性変化を認めなかったが，門脈右枝閉塞部の肝側で切離したため閉塞部が切除されていなかったものと考えている．

従来，肝動脈瘤は比較的まれな疾患とされてきたが近年増加の傾向にあり，1994年までに本邦96例[6)]が報告されている．動脈瘤の成因は医原性のものが増加し[6)7)]，胆石症によると推定されるものはGuidaら[8)]の120集計例中23例にすぎない．肝内結石症に起因する肝動脈瘤破裂は本邦では1例が報告されているにすぎず[1)]，本症例のように門脈1次分枝の閉塞を伴った症例は初めてと思われた．

Sheridan[9)]は肝動脈瘤99集計例中9例が胆石症に起因するものであり，胆石による持続的な圧迫が隣接する肝動脈壁を脆弱化し，動脈瘤の形成を引き起こすと述べている．しかし，本症例の肝動脈瘤は後区域枝にみられ，胆石の存在部位と一致していない．したがって，以前から肝内結石に起因した閉塞性動脈内膜炎が基盤として存在し[2)]，胆管炎性肝膿瘍による高度の炎症性変化が加わって肝内動脈枝の破綻，仮性動脈瘤の形成を引き起こしたものと推測される．多発性肝膿瘍の存在部位と肝動脈瘤の形成部位がともに後区域であったことはこの傍証と思われる．

肝動脈瘤の治療法は，これまで手術療法が原則とされてきたが，最近では低侵襲で，治療成績の良好な経カテーテル的動脈塞栓術（transcatheter arterial embolization：以下，TAE）が第1選択とされるようになってきた[10)11)]．しかし，本症例では門脈右枝の閉塞を伴っていたため，TAEを施行すれば肝実質の虚血はより高度となり膿瘍の悪化から全身状態の低下をきたすものと考えられた．超選択的な破綻動脈枝へのカテーテル挿入が可能であれば危険性は少ないが，中枢側でのTAEは禁忌と判断し準緊急手術を選択した．幸い，患者はショックやDICに陥る以前に手術を受け，良好な経過をたどることができたが，出血が高度でショックを呈する場合には出血コントロールのための術前処置として選択的TAEを行う意義があるものと思われる．

文　献

1) 尾関　豊，林　昌俊，鈴木章男ほか：左肝動脈瘤破裂をきたした肝内結石症の1例．胆と膵　14：893—899，1993
2) 中沼安二，山口幸二，太田五六ほか：肝内結石症の病理—病理組織学的検討（全国例）—．胆と膵　10：1302—1310，1989
3) 佐治　裕，柿田　章，高橋　毅ほか：血管造影所見からみた肝内結石症の病態．胆道　2：9—16，1988
4) 高橋良延，高橋　徹，伊勢秀雄ほか：肝内結石症切除肝の構築病理学的研究—肝内胆管，肝内門脈，肝実質の三次元コンピューターの画像解析—．日外会誌　91：86—94，1990
5) 上田順彦，高橋信樹，山崎英雄ほか：高度な肝萎縮を伴った肝内結石症の1例．胆と膵　11：1433—1438，1990
6) 宇野耕治，中島正継，安田健治朗ほか：動脈塞栓術にて治癒しえた肝動脈瘤胆道破裂の1例．日消病会誌　91：115—118，1994
7) 森田　穣，齋藤博哉，安友紀幸ほか：肝動脈瘤に対する経カテーテル動脈塞栓術．肝臓　30：477—483，1989
8) Guida PM, Moore SW: Aneurysm of the hepatic artery. Report of five cases with a brief review of the previously reported cases. Surgery 60：299—310，1966
9) Sheridan JT: Hepatic artery aneurysm. Report of a case and review of the literature. Arch Surg 72：300—310，1956
10) Goldblatt M, Rad FF, Goldin AR et al: Percutaneous embolization for the management of hepatic artery aneurysms. Gastroenterology 73：1142—1146，1977
11) Salam TA, Lumsden AB, Martin LG et al: Nonoperative management of visceral aneurysm and pseudoaneurysms. Am J Surg 164：215—219，1992

A Case of Multiple Liver Abscesses, Obstruction of Right Portal Vein and Rupture of Hepatic Arterial Aneurysm due to Intrahepatic Gallstones

Yutaka Ozeki, Nagaki Matsubara, Mitsuharu Kokubo and Takashi Uchiyama
Department of Surgery, National Tosei Hospital

A 72-year-old man who had undergone cholecystectomy and choledochojejunostomy for cholelithiasis 6 years ago was transferred to our hospital because of chills, high fever and tarry stool. He had been found to have right intrahepatic gallstones by computed tomography (CT) one year ago. Severe anemia, leucocytosis and elevation of hepatobiliary enzymes were shown on admission. CT disclosed a calcification in the right lobe of the liver and multiple cystic lesions in the posterior segment of the liver. Hepatic angiography showed extravasation and pooling of contrast medium at the posterior branch of the right hepatic artery. Transmesenteric portography revealed obstruction of the right branch of the portal vein. Under a diagnosis of multiple hepatic abscesses, obstruction of the right portal vein and rupture of the hepatic arterial aneurysm due to intrahepatic gallstones, urgent right hepatic lobectomy was performed. Transcatheter arterial embolization was not indicated because of the obstruction of the portal vein. The removed gallstones were calcium bilirubinate stones, and the resected liver showed multiple abscesses in the posterior segment of the liver. His postoperative course was uneventful except for minor leakage from the choledochojejunostomy.

Reprint requests: Yutaka Ozeki Department of Surgery, National Tosei Hospital
762-1 Nagasawa, Shimizu-chô, Sunto-gûn, Shizuoka, 411 JAPAN