日消外会誌　28（4）：864～868，1995年

Riedel葉より発生した肝外発育型肝細胞癌の1治験例

国立高崎病院外科，群馬大学第2外科
富沢　直樹　　草場　輝雄　　大和田　進
坂田　義行　　飯野　佑一　　森下　靖雄

肝外発育型肝細胞癌の本邦報告例は約70例で，そのうちRiedel葉よりの発癌例は3例と少ない．今回，Riedel葉原発と考えられる肝外発育型肝細胞癌の治験例を経験したので，本邦報告例を集計して報告する．症例は57歳の女性で，右季肋下に手拳大の腫瘤を触知，腹部超音波検査および腹部CT検査で，肝後下区域より肝外性に発育する腫瘍を認めた．腹腔動脈造影上，肝後下区域動脈の異常分枝より栄養を受けていた．肝後下区域より肝外に懸垂状に発育していた腫瘍を肝臓の一部とともに切除した．腫瘍は単結節型で，組織診断はEdmondson II型の肝細胞癌であった．非癌部に肝硬変の所見はなかった．

Key words: hepatocellular carcinoma, extrahepatic growth, Riedel's lobe

はじめに

肝外発育型の肝細胞癌は比較的まれであり，そのうちRiedel葉より発生したと考えられる本邦報告例は3例と少ない．今回，Riedel葉原発の肝外発育型肝細胞癌の1例を経験したので，本邦における報告例の集計と若干の文献的考察を加え報告する．

症　例

患者：57歳，女性

主訴：右季肋下腫瘤と体重減少

家族歴，既往歴：特記すべきことなし．

現病歴：1991年8月，右季肋下の腫瘤触知と体重減少（5kg）で近医を受診，超音波検査で腫瘤を認め，当院に紹介入院となった．

入院時現症：眼瞼および眼球結膜に貧血や黄疸はなく，表在リンパ節も触知しなかった．右季肋下に10×6cm大の弾性硬，境界明瞭で平滑な腫瘤を触知した．脾腫はなく，直腸診でも異常所見はなかった．

入院時検査所見：血液一般および生化学検査に異常はなかった．肝炎ウイルスマーカーは陰性，腫瘍マーカーも正常であった（**Table 1**）．

腹部超音波検査：肝右葉下面に径10cm，境界明瞭で，内部エコーは低エコー・不均一の腫瘍があり，後下区域に連続していた．肝臓の形態は正常で，腹水もなかった（**Fig. 1a**）．

＜1994年12月7日受理＞別刷請求先：富沢　直樹
〒371　前橋市昭和町3－39－22　群馬大学医学部第2外科

Table 1　Laboratory data on admission

WBC	4,300 /mm³	T. Bili	1.6 mg/dl
RBC	453×10⁴ /mm³	D. Bili	0.6 mg/dl
Hb	13 g/dl	ZTT	7.5 IU/L
Ht	41 %	TTT	3.0 IU/L
Plt	33×10⁴ /mm³	FBS	81 mg/dl
T.P	8.8 g/dl	PT	13.9 sec (109%)
Alb	3.3 g/dl	ICG_{15}	2.9 %
GOT	19 IU/l	HBsAg	(－)
GPT	16 IU/l	HCV	(－)
LDH	296 IU/l	AFP	3.7 ng/ml
ALP	52 IU/l	CA19-9	10 ng/ml
CH. E	5,379 IU/l	CEA	0.9 ng/ml

腹部computed tomography（以下，CTと略記）検査：肝右葉下面より腹腔内に下垂する楕円形のlow densityで内部は不均一，境界明瞭な腫瘤を認め，造影で腫瘍の中心が不均一に濃染された（**Fig. 1b**）．

腹部magnetic resonance imaging（以下，MRIと略記）検査：腫瘤はT1強調で高信号，T2強調でも高信号であったが，低信号部の混在もみられた（**Fig. 2**）．

腹腔動脈造影で，右下腹部に血管の豊富な腫瘍を認め，異常に太い2本の栄養血管を有していた．1本は後下区域枝から分岐する主なる太い枝で，右肝動脈から分枝する1本と共に異常分枝と考えられた（**Fig. 3a**）．静脈相では，腫瘍より2本の流出血管があり，肝静脈系に流入していた（**Fig. 3b**）．上腸間膜動脈造影による門脈相では正常肝分枝のみ造影され，腫瘍の流入血管は認めず，門脈内腫瘍塞栓もなかった．

Fig. 1 a: Abdominal echogram shows a tumor with extrahepatic growth from the posterior-inferior hepatic lobe. b: The tumor is enhanced ununiformly in abdominal computed tomogram.

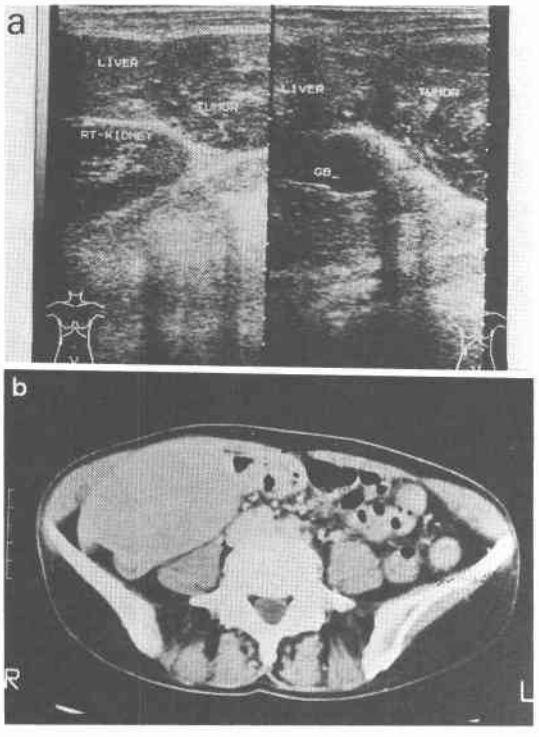

Fig. 2 Abdominal MRI demonstrates the tumor is high intensity on T1 weighted image, high and low intensity on T2 weighted image.

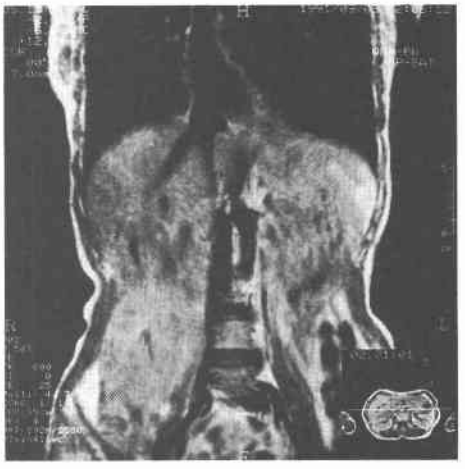

以上より，肝右葉下縁より肝外性発育した肝細胞癌と診断，1991年9月に手術を施行した．

手術所見：肝臓は外見上正常で，右葉外側下縁より手拳大の暗赤色の腫瘍が腹腔内に懸垂していた．腫瘍表面は平滑・弾性軟で，周囲臓器への浸潤はなく，腹膜播種やリンパ節転移もなかった．腫瘤は明らかな被膜を有し，境界は明瞭で，肝とは茎2cmほどの肝実質で連続していた（**Fig. 4a**）．被膜下に無数の血管が透

Fig. 3 a: Celiac angiogram shows a hypervascular tumor fed by two abnormal arteries from the right hepatic artery. b: Venous phase of celiac arteriogram shows two afferent veins from the tumor to the hepatic vein.

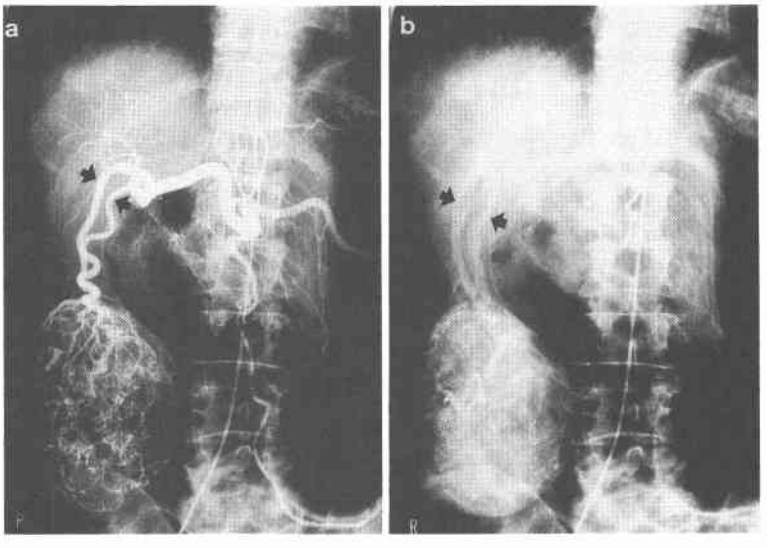

Fig. 4　a : Photograms at laparotomy : all of the tumor exists in extrahepatic such as suspending from the liver, but the border between the tumor and liver is clear. b : Macroscopic photogram : all of the part of extrahepatic mass is occupied with the tumor and there are no normal liver tissues.

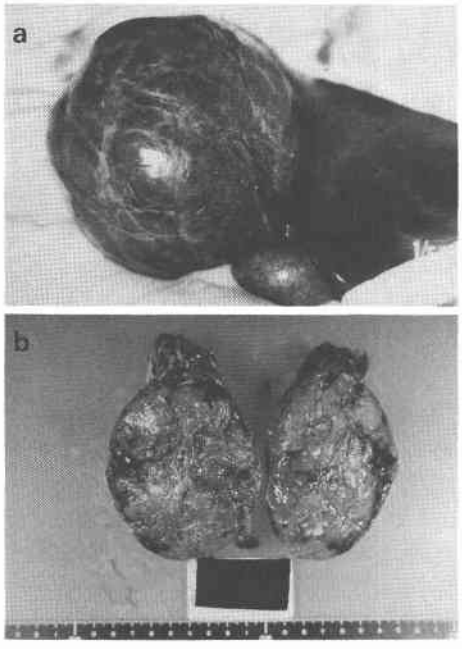

見できた．肝門部で右グリソン鞘を一括血行遮断下に，腫瘍より2cm 離して右葉を部分切除した．径7mm の肝静脈枝 2 本と径4mm の肝動脈枝 2 本を結紮切離した．腫瘍に流入する門脈・胆管を認めなかった．

摘出標本および病理組織所見：腫瘍は9×8×9cm で，被膜に包まれ血管が豊富であった．割面は充実性で中心壊死はなく，突出部はすべて腫瘍で占められ，非癌部肝組織を認めなかった(**Fig. 4b**)．病理組織上，腫瘍は肝細胞類似の異型細胞の増殖がみられた．類洞

Fig. 5　The tumor is separated from the normal liver tissues by the fibrosis capsle. The histological diagnosis is the Edmondson II type of hepatocellular carcinoma. (×100)

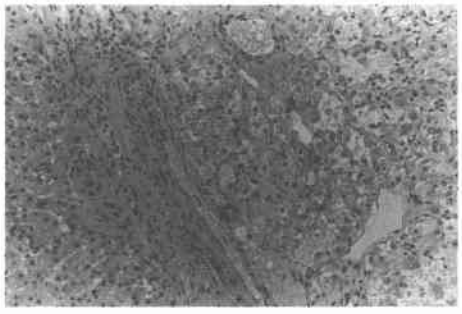

様構造をもつが，索状配列のはっきりしない充実型増殖を示す Edmondson II 型[1]の肝細胞癌であった．核分裂像は比較的少ない，胆汁の産生像はなく，門脈内腫瘍浸潤もなかった（**Fig. 5**）．

術後，Tegaful-uracil 300mg/日を投与し，3 年経過した現在，再発なく生存している．

考　察

肝外発育型肝癌の欧米報告例は少ないが，本邦では1957年の加藤ら[2]の報告以後約70例の報告がみられる．しかし肝癌取扱い規約[3]にもその定義はなく，報告者により異なっている．関ら[4]は，肝外に存在する腫瘍の最大径が腫瘍茎より大きいものを肝外発育型としている．一方，荒川ら[5]は，肝外発育型を発生機序により，1）異所性肝組織からの発生[6]，2）副肝葉からの発生[7]，3）Riedel 葉からの発生，4）肝硬変突出部からの発生，5）辺縁部肝癌の肝外進展の 5 つに分類している．また市川ら[8]は，異所性の肝組織より発生した異所性発育型肝細胞癌と，肝外発育型肝細胞癌とに分け，後者をさらに有茎型と肝外突出型に分けている．そして有茎型を，Cullen[9]の副肝葉の分類における，肝臓に

Table 2　Riedel's lobe in Japanese literatures

Case	Auther (year)	Age・sex	Symptom	Location	Feeding artery	Cholecy-stitis	Operation	Histology
①	Kakizaki, et al[14] (1966)	52 F	fever up	Edge of right lobe	Rt-hepatic artery	Present	Probe laparotomy	Congestion of hepatic vein
②	Kakizaki, et al (1966)	41 F	Jaundice	Edge of right lobe	Unknown	Absent	Probe laparotomy	Chr. hepatitis
③	Arima and Hattori[13] (1968)	42 F	Abd. pain	Right lobe	Unknown	Unknown	(−)	Liver chirrhosis
④	Arima and Hattoori (1968)	51M	Abd, pain	Right lobe	Unknown	Unknown	Laparoscopy	Chr. hepatitis

Table 3 Hepatocellular carcinoma originated in the Riedel lobe in Japanese literatures

Case	Auther (year)	Age・sex	Symptom	HBsAg	AFP	ICG15	Liver cirrhosis	Location
①	Arakawa, et al[4] (1982)	39 F	Unknown	Unknown	(−)	Unknown	Negative	Edge of right lobe
②	Murai, et al[15] (1990)	75M	Rt-Hypochondralgia	(−)	<20	5.9	Negative	S5
③	Kan, et al[3] (1991)	37 F	Unknown	(+)	930	2.3	Negative	S6
④	Tomizawa, et al (1994)	57 F	Abd, tumor	(+)	3.7	2.9	Negative	S6

	Tumor size	Feeding artery	Neovascularization	Edomondson category	Fc/Fcinf	Vp/IM	Operation	Prognosis
①	Giant tumor	Unknown	Hypervascular	I	+/Unknown	Unknown	Partial resection	Unknown
②	5×7cm	Rt-post-inf branch	Hypervascular	II	Unknown	Unknown	Partial resection	Alive for 3 years Recurrence(−)
③	8×8×11cm	Unknown	Unknown	II	+/−	Vp1/IM2	Right lobectomy	Recurrence after 2 months
④	9×9×8cm	Rt-post-inf branch	Hypervascular	II	+/−	Vp0/IMO	Partial resection	Alive for 3 years recurrence(−)

Fc…Formation of the tumor capsule　Fcinf…Invasion to the tumor capsule
Vp…Invasion to inside of the portal veins　IM…Intrahepatic metastasis

脈管・胆管・結合織の茎のみで結合している型から発癌したものとした．また，市川ら[7]は肝外の腫瘤の一部に正常な肝細胞が証明されれば，癌が副肝葉から発生した証拠になると述べている．

Riedel 葉とは，Riedel[10]によって，肝右葉が舌状に下垂し，中年の女性に圧倒的に多いと記載された肝臓の形態異常である．Palmer[11]は Riedel 葉を一種の副肝葉としているが，Sherlock[12]は副肝葉は結合織で肝臓と境されるが，Riedel 葉は実質で肝臓と連続し，発育上の変異であると述べている．しかし，Cullen[8]は副肝葉の茎が肝実質である型も報告しており，Riedel 葉と副肝葉については一定の見解がない．Riedel[9]自身は胆石症の合併例が多かったことより，Riedel 葉は肝周囲の炎症により2次的に形成されたものとした．一方，Reitemeier ら[13]は胆石症と Riedel 葉の合併は19.3%に過ぎず，小児にも本症がみられることより先天的な形態異常とした．

Riedel 葉の本邦報告は，著者の調べえたかぎりでは4例である[14][15]．柿崎ら[15]の症例は，右葉の舌状突起が右肝動脈の大きな分枝で支配され，突出部が炎症による再生組織ではなく，先天的な発育異常であった(**Table 2**)．自験例は中年の女性で，腫瘤が肝 S6より有茎性に腹腔内に下垂し，非癌部肝実質に肝硬変の所見はないことより，Riedel 葉からの発癌が考えられた．また自験例の茎は肝実質であり，右肝動脈からの2本の太い異常動脈が腫瘍を栄養しており，柿崎ら[15]の症例と一致し，Riedel 葉の先天異常説を裏付けた．

本邦の Riedel 葉発癌例は本症例を含めて4例にすぎない(**Table 3**)[4][5][16]．男女比は1：3で女性に多く，年齢は39～75歳(平均49.5歳)，肝硬変合併例はなかった．α-fetoprotein 高値例は4例中1例のみであった．血管造影の記載があるものはすべて著明な Hypervascular の腫瘍で，右肝動脈からの拡張した栄養血管を有し，血管網が被膜下で腫瘍を取り囲むように発達していた．このように肝右葉下部に存在する肝外発育型肝癌が，異常な血管によって支配されていれば，Riedel 葉からの発癌も考慮すべきである．

治療としては，肝硬変がなく肝予備能も良好である例が多いため，肝切除術が可能である症例が多い．腫瘍が肝辺縁に存在しているため，肝部分切除が本邦報告例4例中3例で行われている．しかし Nishizaki ら[17]は部分切除後の同葉再発例を，また，閑ら[4]は門脈浸潤，肝内転移 (Vp (+)，IM (+)) 例を報告している．自験例は術前画像診断上 Vp(−)，IM(−)であったため，肝部分切除を行った．病理組織でも静脈浸潤，門脈浸潤は陰性であったが，肝予備能を考慮すれば亜区域切除や右葉切除も可能であった．画像診断の進歩により VP・IM 因子は術前診断が可能で，症例によっては系統的肝切除も必要と考える．

稿を終えるにあたり，ご指導頂いた群馬大学第2病理学

教室教授中里洋一先生に深謝いたします．

文　献

1) Edomondson HA, Steiner PE: Primary carcinoma of the liver. Cancer 7：462—503, 1954
2) 日本肝癌研究会編：原発性肝癌取扱い規約．第3版．金原出版，東京，1992
3) 加藤元道，南須原照久，木脇祐宗ほか：興味ある肝細胞癌の1例．日内会誌　46：1218，1957
4) 関啓太郎，鴻巣　寛，池　正敏ほか：肝外発育型肝細胞癌13例の検討．日消外会誌　24：2032—2036，1991
5) 荒川正博，鹿毛政義，磯村　正ほか：原発性肝癌の病理形態学的研究—肝外に巨大な腫瘤を形成したいわゆる有茎性肝細胞癌7例の検討—．肝臓 86：942—948，1982
6) Horiuchi N, Kitamura T, Wada A: Hepatoma originated in the Retroperitoneal space. Oncology 27：235—243，1973
7) 三好正人，岩佐　昇，藤井　浩ほか：肝外性に発育した腹腔内出血をおこした肝細胞癌の1例．肝臓 18：765—772，1977
8) 市川　長，今岡昌義，佐々木洋ほか：肝外発育型肝細胞癌6例の検討—肝外発育型肝細胞癌の分類と外科治療—．肝臓　86：806—812，1984
9) Cullen TS: Accessory lobes of the liver. Arch Surg 11：718—764，1925
10) Riedel I: Über den zungenförmigen Fortsatz des rechten Leberlappens und seine pathognostische Bedeutung für die Erkrankung der Gallenblase nebst Bemerkungen über Gallensteinoperatonen. Berl Klin Wehnschr 25：577—602，1988
11) Palmer D: Clinical gastroenterology. 2nd edition. Harper & Row Publishers, New York, 1963, p468
12) Sherlock S: Disease of the liver and biliary system. 3rd edition. Blackwell Scientific Publications, Oxford, 1963, p4—5
13) Reitemeier RJ, Butt HR, Baggenstoss AH et al: Riedel's lobe of the liver. Gastroenterology 34：1090—1095，1958
14) 有馬道雄，服部　信：肝の Riedel's lobe の2例．日消病会誌　65：179，1968
15) 柿崎善明，石渡淳一，福士経雄ほか：肝の位置・形態異常—II異常分葉について—．秋田医師会誌 21：46—53，1966
16) 村井紳浩，藤本憲一，平井健清ほか：肝外発育型肝細胞癌の1例．手術　44：497—499，1990
17) Nishizaki T, Matsumata T, Adachi E et al: Pedunculated hepatocellular carcinoma and surgical treatment. Br J Cancer 67：115—118，1993

Hepatocellular Carcinoma of an Extrahepatic Type Originated from the Riedel's Lobe

Naoki Tomizawa*, Teruo Kusaba, Susumu Ohwada, Yoshiyuki Sakata, Yuichi Iino and Yasuo Morishita
The Department of Surgery, Takasaki National Hospital
*The Second Department of Surgery, Gunma University School of Medicine

About 70 patients with extrahepatic hepatocellular carcinoma (HCC) including three HCCs originating from the Riedel's lobe have been reported in Japan. We report herein a 57-year-old woman with HCC originating from the Riedel's lobe. She admitted for the right hypochondrial tumor. Ultrasonograms and computed tomograms showed a tumor growing from the posterior-inferior segment of the liver to extrahepatic areas. Celiac arteriograms showed a hypervascular tumor fed by two abnormal arteries from the right hepatic artery. Partial resection of the liver was performed. The tumor was a single nodular type with a capsule that was separatd from normal liver tissue. Histologically, the tumor was Edmondson II type of hepatocellular carcinoma.

Reprint requests: Naoki Tomizawa　Second Department of Surgery, Gunma University School of Medicine
3-39-22 Shouwamachi, Maebashi, 371 JAPAN