日消外会誌　28（4）：869～873，1995年

術後3年でリンパ節再発により死亡した同時性胆管胆嚢重複早期癌の1例

神戸大学第1外科，同　第2病理*

味木　徹夫　　小野山裕彦　　山田　　勇　　佐古　辰夫
山崎　　巌　　山本　正博　　斎藤　洋一　　藤盛　孝博*

まれな胆管および胆嚢の同時性早期重複癌で，治癒切除34か月後にリンパ節転移再発のために死亡した興味ある1症例を経験した．症例は70歳の男性．胆管に乳頭状の腫瘤を認め，胆管癌として膵頭十二指腸切除を施行した．全割による組織学的検索では，胆管腫瘍は乳頭状腺癌で，線維筋層内までの浸潤を示した．さらに胆嚢にも体底部に広範に広がる粘膜内に限局した高分化型腺癌を認めた．両者に連続性はなく，いずれも脈管内侵襲はみられず，リンパ節転移も認められなかった．胆管癌はCEAおよびCA19-9の免疫組織学的染色で陰性だったのに対し，胆嚢癌は陽性像を示し，両者の特性の違いが示された．胆道早期癌は脈管侵襲も少なく長期予後が期待できるとされる．本例は全割にて脈管侵襲のない早期重複癌と確診できたにもかかわらず，早期再発死亡した．

Key words: double cancer, biliary tract carcinoma, lymphnode metastasis of early carcinoma

はじめに

胆道癌の予後は消化器癌の中でも不良である[1)~3)]が，いわゆる早期癌[4)5)]は治癒切除がなしえれば再発率も非常に低く，長期予後が期待できるとされている[1)6)~9)]．しかし，胆管癌の線維筋層（fm）内に浸潤するものは早期癌とされているが，再発例の報告があり[10)]，脈管侵襲などの組織学的因子に注意を払う必要があるとされている．今回我々は切除時に全割検索で胆管fm癌と胆嚢粘膜内（m）癌の同時性重複癌が確認され，脈管侵襲，リンパ節転移がなかったにもかかわらず，術後34か月後にリンパ節転移再発にて死亡した興味ある1症例を経験したので報告する．

症　例

患者：70歳，男性

主訴：全身掻痒感

家族歴：父，胃癌で死亡．

既往歴：特記すべきことなし．

現病歴：1988年より時々掻痒感が出現していた．1990年4月，掻痒感のため当院内科を受診，黄疸を指摘され，5月8日内科入院．黄疸は自然消退したが，精査の結果，総胆管癌と診断され，6月25日手術目的で当科へ転科となった．

入院時現症：体格，栄養中等度，貧血，黄疸なく，表在リンパ節を触知せず．腹部は平坦で，肝臓を正中線上2横指触知したが，腫瘤は認めなかった．

入院時検査成績：赤血球数309×10^4/mm^3，Hb 10.4 g/dl と軽度の貧血を認めた．総ビリルビン値は0.5 mg/dl であったが，Alkaline phosphatase 472IU/l，γ-glutamyltranspeptidase 191IU/l，Leucine aminopeptidase 133IU/l と胆道系酵素が高値を示した．腫瘍マーカーとしては carcinoembryonic antigen（以下，CEA と略記）6.0ng/ml，carbohydrate antigen 19-9（以下，CA19-9と略記）65U/ml と軽度上昇が見られた．

腹部 computed tomography（以下，CT と略記）検査：総胆管に造影 CT で増強される mass を認め，上腸間膜静脈および下大静脈への圧排浸潤が疑われた．

腹部超音波検査：総胆管は拡張し，不整形の内部エコーほぼ均一な mass で充満していた．門脈は軽度に圧排され，肝内胆管は軽度拡張していた．胆嚢内に音響陰影を伴う胆石が多数堆積して認められた（**Fig. 1**）．

腹部血管造影：総胆管周囲の動脈叢の軽度血管増生および encasement が見られた．

内視鏡的逆行性胆管膵管造影：総胆管は拡張し，

＜1994年12月7日受理＞別刷請求先：味木　徹夫
〒650　神戸市中央区楠町7－5－1　神戸大学医学部第1外科

Fig. 1 Abdominal ultrasonography shows an irregular mass in the common bile duct (arrows).

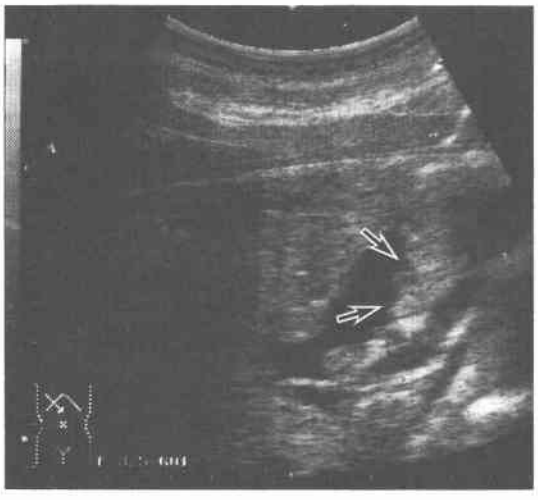

Fig. 2 Resected specimen reveals a papillary bile duct tumor.

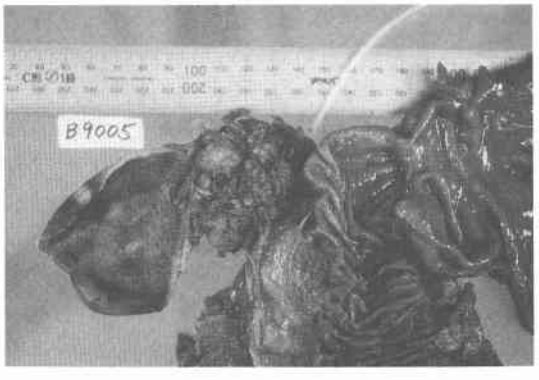

Vater 乳頭より約5cm の部位から上部胆管にかけて不整な陰影欠損像が認められた．膵管は軽度拡張していた．

以上より，総胆管癌を疑い，7月9日手術を施行した．

手術所見：総胆管内に触診上，soft な腫瘤があり，漿膜面への露出は見られなかった．領域リンパ節に腫大を認めず，総胆管周囲血管との剝離は容易であり，膵頭十二指腸切除術を施行し，Child 変法にて再建を行った．胆道癌取扱い規約による術後診断は，Bms, circ, 乳頭型，S_0，$Hinf_0$，H_0，$Ginf_0$，$Panc_0$，D_0，V_0，P_0，M (−)，St (+)-bil，N_0，DW_0，HW_0，EW_0，Stage I，R_2，絶対治癒切除であった．

切除標本肉眼所見：総胆管の腫瘤は4.3cm×3.6cm のカリフラワー様の隆起性病変であった．胆嚢粘膜面には病変を認めなかった．胆嚢内には最大径3mm の混合石を20個認めた（**Fig. 2**）．

病理組織学的所見：胆管および胆嚢を全割検索した．総胆管の腫瘍は乳頭状腺癌で，線維筋層までの浸潤を認め，脈管侵襲は見られなかった．胆嚢にも粘膜内に広範囲に存在する高分化型管状腺癌を認め，胆管癌との連続性はなかった．組織学的進行度は胆管癌は，INFβ，ly_0，v_0，pn_0，fm，$ginf_0$，$panc_0$，d_0，vs_0，hw_0，dw_0，ew_0で，胆嚢癌は pat Gfb，m，ly_0，v_0，$hinf_0$，$binf_0$であり，組織学的リンパ節転移はみられなかった．

両病巣の性状の相違について検討するため，CEA および CA19-9の免疫組織染色を行った（**Fig. 3, 4**）．胆管癌は CEA，CA19-9とも染色陰性であったのに対し，

Fig. 3 Immunohistochemical staining with CEA by labeled streptavidin biotin (LSAB) method. Bile duct carcinoma shows negative staining (×100, A), whereas gallbladder carcinoma shows strongly positive staining (×200, B).

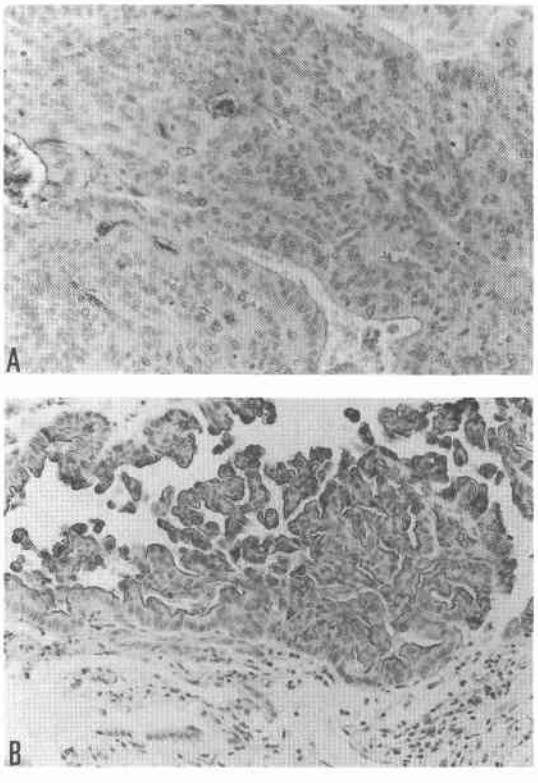

Fig. 4 Immunohistochemical staining with CA19-9 by LSAB method. Bile duct carcinoma shows negative staining (×100, A), whereas gallbladder carcinoma shows positive staining (×200, B).

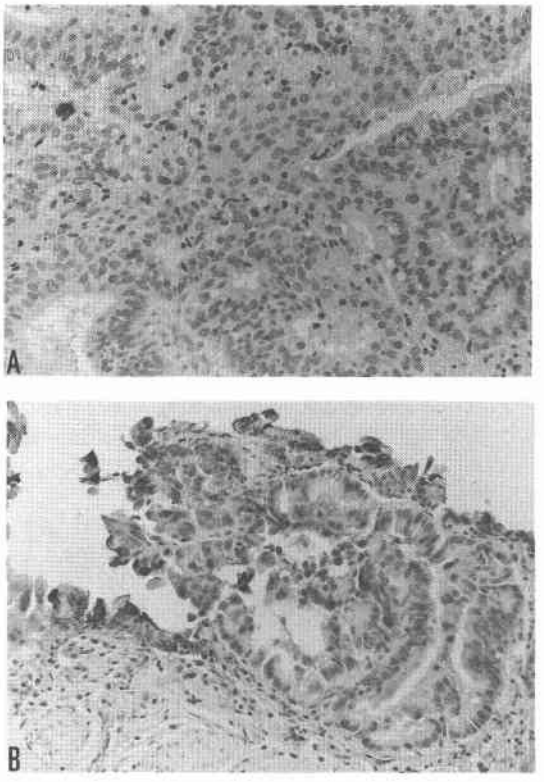

胆嚢癌は腫瘍全体にわたって陽性像を示し，両者の染色性に明らかな相違が見られた．

術後経過：術後8日目より膵空腸縫合不全を認めたが，保存的に軽快し，術後第74病日に退院となった．以後，外来にて tegafur-uracil (UFT) 内服にて経過観察していたが，術後32か月後の1993年3月の CT 検査にて，腹部リンパ節の著明な腫大を認めた (**Fig. 5**)．以後は対症療法を行い，術後34か月目の1993年5月に死亡した．病理解剖は行えなかった．

考　察

近年，診断学の進歩や全国集計に基づき，早期胆道癌[4)5)]という概念が確立されてきた．早期癌を定義するにあたって，永川[5)]は，癌腫の深部増殖が見られず，手術により癌腫が切除され長期生存が期待できるという一般概念に基づき，胆管では胆管壁の線維筋層内または外膜 (af) までにとどまるものを早期胆管癌としている．しかし，永川自身も指摘するように症例によっては外膜が不明瞭なことがある．1993年に改訂された胆道癌取扱い規約[4)]においては「早期胆道癌に関する規約」という項目が導入されており，早期胆管癌とは，粘膜内または線維筋層内にとどまるもの，早期胆嚢癌は粘膜内，固有筋層 (pm) 内または癌の先進部が Rokitanski-Aschoff sinus 内にとどまるものとされ，いずれもリンパ節転移の有無は問わないとしている．

Fig. 5 Post operative abdominal CT scan reveals distinct lymphnode swelling.

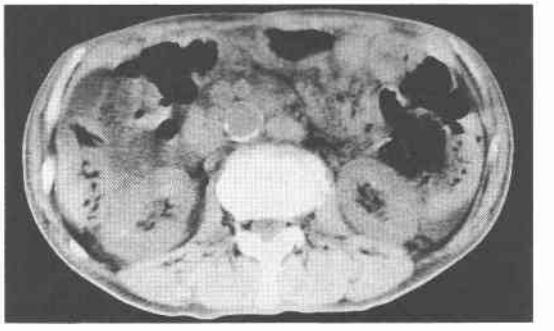

早期胆道癌の予後は一般に良好とされ，胆管 m および fm 癌について小倉ら[6)]は脈管侵襲なく全例生存中と報告しており，江口ら[11)]も予後良好で af 以上の癌と区別する必要があるとしている．早期胆嚢癌については，片山ら[9)]が全割検索による m 癌96例，pm 癌10例の検索で，pm 癌1例にリンパ管侵襲が見られた以外は脈管侵襲は全く見られず，他病死を除けば5生率も100%と報告している．当科の検討[12)]でも m 癌，pm 癌には現在まで癌死例は認めていない．一方，橋口ら[10)]は胆管 fm 癌4例中2例が肝転移死亡し，再発例はいずれも脈管侵襲陽性であったため，fm 癌では ly，v，pn が重要であると報告している．また，水本ら[1)]の全国集計によれば，胆管の m 癌においてはリンパ管侵襲が7.7%，静脈侵襲が4.8%，神経浸潤が7%，リンパ節転移が8.9%との陽性率を示し5生率は79.2%，fm 癌においてはリンパ管侵襲が35.3%，静脈侵襲が14.8%，神経浸潤が25%，リンパ節転移が11.2%との陽性率を示し5生率は75.8%である．一方胆嚢の早期癌に関しては，m 癌においてはリンパ管侵襲が3.9%，静脈侵襲が1.5%，神経浸潤が0.5%，リンパ節転移が2.7%との陽性率を示し5生率91.8%，pm 癌においてはリンパ管侵襲が18.4%，静脈侵襲が8.7%，神経浸潤が5.1%，リンパ節転移が15.7%との陽性率を示し5生率80.1%としている．いずれにおいてもある程度の陽性率を示

しているが，水本らも指摘しているように，これらの結果は詳細な病理学的検索が施設によってはなされていない結果と考えられ，諸家の報告とは若干異なる．すなわち，渡辺ら[13]が指摘するように，胆道系の早期癌と診断するには，全割検索を行っているか否かが非常に重要で，全割すればss癌が明らかになる症例もあると考えられ，片山ら[9]の報告のように，これらの予後は微小ss癌といえども早期癌より不良である．

我々の症例は，全割検索を行ったにもかかわらず，胆管fm癌＋胆嚢m癌といういわゆる胆道早期同時性重複癌で，リンパ節転移，脈管侵襲とも認められなかった．リンパ節再発の機序は不明だが，組織学的にも検出しえなかったミクロレベルでの癌細胞の遺残と考える以外は難しいと思われる．

なお，胆道癌の免疫染色によるCEAおよびCA19-9の陽性率は佐々木ら[14]によれば，それぞれ胆管癌で85.7%，71.4%，胆嚢癌で80.0%，71.4%であり，いずれも陽性細胞は高率に出現するとしている．自験例においては，胆管癌には陽性細胞が見られず，胆嚢癌では全般に陽性細胞が見られた．これは，胆管癌と胆嚢癌の腫瘍組織の生物学的性状の違いを反映していると考えられる．この事実は，今回我々の症例が，Warrenら[15]の重複癌の基準「各腫瘍が一定の悪性像を示し，各腫瘍は互いに離れた部位に存在し，一方の腫瘍が他の腫瘍の転移でない」を満たし同時性胆道系重複癌であることを支持すると考えられた．胆道系重複癌は本邦で35例が報告されており[16][17]，両者とも早期癌は本症例が本邦で5例目にあたる．重複癌の場合，その予後はそれぞれの癌の進行度に左右されると考えられており[18]，本症例は胆管胆嚢とも早期癌であり，切除時にはその予後は良好と考えていた．

以上，胆道同時性早期重複癌を報告したが，胆道早期癌で脈管侵襲陰性といえども，本症例のように早期から再発をみる症例が存在し，慎重な経過観察が必要であると考えられた．

文　献

1) 水本龍二，小倉嘉文，松田信介ほか：胆道癌の治療成績―進行癌に対する拡大手術を中心として（アンケート集計結果から）．胆と膵　11：869―882，1990
2) 川原田嘉文，田端正己，高木啓介：中下部胆管癌の標準術式―膵頭十二指腸切除術兼R_2リンパ節郭清―．胆と膵　13：1271―1277，1992
3) Langer JC, Langer B, Taylor BR et al: Carcinoma of the extrahepatic bile ducts: results of an aggressive surgical approach. Surgery 98：752―759，1985
4) 日本胆道外科研究会編：胆道癌取扱い規約．第3版．金原出版，東京，1993
5) 永川宅和：早期胆管癌の概念．胆と膵　12：347―351，1991
6) 小倉嘉文，田端正己，井戸政佳ほか：胆管癌．消外 17：545―555，1994
7) 羽生富士夫，江口礼紀，中村光司ほか：胆管癌長期生存例の臨床病理学的検討．胆と膵　8：1197―1203，1987
8) 嶋田　紘，新本修一，泉　俊昌ほか：術後成績からみた胆管癌治療上の問題点．胆道　5：40―48，1991
9) 片山麻子，渡辺英伸，野田　裕ほか：早期胆嚢癌の形態学的特徴―m癌，pm癌，微小ss浸潤癌，相互の比較と早期胆嚢癌としてのpm癌の意義―．胆と膵　11：1115―1120，1990
10) 橋口文智，村井隆三，吉見　優ほか：肝外胆管癌組織学的深達度の研究．日消外会誌　22：1801―1805，1989
11) 江口礼紀：胆管癌切除例の臨床病理学的検討．胆道　3：46―56，1989
12) 小野山裕彦，宮崎直之，山本恭介ほか：胆石症として手術された胆嚢癌症例の治療方針．消外　14：1733―1739，1991
13) 渡辺英伸，鬼島　宏，内田克之ほか：早期胆嚢癌の定義と病理形態学的特徴．胃と腸　21：483―495，1986
14) 佐々木亮孝：胆道癌における癌関連糖鎖抗原の免疫組織化学的研究．日外会誌　90：1976―1988，1989
15) Warren S, Grates O: Multiple primary malignant tumors: A survey of the literature and statistical study. Am J Cancer 16：1358―1414，1932
16) 佐藤　裕，北原賢二，中城博見ほか：胆道系重複癌の1切除例と本邦報告例の検討．胆と膵　12：223―231，1991
17) 有留邦明，高尾尊身，矢野謙二ほか：同時性胆道系重複癌の1切除例―CEA免疫組織染色と核DNAのploidy patternの所見を含めて―．日消外会誌 26：2089―2093，1993
18) 阿南敏郎，宮部雅次，辻　秀男：当科における重複癌31例の検討．外科診療　22：697―701，1980

A Case of Synchronous Double Early Cancers in the Extrahepatic Biliary Tract Died of Lymphnode Recurrence 3 Years after a Successful Resection

Tetsuo Ajiki, Hirohiko Onoyama, Isamu Yamada, Tatsuo Sako, Iwao Yamazaki, Masahiro Yamoto, Yoichi Saito and Takahiro Fujimori*
First Department of Surgery and *Second Department of Pathology, Kobe University School of Medicine

We report a case of synchronous double early cancers in the extrahepatic biliary tract of a patient who died of lymphnode recurrence 34 months after surgical resection. A 70-year-old man was admitted because of a papillary tumor of the common bile duct. Pancreatoduodenectomy was performed under a diagnosis of bile duct carcinoma. By mapping the whole biliary tract, papillary adenocarcinoma confined to the fibromuscular layer of the bile duct and well-differentiated adenocarcinoma limited to the mucosal layer of the gallbladder were diagnosed with histological examination. The tumors, which were completely separated, showed no vessel invasion and no lymphnode metastasis. The biological behavior of the tumors as determined by immunohistochemical staining with CEA and CA19-9 was different. Vessel invasion is known to be rare among patients with early carcinoma of the biliary tract, whose prognosis is usually favorable. However, this patient died of recurrence, although both tumors were confirmed as double early carcinomas by mapping the whole biliary tract.

Reprint requests: Testuo Ajiki First Department of Surgery, Kobe University School of Medicine
7-5-1 Kusunoki-cho, Chuo-ku, Kobe, 650 JAPAN