日消外会誌　28（4）：874～878，1995年

脾過誤腫の2例

岡山大学第2外科
三竿　貴彦　　江田　　泉　　山中　正康
曽我　浩之　　清水　信義

脾過誤腫は，脾臓に発生するまれな良性腫瘍で，本邦では24例の報告がある．最近，われわれは脾過誤腫の2症例を経験したので報告する．腫瘍は，画像診断上特徴ある所見を呈し，超音波検査では低エコー像として，CTでは低濃度域像として描出され，造影CTでは1例において強く濃染された．MRIではT1強調画像にて等～低信号を，T2強調画像にて低信号を示した．血管造影は1例に行われ，腫瘍濃染像を呈した．2例とも脾腫瘍として脾摘出術を施行し，術後の病理組織学的検索により脾過誤腫と診断された．

Key words: splenic tumor, splenic hamartoma

はじめに

脾臓原発の腫瘍のうち過誤腫はまれであるが，最近われわれは，脾過誤腫の2例を経験したので文献的考察を加え報告する．

症　例

症例1：29歳，女性

主訴：下腹部痛，血尿

現病歴：下腹部痛と血尿の精査中，ultrasonography（以下，USと略記）にて脾腫瘤を認め，当院へ紹介，入院となった．

入院時検査成績：血液生化学検査で，軽度の貧血を認めた．

US所見：脾内に均一な内部エコーを有する5cm大の低エコー腫瘤を認めた（**Fig. 1**）．

Computed tomography（以下，CTと略記）所見：脾内に境界明瞭な低濃度域を認め，造影CTでは病変部は比較的強く均一に造影され高濃度を示した（**Fig. 2**）．

Magnetic resonance imaging（以下，MRIと略記）所見：腫瘤はT1強調画像（以下，T1と略記）にて周囲の脾実質に対して等～低信号を，T2強調画像（以下，T2と略記）にて低信号を呈した（**Fig. 3**）．

以上の所見より，脾腫瘍と考え，悪性も否定できないため，脾摘出術を施行した．

摘出標本および病理組織学的所見：摘出標本では被膜を伴わず境界明瞭な充実性腫瘤を認め，内部に全体に乳白色調で赤褐色斑を混じていた（**Fig. 4**）．病理組織像では，腫瘍は多数の血管を含有した瘢痕様組織より成り，内部に赤脾髄様組織が多結節状に散在していた（**Fig. 5**）．以上の所見より，線維化傾向の強い脾過誤腫と診断した．

Fig. 1　Ultrasonogram shows a hypoechoic mass in the spleen.

症例2：50歳，男性

主訴：全身倦怠感，食欲不振

現病歴：肝機能障害の精査中，USにて脾腫瘤を認め，以後経過観察を続けていた．半年後，脾臓の精査

＜1994年12月7日受理＞別刷請求先：三竿　貴彦
〒700　岡山市鹿田町2－5－1　岡山大学医学部第2外科

Fig. 2 Dense enhancement is noted in the splenic mass on the CT after enhancement.

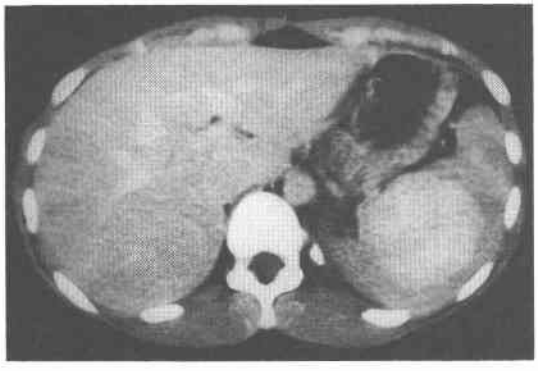

Fig. 3 The mass was demonstrated as an area of low intensity on T2-weighted MR image, TR/TE: 2,200/110.

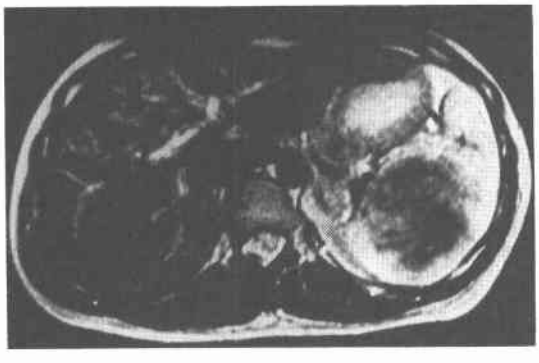

Fig. 4 Cut-surface of the resected specimen shows a solid whitish mass.

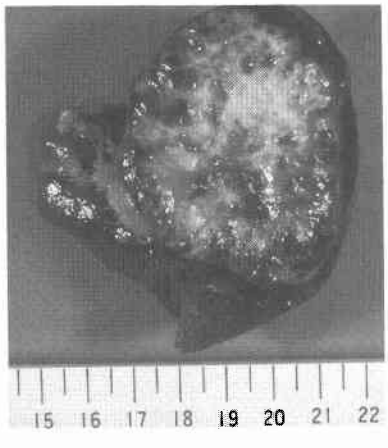

Fig. 5 Photomicrograph shows fibrotic tissues and islands of red pulp-like area. H.E stain, ×20.

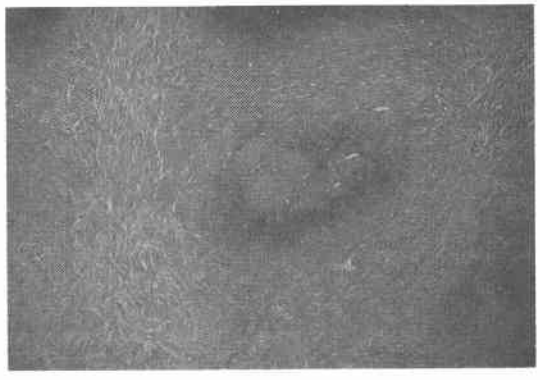

Fig. 6 Ultrasonogram shows a well-defined and round shaped hypoechoic mass in the spleen.

とC型肝炎の治療の目的にて入院した.

入院時検査成績：血液生化学検査では軽度肝機能障害を認めた.

US所見：脾内に2cm大の円形の低エコー腫瘤を認め,辺縁は平滑で内部エコーは均一であった(**Fig. 6**).

CT所見：脾内に低濃度域を認め，造影CTにて病変部は軽度濃染され周囲脾実質と等濃度になった.

MRI所見：腫瘤は，T1で正常脾組織に対して等～低信号を，T2で低信号を呈した.

脾動脈造影：境界明瞭な円形の腫瘍濃染像を認めた

Fig. 7　Angiogram shows a hypervascular mass in the spleen.

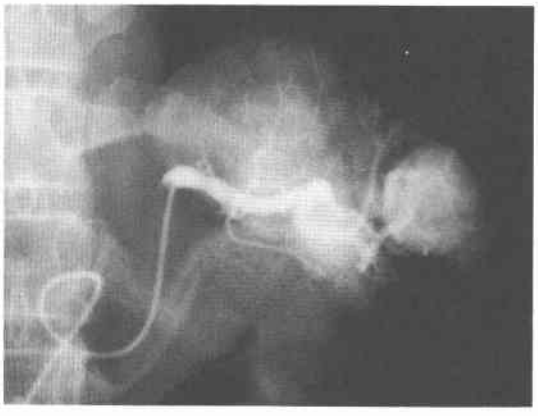

Fig. 8　Cut-surface of the resected specimen shows a well-defined solid mass (arrows).

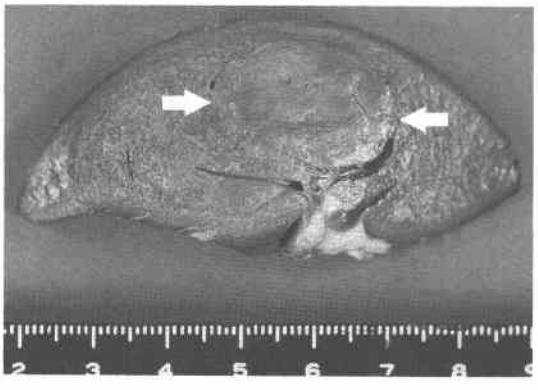

(**Fig. 7**).

以上の所見より，確定診断には至らず，脾腫瘍の術前診断で脾摘出術を施行した．

摘出標本および病理組織学的所見：摘出標本の割面では20×18mm大の暗赤色で均一な充実性腫瘍を認めた．肉眼的には，腫瘍は被膜を伴わず，辺縁は平滑で境界明瞭であった(**Fig. 8**)．組織学的には，腫瘍と正常脾組織との境界部はそれほど明瞭ではなく，周囲の脾組織は圧排されていた．腫瘍は主に赤脾髄様組織で占められ，わずかに白脾髄様組織が散見された（**Fig. 9**)．銀染色では腫瘤内に著明な嗜銀線維の増生が認められ，正常部と明瞭に境された．以上の所見より，赤脾髄型の脾過誤腫と診断した．

考　察

脾過誤腫は，本邦では1973年に久野ら[1]が報告し，その後現在までに24例[1)~9)]の報告がある．本症の概念はいまだ明確ではなくAlbrechtら[10]は正常組織の成分の混合異常とし，久野ら[1]は脾細網細胞の腫瘍性増生を主体とする過誤芽腫の概念を提唱した．Berge[11]は，病理組織学的に本症を，(1) follicular type, (2) pulposal type, (3) fibrous type, (4) mixed typeに分類した．自験例では，症例1は(2)に，症例2は(3)に該当すると考えられた．

Fig. 9　Photomicrograph shows red pulp-like area in the tumor (right half) and surrounding compressed splenic tissue (left half). H.E stain, ×20.

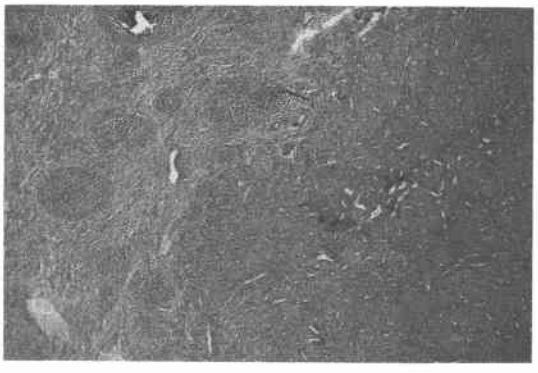

臨床所見では，特徴的な症状に乏しいが，脾腫による圧迫症状や脾機能亢進症に伴う貧血，血小板減少症などを呈することがある．

画像診断については特徴的な所見に乏しく，組織診断以外には確定診断に至ることは難しい．そこで，本邦報告24例の中で比較的正確な記載のあるものについて検討してみると，USでは6例が低エコーを，3例が等エコー，2例が高エコーを示し，CTでは8例が低濃度を，3例が等濃度を呈し，造影CTでは9例に種々の程度の増強効果を認めた．自験例では2例ともにUSで低エコーを，CTで低濃度を呈し，造影CTでは症例2において比較的強い濃染を認めた．文献上，MRI所見の記載は少ないがOhtomoら[9]はT1で等信号を，T2で高信号を呈し，さらに造影MRIにて後期相まで持続する濃染像を認めたと述べている．一方，自験例ではT1で等～低信号を，T2で低信号を呈した．血管造影の所見については，本邦報告例では10例がhypervascular，6例がhypovascularまたはavascularを呈し，自験例では症例1において腫瘍濃染像を認めた（**Table 1**)．

以上より，本症は，USでは低エコー像を，CTでは

Table 1 Cases of splenic hamartoma in Japan

Author	Year	Age	Sex	Findings of imaging diagnosis			Histologic type
				Ultrasonogram	Computed tomogram	Angiogram	
Hisano, Saku	1973	18	F	unkown	unkown	hypervascular	hamartoblastoma
Tokoro	1980	50	F	solid mass	unkown	unkown	hamartoma
Umeeda	1980	47	M	unkown	unkown	unkown	red pule-like
Kageyama	1980	26	M	mass with necrotic change	multiple low density areas	hypervascular	red pule-like
Nakamura T	1985	54	M	solid mass	low-dense, without enhancement	avascular	lymphangioma
Nakamura	1985	60	M	unkown	unkown	unkown	red pulp-like
Nakamura	1985	61	M	unkown	unkown	unkown	red pulp-like, fibrosis
Satou	1986	30	F	isoechoic	ill-defined mass, with enhancement	hypervascular	red pulp-like
Ohta	1986	73	F	hypoechoic, with cyst	cystic mass	hypovascular, with spoty pools	red and white pulp-like, with cystic change
Nakagawa	1986	22	M	solid mass	low-dense, with enhancement	hypervascular	red pulp-like
Yamaguchi	1986	22	M	unkown	unkown	unkown	red pulp-like
Toyota	1986	5M	F	unkown	ill-defined mass	unkown	red pulp-like
Takahashi	1987	60	M	hypoechoic	mass, with enhancement	hypervascular	red pulp-like, fibrosis
Tanabe	1987	44	F	hypoechoic	low-dense, with enhancement	hypervascular	red and white pulp-like
Ubara	1987	57	F	isoechoic	iso-dense mass with central low-dense area	hypervascular	red pulp-like
Tomita	1988	38	F	isoechoic	mass, without enhancement	hypovascular	red pulp-like
Iwasaki	1988	20	M	hypoechoic	low-dense, enhancement	hypervascular	hamartoma
Sakatsume	1989	57	F	unkown	unkown	hypervascular	hamartoma
Yamaguchi K	1989	39	M	hypoechoic	low-dense mass after enhancement	hypovascular	red pulp-like, fibrosis
Yamada	1990	50	F	hypoechoic	iso-dense, with enhancement	hypovascular	white pulp-like
Okada	1990	17	M	hyperechoic	iso-dence	hypervascular	red pulp-like
Masuda	1990	56	M	hyperechoic	iso-dense mass with central low-dense area, with enhancement	hypovascular	red pulp-like
Ohtomo	1992	51	M	unkown	low-dense, with enhancement	unkown	red pulp-like, fibrosis
Ohtomo	1992	44	F	unkown	low-dense, with enhancement	unkown	red pulp-like
Misao	1994	50	M	hypoechoic	low-dense, with enhancement	hypervascular	red pulp-like
Misao	1994	29	F	hypoechoic	low-dense, with enhancement		red pulp-like, fibrosis

低濃度または等濃度域像を，血管造影では濃染像を呈する傾向があり，またMRIは今後鑑別に有用な検査になる可能性があると思われる．

本症の治療については，術前診断が極めて困難であるため，診断と治療を兼ねて摘脾術が行われてきた．しかし本症は，大部分が孤立性であり，文献上悪性化の報告もないため，術前に本症を疑ったならば可及的に脾臓を温存する術式を選択することが望まれる．

脾過誤腫は多様な臨床所見を呈し診断の困難な疾患であるが，その多様性は恐らく腫瘍構成成分の比率の差異が関与しているものと考えられる．病理組織所見と画像診断所見との対比および臨床的意義などについて，今後検討される必要があると思われる．

稿を終えるに当たり病理組織所見についてご指導を賜っ

た当教室の原　享子先生に深謝致します.

文　献

1) 久野修資, 住吉昭信, 田中健蔵：脾の過誤腫―1手術例の報告とその組織発生に関する考察―. 癌の臨　19：1193―1198, 1973
2) Ohta M, Tsutsumi Y, Tanaka Y: Splenic hamartoma. Acta Pathol Jpn 36：471―480, 1986
3) 田辺　聡, 副島慎一, 木田光広ほか：脾過誤腫の1手術例. 日消病会誌　84：2750―2754, 1987
4) 富田　貴, 竹内和男, 黒崎敦子ほか：脾腫瘤性病変の超音波診断. 臨放線　33：57―61, 1988
5) Yamaguchi K, Maeda S, Kitamura K: Splenic hamartoma: Report of a case and review of the literature. Jpn Surg 19：381―386, 1989
6) 増田幹生, 丸山正隆, 田中　篤ほか：脾過誤腫の1例. 日消病会誌　87：2680―2684, 1990
7) 山田幸生, 石川裕章, 安田大助ほか：脾過誤腫の1症例. 日消病会誌　87；2685―2689, 1990
8) Okada J, Yoshikawa K, Uno K et al: Increased activity on radiocolloid scintigraphy in splenic hamartoma. Clin Nucl Med 15：112―115, 1990
9) Ohtomo K, Fukuda H, Mori K et al: CT and MR appearances of splenic hamartoma. J Comput Assist Tomogr 16：425―428, 1992
10) Albrecht KMP: Uber hamartome. Vehr Dtsch Pathol Ges 7：153―157, 1904
11) Berge Th: Splenoma. Acta Pathol Microbiol Scand 63：333―339, 1965

Splenic Hamartoma —A Report of Two Cases—

Takahiko Misao, Izumi Eda, Masayasu Yamanaka, Hiroyuki Soga and Nobuyoshi Shimizu
Second Department of Surgery, Okayama University Medical School

Hamartoma of the spleen is a rare benign tumor. There have been 24 reported cases of this disease in Japan. We recently treated two patients with splenic hamartoma. The tumors were detected as hypoechoic and low-density masses by ultrasonography and computed tomography (CT). Dense enhancement was demonstrated by CT after enhancement in one case. The tumors were seen as areas of iso-low intensity on T1-weighted magnetic resonance images and of low intensity on T2-weighted images. Angiography revealed a hypervascular mass in the spleen in one case. Splenectomy was performed. The histological diagnosis was splenic hamartoma.

Reprint requests: Takahiko Misao　Second Department of Surgery, Okayama University Medical School
2-5-1 Shikata-cho, Okayama, 700 JAPAN