日消外会誌　28（4）：879～883，1995年

虫垂原発悪性リンパ腫の1例

大垣市民病院外科
前田　敦行　山口　晃弘　磯谷　正敏　堀　明洋
金　祐鎬　高野　学　河合　正己　山口　竜三
山田　達治　窪田　智行

虫垂原発悪性リンパ腫の1例を経験したので，本邦報告例の集計とあわせて報告する．

症例は64歳の男性で，右下腹部痛と腫瘤を主訴に来院した．虫垂炎膿瘍形成の術前診断で緊急手術を施行したところ，回盲部に超手拳大の腫瘤および硬い白色調の虫垂を認めたため結腸右半切除術およびD3郭清を施行した．術後の組織学的検索から non-Hodgikin malignant lymphoma, diffuse large cell type と診断した．術後補助化学療法を施行したが，リンパ節再発をきたし術後1年11か月で死亡した．

虫垂原発悪性リンパ腫はまれな疾患であり，本邦報告例は検索しえた限り自験例を含め20例であった．術前診断の多くは急性虫垂炎であり，術後の組織学的診断で確診を得ていた．治療は癌腫と同様にリンパ節郭清を伴った病巣の広範な切除であり，化学療法のなされた症例もあるが，予後はおよそ不良であった．

Key words: primary malignant lymphoma of the appendix, surgical resection

はじめに

消化管原発の悪性リンパ腫は比較的まれな疾患で，その好発部位は胃および小腸とされている[1)2)]．また虫垂に発生することは極めて少ない．今回われわれは虫垂炎膿瘍形成の術前診断で手術を施行し，術後の組織学的検索により虫垂原発悪性リンパ腫と診断した1例を経験したので本邦報告例とあわせて検討し，報告する．

症　例

患者：64歳，男性

主訴：右下腹部痛，腫瘤

既往歴，家族歴：特記するべきことなし．

既往歴：昭和60年5月27日から右下腹部痛があり，近医において虫垂炎と診断され，抗生剤の投与を受けていたが次第に悪化し，昭和60年6月11日当院紹介となった．

初診時現症：身長165cm，体重58kg，血圧144/90 mmHg，脈拍72bpm．右下腹部に圧痛および筋性防御を伴った表面平滑な手拳大の腫瘤を触知した．

初診時血液検査結果：白血球数9,000/μl，赤血球数443×10^4/μl，ヘモグロビン12.6g/dl，血小板数26.5×10^4/μl と白血球増多を認めた．CRP は2.5mg/dl と軽度上昇していたが，他の血液生化学検査結果に異常は認めず，腫瘍マーカーは測定していなかった．

下腹部超音波検査：右下腹部の腫瘤に一致して5.2×4.9×4.1cm の辺縁の不整な腫瘤性病変を認め，内部エコーは不均一であった（**Fig. 1**）．また近傍にはリンパ節の腫大が認められた．

以上から虫垂炎膿瘍形成と診断し，同日緊急手術を施行した．

手術所見：全身麻酔下に開腹すると少量の漿液性腹水を認めた．また回盲部には超手拳大の腫瘤を認め回腸を約50cm 巻き込み一塊となっていた．この腫瘤は大網により覆われ，また後腹膜にも硬く固定されていた．8.0×2.5×2.0cm の硬い白色調の虫垂が盲腸から上行結腸に沿って頭側へ向けて癒着しているのを認め（**Fig. 2A**），悪性腫瘍性病変の存在を疑い結腸右半切除術，D3郭清を施行した．なお腹膜転移，肝転移，脾腫は認めなかった．

摘出標本を展開すると術中に認めた8×2.5×2cm の虫垂病変のほかに，Bauhin 弁から口側1.5cm の回腸終末部に3.8×3.3cm，高さ1.2cm の中心に陥凹のある粘膜下腫瘍様の隆起性病変を認めた．この腫瘍性病

＜1995年1月11日受理＞別刷請求先：前田　敦行
〒503　大垣市南頬町4－86　大垣市民病院外科

Fig. 1 Ultrasonogram, A hypoechoic mass in the right lower quadrant abdomen was detected.

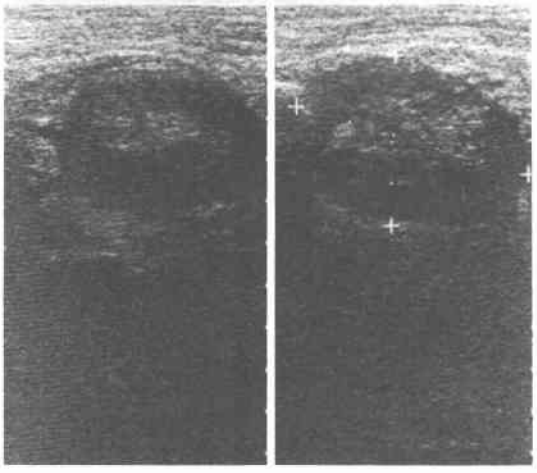

Fig. 2 A: Macroscopic findings. The appendix with white color and irregular surface was encountered. B: The tumor in the terminal ileum was detected that was like a submucosal tumor.

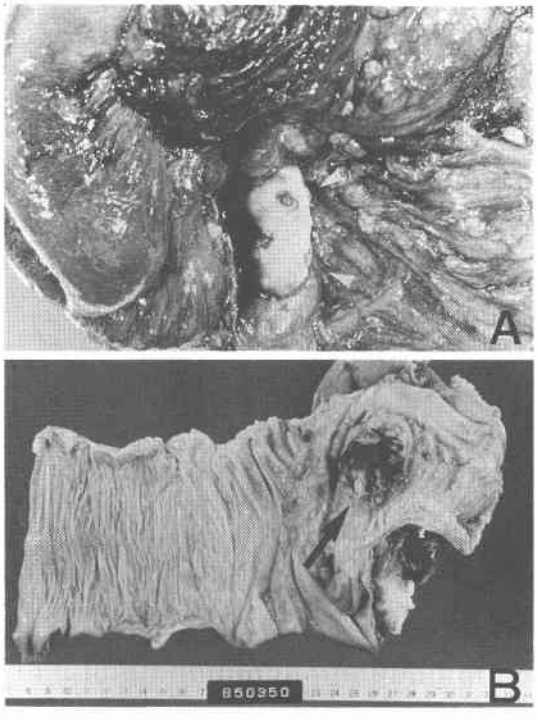

Fig. 3 Barium enema of the resected specimen. An elevated lesion in the terminal ileum was detected.

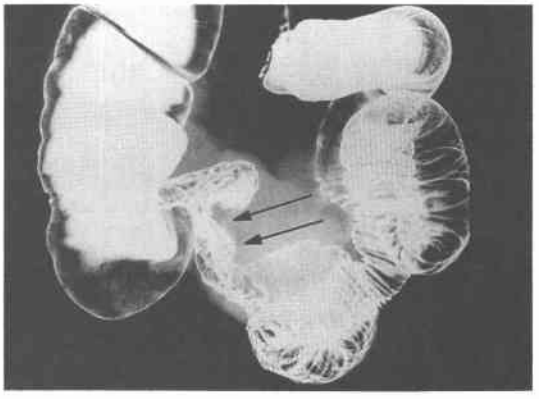

Fig. 4 A: Histological findings of the appendiceal lesion. Non-Hodgikin, diffuse large cell type malignant lymphoma (HE×400). B: A lupe picture of the appendiceal lesion. The lumen of the appendix was filled with proliferating tumor cells.

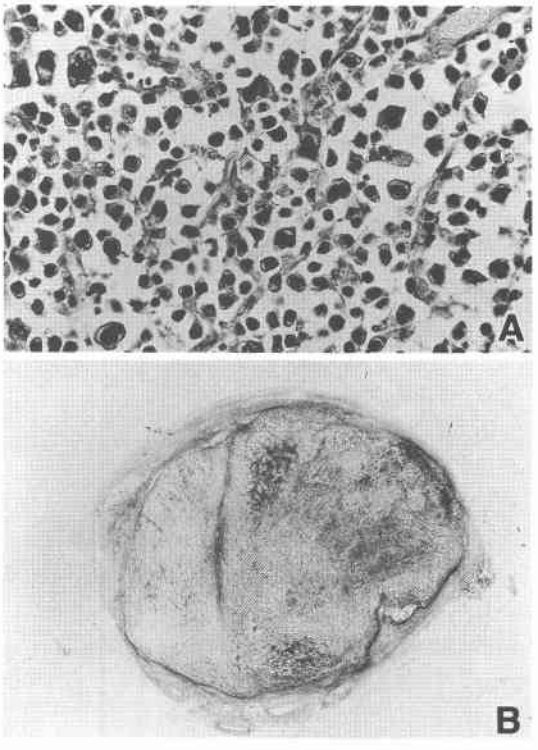

変は腸間膜内から伸展しており腸間膜が短縮し，回盲部小腸が一塊となっていた（**Fig. 2B**）．肉眼的に1群壁在リンパ節転移を認め，大腸癌取扱い規約[3]に従えば S_1，N_1，P_0，H_0，M（−），Stage IIIa と進行度を

判断した．

また摘出標本のバリウム二重造影では小腸病変部に一致して潰瘍を伴った陰影欠損を認めた（**Fig. 3**）．

組織学的所見：虫垂と回腸終末部の病変は連続性を認めなかったが，いずれも大小不同でクロマチンに富んだ核を有する比較的好酸性の腫瘍細胞がび漫性に増生する non-Hodgikin lymphoma であり，Lymphoma Study Group（LSG）分類では diffuse large cell type であった（**Fig. 4A**）．虫垂病変は粘膜が脱落しており，その内腔は悪性リンパ腫の腫瘍細胞により充満していた（**Fig. 4B**）．回腸終末部病変では腫瘍細胞は漿膜下層（ss）に及び，リンパ節転移は3群（203，213）まで陽性であった．組織学的所見を加味すると，大腸癌取扱い規約による進行度は stage IIIb であり，Ann-Arbor 分類によれば stage IIE であった[4]．

表在リンパ節の腫大は認めず，骨髄生検，血液像も正常であり，胸部X線写真，胸腹部CT，ガリウムシンチグラムなどで他の病変のないことを確認し，虫垂原発と最終診断した．

術後経過：術後経過は良好であり，35日目に退院した．外来通院でCOPP（cyclophosphamide 600mg, vincristine 1.5mg, predonisolone 45mg, 6-mercaptopurine 100mg 3週ごと）療法を6回施行したが，腹腔内リンパ節再発を来し，術後1年11月で腫瘍死した．剖検は家族の同意がなく行われなかった．

考　察

悪性リンパ腫は節性と節外性の2つに分けられ消化管原発のものは節外性悪性リンパ腫に属する．Dawson ら[5]による消化管原発悪性リンパ腫の診断基準は，1）表在リンパ節の腫大を認めない，2）胸部X線上縦隔リンパ節の腫大を認めない，3）末梢血で白血球数や分画に異常を認めない，4）開腹所見で肉眼的に腫瘍の広がりが消化管のみか，所属リンパ節にのみ限定している，5）肝脾の腫大を認めない，の5項目である．本症例はこれらを満たしており，消化管原発の悪性リンパ腫と診断した．また本症例では虫垂と回腸末端の2か所に組織学的に不連続な病変を認めた．したがってこの2つの病変の関係として，1）両者が多中心性に発生した，2）回腸終末病変が虫垂に転移した，3）虫垂原発病変が回腸終末部に転移した，の3通りの可能性が考えられる．リンパ流，血流の方向から回腸終末部の病変が虫垂へと転移したとは考えにくく，回腸終末の病変は腸間膜内に主病変があること，および多中心性発生は比較的まれであることから，虫垂原発の悪性

Table 1 Clinicopathological features of primary malignant lymphoma of the appendix. (A review of 20 cases reported in Japan)

Age	5-75 (mean 49.0)		
Sex	Male : Female = 15 : 5		
Chief complaints			
Lower abdominal pain	15 (75%)		
Lower abdominal tumor	5 (25%)		
Others	1		
Preoperative diagnosis			
Acute appendicitis	12 (60%)		
Appendiceal ML*	1		
Ileocecal ML*	1		
Cecum carcinoma	1		
Appendiceal mucocele	1		
Mesocolon tumor	1		
Ovarian tumor	1		
Unknown	2		
Operation method			
Appendectomy			7
Appendectomy → Ileocecal resection			1
Ileocecal resection			3
Appendectomy → rt Hemicolectomy			5
rt Hemicolectomy			3
Unknown			1
Histological findings			
(LSG Classfication)			
non-Hodgikin diffuse,			
Large cell type			8
Small cell type			1
Medium cell type			1
Mixed cell type			1
Pleomorphic cell type			1
Sarcomas or others			8
Lymphnodal involvement			
Positive 12 (63.1%)	Alive	5	
	Dead	6	
	(Unknown	1)	
Negative 7 (36.8%)	Alive	5	
	Dead	1	
	(Unknown	1)	
Unknown 1			

*ML : Malignant lymphoma

リンパ腫が回腸終末部の腸間膜リンパ節に転移し，これが粘膜下腫瘍様に成長したものと考えている．

消化管悪性疾患に占める原発性悪性リンパ腫の割合は約1％である[2]．部位別ではわれわれが経験した原発性消化管悪性リンパ腫56例中，胃39例，空回腸14例が多く占めたが虫垂原発は1例のみであった[2]．またContrearyら[6]によれば112例中3例（3％），Loehrら[7]によれば101例中2例（2％）が報告されているに過ぎず極めて少ない．もともとリンパ装置の多い虫垂において，悪性リンパ腫の少ない理由として宮司ら[8]は，1）虫垂が他の腸管に比べて短いという相対的関係，2）切除虫垂の組織学的検討が十分になされていない．3）比較的若年で虫垂切除が施行されるため，悪性疾患発生年齢における虫垂所有者が少ないことなどをあげている．また山口ら[9]の報告した虫垂腫瘍14例では粘液嚢胞腺腫5例，腺癌5例が多くを占め，悪性リンパ腫は1例（7.1％）であった．

本邦における報告例は文献的に検索しえた限りでは1942年の宮地らの報告を最初に[9]，自験例を含め20例であり[8)10)~24)]，その臨床病理学的特徴を検討した（**Table 1**）．年齢は5歳から74歳（平均49.0歳）であり，他の消化管原発悪性リンパ腫の平均年齢が55～60歳であるのと比較してやや若年の傾向があった．また男女比は15：5と男性に多く認められた．主訴としては右下腹部を中心とした腹痛が15例（75％）ともっとも多く，次いで右下腹部腫瘤触知が5例（25％）であり，特徴的な症状は認められなかった．

臨床症状から急性虫垂炎あるいはそれにともなった急性腹症と診断されたものが12例（60％）と大半を占めた．なお腫瘤の触知できた症例の中でも下郷ら[15]の1例のみが経皮的生検で確定診断がなされたにすぎず，盲腸癌，腸間膜腫瘍あるいは虫垂粘液嚢腫と診断されているのが現状であった．

施行された術式としては術前診断の困難性等から虫垂切除術あるいは回盲部切除術など局所切除にとどまった症例が約半数を占め，2期手術を含めた右半結腸切除術の施行された症例は19例中8例（42.1％）であり，最近数年に多い傾向があった．

組織学的検索でLSG分類による組織型の記載のあったものは13例であり，全例non-Hadgikin lymphomaであった．diffuse large cell typeが他の原発性消化管悪性リンパ腫同様に最も多く8例（61.5％）であり，次いでsmall cell type 2例，medium cell type，mixed cell type，pleomorphic type各1例であった．リンパ節転移については記載のあった19例中12例（63.1％）に転移を認めた．しかし結腸右半切除術の施行された7例中6例（85.7％）にはリンパ節転移が認められており，また転移陰性とされた症例の多くは肉眼所見によるものであり，実際の転移率は更に高いものとされている[19]．これらのことは系統的リンパ節郭清の重要性を示唆するものと思われた．

治療法としては外科的切除が第1選択とされている．前述した通りリンパ節への転移が高頻度であることから，初回手術が局所切除であった場合は早期に系統的リンパ節郭清を伴った根治術が必要であると思われた．

術後の化学療法および放射線療法については放射線療法が2例に施行され，また12例に化学療法が施行された．放射線療法はいずれも高度進行例に施行されており，術後早期に死亡した．また化学療法についてはvincristine，cyclophosphamide，methotrexate，predonisolone（VEMP），COPP，adriamycine＋COPP（ACOPP）などを中心とした多剤併用療法が中心であり，自験例ではCOPPを施行した．しかしこれらの効果については一定の見解が得られておらず，その適応についても今後の課題であろう．

予後については生存例10例（5～36か月），死亡例7例（2～23か月）であった．リンパ節転移の有無について検討すると転移陽性例12例中5例が生存中（6例死亡）であり，陰性例7例中5例が生存中（1例死亡）であった．リンパ節転移陽性例では予後不良であったが生存5例中3例に結腸右半切除術が施行されていた．Jinnaiら[24]は大腸原発悪性リンパ腫の5年生存率について，リンパ節転移陽性例18.5％，陰性例45.4％とリンパ節転移の有無が予後に影響するとしており，虫垂原発例についても同様の傾向があるものと思われた．

以上から虫垂原発悪性リンパ腫に対しては臨床病期の分類を整理し，系統的リンパ節郭清を伴った結腸右半切除術とともに，この病期分類にもとづいた術後補助化学療法を施行するのが望ましいと思われた．

文　献

1）高木國夫：消化管悪性リンパ腫．内科　60：1258—1265，1987
2）前田敦行，山口晃弘，磯谷正敏ほか：消化管悪性リンパ腫の臨床病理学的検討．消化器科　17：391—399，1992
3）大腸癌研究会編：大腸癌取扱い規約．第5版．金原出版，東京，1994

4) Carbone PP, Kaplan HS, Musshoff K et al: Report of the committee on Hodgikin's disease staging. Cancer Res 31：1860—1861, 1971
5) Dawson IMP, Cornes JS, Morson BC: Primary malignant lymphoid tumours of the intestinal tract: Report of 37 cases with a study of factors influencing prognosis. Br J Surg 49：80—89, 1961
6) Loehr WJ, Mujahed Z, Zahn FD et al: Primary lymphoma of the gastrointestinal tract: a review of 100 cases. Ann Surg 170：232—238, 1969
7) Contreary K, Nancy FC, Becker WF: Primary lymphoma of the gastrointestinal tract. Ann Surg 191：593—598, 1980
8) 宮司　勝, 小林賢二, 鷲谷豊久ほか：虫垂原発細網肉腫の1例. 外科　39：846—848, 1977
9) 山口晃弘, 真弓俊彦, 磯谷正敏ほか：外科からみた回盲部腫瘤における虫垂腫瘤の実態. 腫瘍性病変について. 胃と腸　25：1169—1176, 1990
10) 宮地忠雄：虫垂突起を原発巣とする網状織内皮細胞腫について. 日外会誌　42：1676—1677, 1942
11) 田中早苗, 折田薫三, 神村政行ほか：本邦における回盲部細網肉腫について. 日臨外医会誌　25：326—334, 1964
12) 音羽　剛, 佐久間晃, 小山研二ほか：虫垂に原発したリンパ肉腫の1例. 手術　29：441—444, 1977
13) 斉藤　裕, 金子芳夫, 坂東　徹ほか：虫垂原発リンパ肉腫の1例. 外科　43：1082—1085, 1981
14) 大浜和憲, 浅野周二, 塚原雄器ほか：虫垂より発生した小児 non-Hodgikin's lymphoma の1例, 石川中病医誌　6：257—264, 1985
15) 下郷卓弥, 鈴木治彦, 水野　力ほか：虫垂原発悪性リンパ腫の1例. 外科　47：871—874, 1985
16) 村山浩基, 西村正士, 黒柳　祐ほか：虫垂原発悪性リンパ腫の1例. 外科　47：984—985, 1985
17) Mori M, Kusunoki T, Kikuchi M et al: Primary malignant lymphoma of the appendix. Jpn J Surg 15：230—233, 1985
18) 高島茂樹, 横田　啓, 桐山正人ほか：虫垂原発悪性リンパ腫の1例. 消外　11：649—654, 1988
19) 原　均, 後藤　司, 福本　進ほか：虫垂原発悪性リンパ腫. 日本大腸肛門病会誌　42：123—127, 1989
20) 板橋正幸, 若尾文彦, 飯島直人ほか：腸管悪性リンパ腫の鑑別診断. 胃と腸　24：487—497, 1989
21) 嶋田　鼎, 佐藤雅英, 春山幸子ほか：虫垂原発悪性リンパ腫の1例. 癌の臨　36：2086—2091, 1990
22) 大田準二, 藤政篤志, 霞　知光ほか：虫垂原発悪性リンパ腫の1例. 日臨外医会誌　51：148—153, 1990
23) 今井直基, 田辺　博, 渡辺　進：虫垂原発性悪性リンパ腫の1例. 日消外会誌　24：2800—2803, 1991
24) Jinnai D, Iwasa Z, Watanuki T: Malignant lymphoma of the large intestine. Operative results in Japan. Jpn J Surg 13：331—336, 1983

A Case of Primary Malignant Lymphoma of the Appendix

Atsuyuki Maeda, Akihiro Yamaguchi, Masatoshi Isogai, Akihiro Hori,
Yukoh Kin, Manabu Takano, Masami Kawai, Ryuzo Yamaguchi,
Tatsuharu Yamada and Tomoyuki Kubota
Department of Surgery, Ogaki Municipal Hospital

A rare case of primary malignant lymphoma of the appendix is reported, together with a review of 20 cases in the Japanese literautre. A 64-year-old man complaining of right lower quadrant abdominal pain underwent surgery under a preoperative diagnosis of appendiceal abscess. An enlarged, white, hard appendix was encountered, and a hard mass in the ileocecal mesentery was also palpated. Right hemicolectomy with lympohnode dissection was performed. Postoperative histological examination revealed a primary malignant lymphoma of the appendix which was to non-Hodgikin's lymphoma, diffuse large cell type according to the LSG classification. Adjuvant chemotherapy was added but he died of lymphnode recurrence one year and eleven months after the operation. Primary malignant lymphoma of the appendix is an extremely rare disease, and only 20 cases have been reported in the Japanese literature. Most of the cases were first diagnosed as having acute appendicitis, and appendectomy was performed. The definite diagnosis was obtained by postoperative histological examination. Extensive excision with regional lymphnode dissection should be performed in the case of this disease, and if necessary, postoperative therapy should also be added. However the prognosis is generally poor.

Reprint requests: Atsuyuki Maeda Department of Surgery, Ogaki Municipal Hospital
4-86 Minaminokawa,Ogaki-shi, 503 JAPAN