日消外会誌　28（4）：884～887，1995年

持続温熱療法により5年生存の得られた大腸癌腹膜播種の1例

金沢大学第2外科，福井医科大学第1外科*

松本　尚　西村　元一　洲崎　雄計　田島　秀浩
藤村　隆　杉山　和夫　清水　康一　米村　豊
三輪　晃一　宮崎　逸夫　山口　明夫*

大腸癌腹膜播種に対して3度にわたるcontinuous hyperthermic peritoneal perfusion（CHPP）を施行し，5年生存が得られた症例を経験したので報告する．患者は74歳の女性で1989年4月，小結節散布型の腹膜播種を伴う上行結腸癌に対して結腸右半切除とCHPPを施行，second look operationにて腹膜播種巣の消失を確認し，2回目のCHPPが施行された．1992年6月，イレウス症状のため再開腹したところ，小腸の狭窄と腹壁，腸間膜に小結節の腹膜播種再発が認められた．狭窄部と可及的な播種巣の切除後，CHPPを再度施行した．病理所見では小腸内腔に2型の腫瘤が認められたが，組織学的には腹膜播種巣が内腔へ向かって進展したものと考えられた．本症例より腹膜播種を伴う大腸癌の外科治療の1つとしてCHPPの有効性が示唆された．

Key words: peritoneal dissemination of colon cancer, continuous hyperthermic peritoneal perfusion

はじめに

われわれの施設では1983年来，消化管悪性腫瘍の腹膜播種に対して，開腹手術による持続温熱腹膜灌流(continuous hyperthermic peritoneal perfusion：以下，CHPP)を開発し，とりわけ進行胃癌に対して積極的に導入してきた[1)~4)]．しかし大腸癌腹膜播種に対しては症例数の少ないこともあり，その効果についてはいまだ明確な見解を得ていない．今回，われわれは大腸癌腹膜播種に対して複数回のCHPPを施行し，5年間にわたりコントロールが可能であった症例を経験したので報告する．

症　例

患者：74歳，女性

主訴：食思不振

家族歴：特記すべきことなし

既往歴：28歳胸膜炎

現病歴および臨床経過：1989年4月，腹痛を主訴に来院，亜イレウス状態のため入院となり，上行結腸癌の診断のもとに4月20日に手術を施行した．原発腫瘍は上行結腸に全周性にみられ(**Fig. 1**)，腹腔内に少量の腹水と大網に大型の腫瘤を形成した腹膜播種を(**Fig. 2**)，さらに腸間膜およびダグラス窩に無数の小

Fig. 1 Macroscopic finding of the resected specimen shows type 2 tumor in ascending colon and histological findings of the tumor shows moderately differenciated tubular adenocarcinoma.

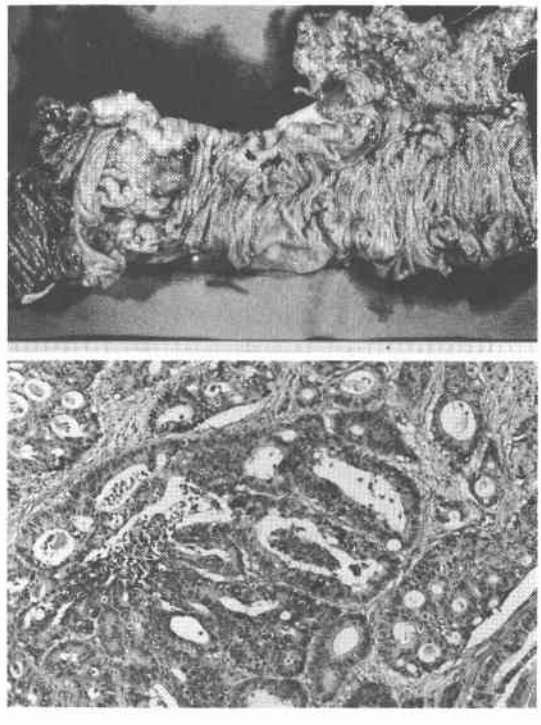

＜1994年12月7日受理＞別刷請求先：松本　尚
〒920　金沢市石引3－1－1　国立金沢病院外科

Fig. 2 Operative finding shows tubercular type peritoneal dissemination.

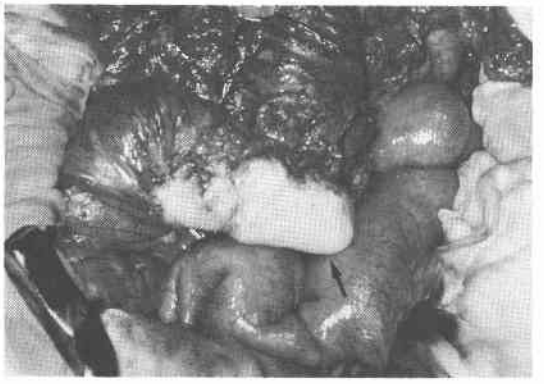

Fig. 3 Operative finding shows the obstruction of small intestine and the recurrence of tubercular dissemination.

結節散布型の腹膜播種を認めた．R_3郭清を伴う結腸右半切除，大網切除の後，腹膜播種に対してシスプラチン（以下，CDDP）300mg，マイトマイシンC（以下，MMC）30mgを溶解した加温生食水にてCHPPを施行した．手術所見は$H_0P_3N_2S_2$，肉眼型は2型であり，組織学的には原発巣は中分化腺癌，s，ly_3，v_3，n_2で，腹膜播種巣の組織所見も同じ中分化腺癌であった．さらに同年5月16日にsecond look operationにて腹膜播種巣の消失を確認し，CDDP 300mg，MMC 30mgを併用したCHPPを再度施行した．退院後2年8か月間にわたり再発の徴候はみられず外来通院していたが，1992年2月頃より食思不振と下肢の浮腫を認め3月13日再入院となった．

身体所見：眼瞼結膜に貧血がみられ，腹部は軽度膨満し打診上は鼓音を，聴診上は腸蠕動運動の亢進を聴取した．下肢には浮腫を認めた．

検査所見：RBC $295\times10^4/mm^3$，Hb 9.1g/dl，T.P 4.6g/dl（A/G 0.77）と貧血，低蛋白血症を認める以外は肝機能，腎機能および電解質には異常はみられなかった．腫瘍マーカーはcarcinoembryonic antigen (CEA) 12.1ng/ml，carbohydrate antigen 19-9 (CA19-9) 84U/mlといずれも異常高値であった．

入院後経過と手術所見：IVHによる管理で低栄養状態は改善され下肢の浮腫も消失したが，この間5回にわたりイレウス症状が出現したため，6月4日準緊急に再開腹となった．Treitz靱帯より2m肛門側の小腸に狭窄がみられ，さらに腹壁，腸間膜に小結節の腹膜播種再発を数か所認めた（**Fig. 3**）．手術は狭窄部と播種巣の切除を行った後，CDDP 300mg，MMC 30mg併用のCHPPを再度施行した．病理所見では小腸内腔

Fig. 4 The intestinal obstruction is observed as Borrmann type 2 in gross findings of the resected specimen.

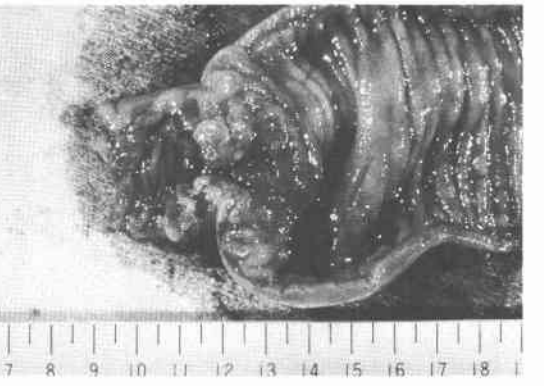

Fig. 5 Pathological findings shows the disseminated nest involved into the intestinal lumen.

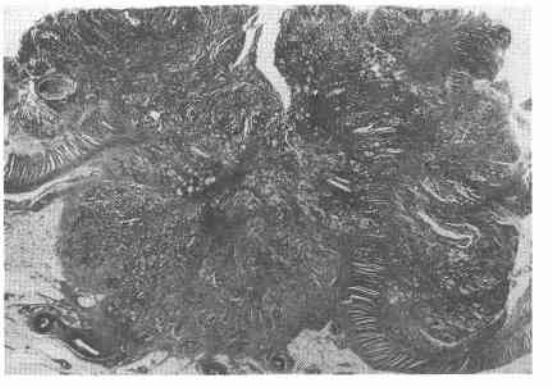

に2型の腫瘤が認められたが(**Fig. 4**)，組織学的には初回原発巣と同様の中分化腺癌であり，小腸の原発性腫瘍よりは腹膜播種巣が内腔へ向かって運展したものと考えられた(**Fig. 5**)．患者は7月6日軽快退院後外来通院中であるが，初回手術から5年以上経過した現在も健在である．

考　察

大腸癌において腹膜播種のみられるものは4.5%～9.5%と報告されており[5)~9)]，われわれの施設においても11.2%の頻度で認められている[4)]．このような症例の臨床病理学的特徴は，佃ら[6)]によれば原発巣が全周性のS_2以上で，組織型はpoorly，mucinousの低分化型腺癌が多いとされ，また神垣ら[10)]は本症例のように，イレウス症状を呈した大腸癌症例で腹膜転移度が高率であったと報告している．

大腸癌腹膜転移例の生存率は，P_1症例で多淵ら[5)]は1年生存率が62.5%，木村ら[11)]は2生率50.0%，3生率37.6%と報告し，また佃ら[6)]も1生率がP_1で83.3%，$P_{2,3}$で33.3%であったとしている．いずれも積極的な切除により予後は期待でき，P_0症例に準じた治癒切除を目指すべきと主張している．本症例は初回手術時よりP_3と判断されたが，切除術とともに2度にわたるCHPPを併施することにより1年生存を得ている[4)]．さらに今回は初回手術より3年後に腹膜再発による小腸狭窄を認め，切除術とともに3回目のCHPPを施行した結果，大腸癌腹膜播種例の5年生存を得るに至った．

当科でのCHPPはKogaら[12)]の方法に改良を加え，peritoneal cavity expander(以下，PCE：日本化薬社製)を用いて行っている．PCEはアクリル樹脂製の紡錘型の円筒で，これを腹壁創に固定することで中に十分な加温水を灌流させることができる．PCE中に浮遊した小腸と腸間膜は直視下に洗浄・攪拌され，適宜排液と加温生食水を注入することで腹腔内温度を41～42°Cに保ち40から60分間灌流する．CHPPの安全性については，PCEの導入以後重篤な合併症の発生は減少している[2)]．CHPP後は腸管熱傷によるthird spaceへの大量の水分移行があるため，術後には十分な輸液と血漿・アルブミン製剤の投与が必要となり，この点に留意すれば本法は安全に施行しうるものである．

本例においてCHPPが奏功した理由としては，腹膜播種巣が小結節散布型，あるいはこれらの癒合した大型の結節性播種であったためと，複数回にわたりCHPPが施行できたためと考えられる．一般にCHPPが著効を示す腹膜播種の肉眼型は，本症例の様な小結節散布型であり[1)]，このような症例では胃癌のみならず大腸癌であってもCHPP施行の良い適応となることが示唆された．さらに腹膜播種再発にもかかわらず今回も肉眼的に癌巣を切除しえたのは，腹膜播種巣が小腸内腔に進展し，イレウス症状を来たし，比較的早い時期に開腹手術を行うことができたことも長期生存につながったと考えられる．大腸癌腹膜播種例に対するCHPPの施行は，他の非治癒因子の存在などからその適応症例は少ないが，当科ではこれまでに本例を含めて12例に行われている[13)]．本例はこれらの中で5年生存を得た貴重な症例であると考えられた．

本論文の要旨は第20回日本腹部救急医学会総会（平成5年3月）において発表した．

文　献

1) 藤村　隆，米村　豊，鎌田　徹ほか：胃癌における腹膜播腫の臨床病理学的検討．日消外会誌　23：1813—1820，1990
2) 藤村　隆，米村　豊，浦出雅昭ほか：胃癌の腹膜播腫に対するcisplatin, mitomycin C併用持続温熱腹膜灌流．日癌治療会誌　24：1415—1424，1989
3) 米村　豊，藤村　隆，竹川　茂ほか：腹膜播腫を有する胃癌に対する持続温熱腹膜灌流の効果．癌と化療　18：271—276，1991
4) 山口明夫，松本　尚，黒阪慶幸ほか：持続温熱療法が著効を示した大腸癌腹膜播腫の1例．癌の臨　37：193—196，1991
5) 多淵芳樹，斉藤洋一：遠隔転移を伴う大腸癌の治療方針．外科治療　53：643—648，1985
6) 佃　信博，沢井　清司，谷口弘毅ほか：結腸癌の腹膜転移に関する臨床病理学的検討：予後と手術方針を中心に．日本大腸肛門病会誌　44：172—176，1984
7) 今西　築，多淵芳樹，中村　毅ほか：肝転移，腹膜転移合併切除による相対的非治癒切除の予後．日本大腸肛門病会誌　37：187，1984
8) 池田孝明，藤原　章，小鍛冶明照ほか：大腸癌非治癒切除例の予後，特に肝転移，腹膜転移について．日本大腸肛門病会誌　37：189，1984
9) 折田薫三：消化器癌の腹膜再発．消外　14：1467—1471，1991
10) 神垣　隆，島田悦司，裏川公章：イレウスをともなう大腸癌の臨床病理学的検討．日消外会誌　26：76—81，1993
11) 木村浩三，丸田守人，中野　孚ほか：肝転移合併切除による相対非治癒切除例の再発形式と予後．日本大腸肛門病会誌　37：186，1984
12) Koga S, Hamazoe R, Maeta M et al: Prophy-

lactic therapy for peritoneal recurrence of gastric cancer by continuous hyperthermic peritoneal perfusion with Mitomycin C. Cancer 61：232—237, 1988

13) 西村元一，山口明夫：大腸癌に対する温熱化学療法の効果．進行胃癌に対する治療戦略，ソフトサイエンス社，東京，1995，p170—173

A Five Years Survived Case of Colon Cancer with Peritoneal Dissemination Treated by Continuous Hyperthermic Peritoneal Perfusion

Hisashi Matsumoto, Genichi Nishimura, Yukei Suzaki, Hidehiro Tajima, Takashi Fujimura, Kazuo Sugiyama, Koichi Shimizu, Yutaka Yonemura, Koichi Miwa, Itsuo Miyazaki and Akio Yamaguchi*
The Second Department of Surgery, School of Medicine, Kanazawa University
*The First Department of Surgery, Fukui Medical School

We report five year survival in a case of colon cancer with peritoneal dissemination treated by continuous hyperthermic peritoneal perfusion (CHPP). A 74-year-old woman underwent right hemicolectomy and CHPP for ascending colon cancer with tubercular type dissemination, CHPP was repeated after confirmation of the disappearance of dissemination by second look operation. About 3 years after the first operation, obstruction of the small intestine and the recurrence of tubercular dissemination on the peritoneum and mesenterium were observed when the patient underwent laparotomy because of nausea and vomiting. After the part with obstruction was resected completely and dissemination was eliminated as far as possible, CHPP was done for the third time. Although the intestinal obstruction could be observed as type 2 in the gross specimen, the histologic appearance showed that the disseminated nest involved the intestinal lumen. This case suggests that CHPP is a useful therapeutic surgical strategy for colon cancer with peritoneal dissemination.

Reprint requests: Hisashi Matsumoto Department of Surgery, Kanazawa National Hospital
3-1-1 Ishibaki, Kanazawa, 920 JAPAN