日消外会誌　28（4）：898～902，1995年

特集3

膵頭部領域癌に対する拡大リンパ節郭清，神経叢郭清の功罪

名古屋大学第2外科
中尾　昭公　原田　明生　野浪　敏明　金子　哲也
竹田　伸　井上総一郎　細野　二郎　野本　周嗣
稲垣　均　高木　弘

膵頭部領域癌切除例をリンパ節転移，神経浸潤を中心に病理組織学的に検討するとともに予後との関連，拡大郭清のQOLについても検討した．下部胆管癌（23例），乳頭部癌（28例）では胃周囲リンパ節転移はまれで，膵頭部癌（101例）では6番にのみ12%の転移を認め，リンパ節郭清の意味からは6番郭清を施行すれば胃切除の適応は少ないと考えられた．膵頭部癌においては14番に23%，16番には25%の転移を認め，13番，14番から16番への転移経路が推測され，これを一括郭清する必要が考慮された．下部胆管癌では14，16番転移はそれぞれ9%に認めたが，乳頭部癌では認めなかった．膵頭部癌ではリンパ節転移より膵外神経叢浸潤が予後と関連した．16番の広範郭清は術後早期にドレンよりの大量腹水流出を伴い術後管理上注意を要する．上腸間膜動脈周囲神経叢の郭清で14番リンパ節は完全に郭清されるが下痢を主体とした栄養不良に対する厳重な術後栄養管理が必要となる．

Key words: cancer of pancreatic head region, lymph node metastasis, neural invasion

はじめに

膵頭部領域癌に対し，リンパ節や膵頭神経叢の広範郭清，門脈合併切除を積極的に施行してきた．今回，リンパ節転移，神経浸潤を中心に病理組織学的に検討し，さらに予後とQOLについても検討を加えた．

対象と方法

1981年より1993年3月迄に切除した膵頭部膵管癌（以下，膵頭部癌と略記）101例，下部胆管癌23例，乳頭部癌28例（**Table 1**）の摘除標本について病理組織学的に検討した[1)2)]．

膵頭部癌に対しては14番，16a$_2$，b$_1$リンパ節郭清，門脈合併切除，膵頭神経叢，上腸間膜動脈（SMA）周囲神経叢全切除を原則とする拡大手術を施行し，膵全摘（TP）か膵頭十二指腸切除（PD）の適応は膵切離端に対する術中迅速病理診断に免疫染色[4)5)]も併施して決定した．下部胆管癌や乳頭部癌に対しては，SMA周囲神経叢は右半周切除，16番郭清はサンプリング程度とする標準手術を原則としたが，膵浸潤高度例には拡大手術も施行した．

累積生存率はKaplan-Meier法で統計学的処理は一般化ウィルコクソン法を用いた．また2因子間の相関についてはSpearmanの順位相関係数を2群間の検定はχ^2 testを用いた．

成　績

膵頭部領域癌に対して施行した手術術式は**Table 1**に示した．門脈合併切除は膵頭部癌では101例中89例，下部胆管癌では23例中4例，乳頭部癌では28例中3例に施行した．すべて門脈カテーテルバイパス法[6)]施行下に切除再建した．術死は膵頭部癌では8例（8%）に認めたが下部胆管癌と乳頭部癌では認めなかった．

郭清検索したリンパ節数は1例平均，膵頭部癌で48個，下部胆管癌27個，乳頭部癌30個であった．転移率は膵頭部癌70%（71/101），下部胆管癌39%（9/23），乳頭部癌43%（12/28）であった（**Table 2**）．胃周囲リンパ節転移は膵頭部癌では6番にのみ12%（12/101）に認め，下部胆管癌では認めず，乳頭部癌は4dに1例のみ認めた（**Table 3**）．14番転移は膵頭部癌で23%（23/101），下部胆管癌9%（2/23），乳頭部癌では認めなかった（**Table 4**）．膵頭部癌で16番転移陽性群（n=25）は陰性群（n=76）に比較して11番（$p<0.01$），13番（$p<0.01$），14番（$p<0.01$），17番への転移がより

＊第44回日消外会総会特別シンポ1・拡大リンパ節郭清の功罪

＜1994年12月7日受理＞別刷請求先：中尾　昭公
〒466　名古屋市昭和区鶴舞町65　名古屋大学医学部第2外科

Table 1 The resectability rate of carcinoma of the pancreatic head region

Diagnosis	Operation	Resection	TP	PD	PPPD	Operative death
Panc. Head Ca.	153	101	47(47)	53(42)	1	8
C.B.D. Ca	23	23	1(1)	21(3)	1	0
P. Vater Ca.	31	28	1(1)	26(2)	1	0
Total	207	152	49(49)	100(47)	3	8

Panc. Head Ca., pancreas head carcinoma ; C.B.D. Ca., common bile duct carcinoma ; P. Vater ca., Papilla Vater carcinoma ; TP, total pancreatectomy ; PD, pancreatoduodenectomy ; PPPD, pylorus preserving pancreatoduodenectomy ; Number of portal vein resection given in parentheses.

Table 2 Lymph node metastasis of cancer of the pancreatic head region

	Panc. Head Ca. (N=101)	C.B.D. Ca. (N=23)	P. Vater Ca. (N=28)
n(−)	30(30%)	14(61%)	16(57%)
n(+)	71(70%)	9(39%)	12(43%)
n_1(+)	39(39%)	7(30%)	8(29%)
n_2(+)	30(30%)	0(0%)	3(11%)
n_3(+)	2(2%)	0(0%)	0(0%)
n_4(+)	0(0%)	2(9%)	1(4%)

Panc. Head Ca., pancreatic head carcinoma ; C.B.D. Ca., common bile duct carcinoma ; P. Vater Ca., Papilla Vater carcinoma

Table 3 Perigastic lymph nodes metastasis of cancer of the pancreatic head region (%)

Location No. of Perigastric Lymph Nodes	①	②	③	④	⑤	⑥
Panc. Head Ca. (N=101)	0	0	0	0	0	12
C.B.D. Ca. (N=23)	0	0	0	0	0	0
P. Vater Ca. (N=28)	0	0	0	4	0	0

Panc. Head Ca., pancreatic head carcinoma ; C.B.D. Ca., common bile duct carcinoma ; P. Vater Ca., Papilla Vater carcinoma

高率に認められた（**Table 5**）.

リンパ節転移の有無と術後生存率についてはリンパ節転移陰性群が陽性群よりもやや良好であるものの統計学的には3疾患とも有意差は認められなかった（**Fig. 1**）. 膵頭部癌においては16番転移の有無で術後生存率に有意差は認められなかった. 16番転移を認めた下部胆管癌の2例の予後は術後5か月で肝転移死亡と4年6か月他病死であった.

膵頭部癌においてリンパ管侵襲(ly)は98%(98/101)に認め，その程度が上昇するとリンパ節転移も高率となるが（$p<0.001$），膵内神経浸潤（ne）の程度，膵外神経叢浸潤との関連は認められなかった. ne は膵頭部癌で89%（89/101）に認め，その75%（67/89）に膵外神経叢浸潤を認めた（**Table 6**）. ne の程度が上昇するにともない pl は高率となった（$p<0.001$）. pl とリンパ節転移の間に関連は認められなかったが，pl が陽性になると門脈壁への癌浸潤（pv）もより高率となり（$p<0.01$），剥離面における癌浸潤(ew)もより高率となった（$p<0.001$，**Table 7**）.

Table 4 Lymph node metastasis of cancer of the pancreatic head region (%)

Location No. of Lymph Nodes	⑦	⑧	⑨	⑩	⑪	⑫	⑬	⑭	⑮	⑯	⑰	⑱
Panc. Head Ca. (N=101)	0	11	2	0	16	18	47	23	0	25	37	4
C.B.D. Ca. (N=23)	0	0	0	0	0	22	13	9	0	9	4	4
P. Vater Ca. (N=28)	0	0	0	0	0	4	40	0	0	0	21	0

Panc. Head Ca., pancreatic head carcinoma ; C.B.D. Ca., common bile duct carcinoma ; P. Vater Ca., Papilla Vater carcinoma

膵頭部癌において pl（−）群は pl（+）群に比較して術後生存率は有意に良好で（$p<0.001$），ew（−）群も ew（+）群に比較して有意に良好であった（$p<0.001$）. pv（+）は50%（50/101）に認め，pl の有無と pv の有無を組合わせて術後生存率を比較すると，術後3年以上の生存例は pl（−）群にのみ認められ，pv（+）が認められても pl（−）であれば長期生存中の症例も経験された（**Fig. 2**）.

膵頭部癌手術において8例の術死を経験したが，死因は拡大リンパ節郭清や神経叢郭清に直接関係するものでなく，膵空腸縫合不全による出血死，門脈に加えて肝動脈や SMA 合併切除における術後動脈血栓症な

Table 5 Correlation in frequency of lymph node metastasis between No. 16 positive cases and negative cases in pancreatic head carcinoma

No.	⑥	⑧	⑨	⑩	⑪	⑫	⑬	⑭	⑮	⑰	⑱
No. 16(+) (n=25)	6 (24)	5 (20)	1 (4)	0	7 (28)	11** (44)	19** (76)	14** (56)	0	18* (72)	2 (8)
No. 16(−) (n=76)	6 (8)	6 (8)	1 (1)	0	9 (12)	7 (9)	28 (37)	9 (12)	0	19 (25)	2 (3)

No. nomenclature of lymph nodes ; * : $p<0.05$; ** : $p<0.01$; Values in parentheses are percentage.

Table 6 The relationship between lymph vessel invasion and neural invasion, lymph node metastasis or extrapancreatic nerve plexus invasion in pancreatic head carcinoima

The grade of lymph vessel invasion	The grade of neural invasion				Lymph node metastasis		Extrapancreatic nerve plexus invasion	
	ne0	ne1	ne2	ne3	n(−)	n(+)	pl(−)	pl(+)
ly0	3	0	0	0	3	0	3	0
ly1	4	6	10	5	16	9	10	15
ly2	3	16	30	10	10	49	23	36
ly3	2	3	5	4	1	13	4	16
				NS		$p<0.001$		NS

Fig. 1 The cumulative survival rates according to the negative or positive lymph node metastasis in carcinoma of the pancreatic head region. (P. Vater Ca., Papilla Vater carcinoma ; C.B.D. Ca., common bile duct carcinoma ; Panc Head Ca., pancreatic head carcinoma.)

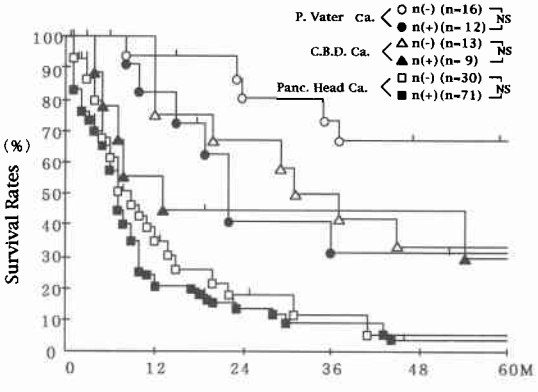

Fig. 2 The cumulative survival rates according to extrapancreatic nerve plexus invasion or portal vein wall invasion. (pl (−), negative extrapancreatic nerve plexus invasion ; pl (+), positive extrapancreatic nerve plexus invasion ; pv (−), negative portal vein wall invasion ; pv (+), positive portal vein wall invasion.)

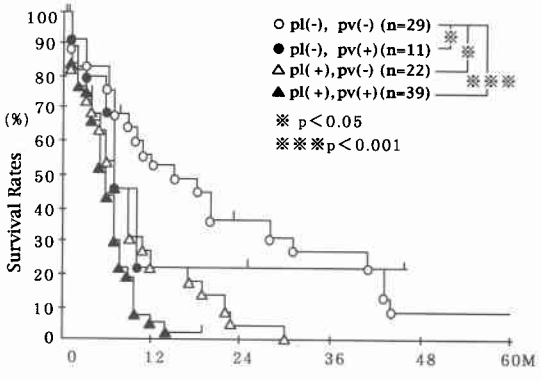

どが主要因であった．

SMA 周囲神経叢切除に伴う下痢は術後早期には拡大 TP で平均7.6回/日，拡大 PD 6.5回/日，標準 PD で2.8回/日であったが，塩酸ロペラミドなどの投与により退院時には拡大 TP で2.5回/日，拡大 PD で2.6回/日にコントロール可能であった．退院時の食事摂取量は拡大 TP で平均800Kcal/日と少なく，拡大 PD で1,000Kcal/日，標準 PD で1,600Kcal/日であった．術前体重と比較して術後3か月の時点で拡大 TP は平均13%，拡大 PD は7%，標準 PD は5%の低下が認められた．各種術式別に術後の Performance Status (PS) を検討してみると拡大 TP では極めて不良で PS2と3が84%を占め社会復帰は困難であった．拡大 PD では PS2と3が37%に減少し，標準手術では PS は極めて良好であった（**Fig. 3**）．

Table 7 The relationship between extrapancreatic nerve plexus invasion and lymph node metastasis, portal vein wall invasion or carcinoma invasion on the margins

Extrapancreatic nerve plexus invasion	Lymph node metastasis		Portal vein wall invasion		Carcinoma invasion on the margins	
	n(−)	n(+)	pv(−)	pv(+)	ew(−)	ew(+)
pl(−)	12	28	29	11	31	9
pl(+)	18	43	22	39	17	44
		NS		p<0.01		p<0.001

Fig. 3 Postoperative performance status according to the operative procedures. (Exd. TP, extended total pancreatectomy ; Exd. PD, extended pancreatoduodenectomy ; Std. PD, standard pancreatoduodenectomy ; Std PPPD, standard pylorus preserving pancreatoduodenectomy.)

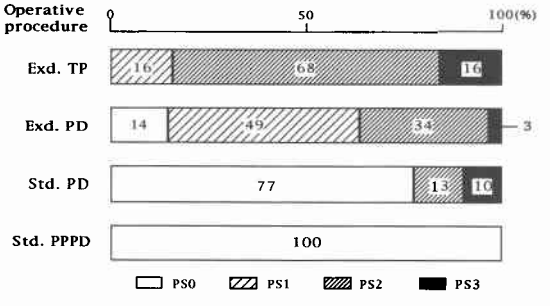

考　察

1993年に改訂された膵癌取扱い規約[1]では拡大手術，標準手術という言葉は使用しないことになっている．また14番リンパ節については膵頭部癌では14a は第2群，その他は第1群[1]，下部胆管癌では第3群，乳頭部癌では第2群と定義されている[2]．また16a_2，b_1については膵頭部癌では第2群[1]，下部胆管癌と乳頭部癌では第4群と定義されており[2]，拡大リンパ節郭清という定義もない．膵頭部領域癌においてはSMA周囲神経叢の徹底郭清を含めた14番リンパ節郭清と16番リンパ節の郭清範囲と適応が根治性とQOLの双方から重要な問題となる．また全胃幽門輪温存PD(Pylorus preserving PD, PPPD) の適応も明らかにする必要がある．リンパ節転移状況からみると胃周囲リンパ節転移は下部胆管癌や乳頭部癌ではほとんど認めず，リンパ節郭清の意味からは胃切除の適応は少ないと考えられた．膵頭部癌でも転移は6番に限られ，6番郭清を伴うPPPDは可能と考えられた．膵頭部癌では14番転移23%，16番転移25%と高率なため郭清は必須と考えられた．また16番転移陽性例は陰性例に比較して13番，14番転移が高率であり，13番から14番，16番へのリンパ流[7]が考慮され，この領域を一塊として郭清する必要があろう．下部胆管癌で14番転移を認めた2例は16番転移も認めたため，14番転移陽性例は同様な郭清が必要であろう．

膵頭部領域癌手術においてはリンパ節郭清に加えて膵頭神経叢郭清が重要な問題となる．リンパ節転移と神経浸潤は今回の検討でも独立した浸潤経路[8]と考えられたが，神経浸潤も連続性進展と考えられ[9]，14番リンパ節郭清とSMA周囲神経叢郭清は表裏一体のものとして我々は施行してきた．膵頭部癌においてはpl(+)が高率であり，ひいてはew(+)の主要因となっている以上，少しでもew(−)にするためには膵頭神経叢第II部から連続するSMA周囲神経叢全切除を施行している．

リンパ節転移の有無は予後と関連する重要な因子との報告[10][11]も多いが，我々の検討では有意差は認めず，郭清が完全になされたためか，予後因子としての重みが少ないものと考えられた．膵頭部癌ではpv, pl, ewが予後因子として重要であり[12][13]，乳頭部癌では膵臓浸潤が重要であった[14]．

リンパ節の広範郭清は術後大量の腹水漏出を伴うことがあり術後管理上注意を要する．拡大TPや拡大PD施行後には下痢を主徴とした消化吸収障害や経口摂取量不足による栄養不良が問題となり，厳重な栄養管理が必要である[15]．我々はPD後は最も生理的な再建法と考えられる今永法を施行している[16]が，さらに今後，拡大郭清施行例には全胃幽門輪温存手術を適応し，QOLの向上が可能かどうか検討したいと考えている．

文　献

1) 日本膵臓学会編：膵癌取扱い規約．第4版．金原出版，東京，1993
2) 日本胆道外科研究会編：外科・病理．胆道癌取扱い規約．第3版．金原出版，東京，1993
3) Nakao A, Takagi H: Isolated pan-

createctomy for pancreatic head carcinoma using catheter bypass of the portal vein. Hepatogastroenterology 40：426—429, 1993
4) Nakao A, Ichihara T, Nonami T et al: Clinicopathologic and immunohistochemical studies of intrapancreatic development of carcinoma of the head of the pancreas. Ann Surg 209：181—187, 1989
5) Ichihara T, Nakao A, Suzuki, Y et al: Improvement of the rapid immunoperoxidase staining method for intraoperative pathological diagnosis of pancreatic cancer using microwave irradiation. J Surg Oncol 42：209—214, 1989
6) Nakao A, Nonami T, Harada A et al: Portal vein resection with a new antithrombogenic catheter. Surgery 108：913—918, 1990
7) Kayahara M, Nagakawa T, Ueno K et al: Lymphatic flow in carcinoma of the head of the pancreas. Cancer 70：2061—2066, 1992
8) 松田真佐男，二村雄次：膵頭部癌における神経周囲侵襲．日外会誌 84：719—728, 1982
9) Nagakawa T, Kayahara M, Ueno K et al: Clinicopathological study on neural invasion to the extrapancreatic nerve plexus in pancreatic cancer. Hepatogastroenterology 39：51—55, 1992
10) Martin FM, Rossi RL, Dorruci V et al: Clinical and pathologic correlations in patients with periampullary tumors. Arch Surg 125：723—726, 1990
11) Cameron JL, Crist DW, Sitzmann JV et al: Factors influencing survival after pancreatoduodenectomy for pancreatic cancer. Am J Surg 161：120—125, 1991
12) 中尾昭公，原田明生，野浪敏明ほか：膵頭部領域癌に対する手術術式の選択と補助療法．日消外会誌 27：2341—2346, 1994
13) Nakao A, Harada A, Nonami T et al: Clinical significance of portal invasion by pancreatic head carcinoma. Surgery 117：50—55, 1995
14) Nakao A, Harada A, Nonami T et al: Prognosis of cancer of the duodenal papilla of Vater in relation to clinicopathological tumor extension. Hepatogastroenterology 41：73—78, 1994
15) 岸本若彦，中尾昭公，原田明生ほか：膵拡大手術における術後栄養管理．輸液栄ジャーナル 11：230—235, 1989
16) 中尾昭公，原田明生，野浪敏明ほか：今永法による拡大膵頭十二指腸切除術．胆と膵 13：1297—1304, 1992

Extensive Dissection of Lymph Nodes and Nerve Plexus for Carcinoma of the Pancreatic Head Region

Akimasa Nakao, Akio Harada, Toshiaki Nomami, Tetsuya Kaneko, Shin Takeda, Soichiro Inoue, Jiro Hosono, Shuji Nomoto, Hitoshi Inagaki and Hiroshi Takagi
Department of Surgery II, Nagoya University School of Medicine

Lymph node metastasis and extrapancreatic nerve plexus invasion of carcinoma of the pancreatic head region was histopathologically studied. Lymph node metastasis was observed in 70% of duct cell carcinomas of the pancreatic head (n=101), 39% of common bile duct carcinomas (n=23) and 43% of papilla Vater carcinomas (n=28), respectively. Perigastric lymphb node metastasis was observed in 12% of pancreatic head carcinomas and was restricted to the subpyloric region (N. 6), with 0% in common bile duct carcinomas and 4% in papilla Vater carcinomas. Lymph node metastasis around the superior mesenteric artery (SMA) (No. 14) and para-aorta (No. 16) was observed in 23% and 25% in pancreatic head carcinoma, 9% and 9% in common bile duct carcinoma, and 0% in papilla Vater carcinoma, respectively. Neural invasion was observed in 88% of pancreatic head carcinoma, 83% of common bile duct carcinoma and 14% of papilla Vater carcinoma. Extrapancreatic nerve plexus invasion was noted in 75% of pancreatic head carcinoma with intrapancreatic neural invasion. A significant relationship was observed ($p<0.001$) between prognosis and extrapancreatic nerve plexus invasion, but not between prognosis and lymph node metastasis in pancreatic head carcinoma. Wide dissection of the paraaortic lymph node caused massive ascites leakage after surgery, and complete dissection of the nerve plexus around the SMA caused severe diarrhea. Postoperative nutritional support is necessary for patients with extensive surgery.

Reprint requests: Akimasa Nakao Department of Surgery II, Nagoya University School of Medicine
65 Tsurumaichou, Showaku, Nagoya, 466 JAPAN