日消外会誌　28（5）：1081～1085，1995年

# 巨大な同時性副腎転移を合併切除した胃癌の1切除例

東京都立駒込病院外科
青木　文夫　　北村　正次　　荒井　邦佳
宮下　　薫　　岩崎　善毅

同時性副腎転移を伴う胃癌，および検行結腸癌を外科的に切除し，術後2年9か月を経た現在も再発なく経過中の1症例を経験した．症例は67歳の男性．検診で便潜血反応陽性を指摘され，精査を受け胃癌および横行結腸癌と判明した．腹部CT検査にて巨大な左副腎転移を指摘されたが，その他の臓器に転移を示唆する所見はなく，肉眼的に根治切除可能と考えて，下部食道・胃全摘術，膵脾合併切除術，左副腎合併切除術，横行結腸切除術を施行した．摘出した副腎の組織像は胃癌の組織像と一致し，原発巣との間には正常の副腎組織が介在していたため，胃癌の直接浸潤ではなく，血行性転移と診断した．胃癌の副腎転移が切除の対象となることは極めてまれであり，報告した．

**Key words**: metastatic adrenal tumor, adrenal metastasis of gastric cancer

## はじめに

胃癌の副腎転移は，全剖検例の16％程度に認められる[1)2)]が，その多くは副腎転移だけでなく，その他に肝転移やリンパ節転移などを伴った高度進行胃癌である．したがって，副腎転移巣が外科的切除の対象となることはきわめてまれで，検索したかぎりでは，異時性の胃癌副腎転移を切除したのは2例だけ[3)4)]である．今回われわれは，同時性副腎転移巣を合併した胃癌症例を経験したので報告する．

## 症　例

患者：67歳，男性

主訴：便潜血反応陽性

家族歴：母親が大腸癌で死亡．

既往歴：30歳時，甲状腺疾患の手術を受けた．

現病歴：平成2年11月，大腸癌検診にて便潜血反応陽性を指摘された．平成3年2月25日，上部および下部消化管内視鏡検査にて胃癌および横行結腸癌と診断され，平成3年3月25日，手術目的にて当院入院となった．

入院時現症：腹部は平坦で軟らかく，腫瘤を触知しなかった．また，体表リンパ節は触知せず，直腸指診上もDouglas窩に異常を認めなかった．

入院時一般検査：血液検査にてHb 12.8g/dlと軽度の貧血を認めた．生化学検査に異常はなく，腫瘍マーカーも正常範囲内であった．副腎機能検査は血中ノルアドレナリンが1.02ng/ml（正常値：0.10～0.41）と上昇し，尿中17-OHCSが2.30mg/day（正常値：3.10～10.10），尿中17-KSが2.30mg/day（正常値：6.00～10.00）と低下を示した．また，胸部単純X線像では，肺野に転移巣を認めなかった．

上部消化管造影検査所見：体上部小彎後壁を中心とした9.0×7.0cmの潰瘍性病変を認め，その中央には表面が凹凸不整な結節を有していた．周提の立ち上がりは比較的明瞭でありBorrmann 2型胃癌と診断した．食道浸潤距離は約3cmと診断した（**Fig. 1**）．

胃内視鏡検査所見：体上部小彎後壁に周提が明瞭で中央に汚い白苔を有するBorrmann 2型胃癌を認め，口側は食道に浸潤していた（**Fig. 2**）．同部位の生検にて低分化型腺癌を認めた．

腹部CT検査所見：左副腎に一致して9×7×6cmの腫瘤を認めた．辺縁が不整で，中心部がやや低吸収域を示し，不均一にenhanceされることから左副腎転移と診断した．明らかなリンパ節腫大・肝転移，腹水を認めなかった（**Fig. 3**）．

大腸内視鏡検査所見：横行結腸の中央部に2型の大腸癌を認め，生検では中分化型腺癌であった．

以上の検査結果から副腎転移を認めるものの胃癌，大腸癌ともに切除可能と判断し，平成3年4月4日手術を施行した．

手術所見：上腹部正中切開で開腹し，縦隔への到達経路として胸骨縦切開法を併施した．胃癌は膵尾部に

＜1995年2月8日受理＞別刷請求先：青木　文夫
〒113　文京区本駒込3－18－22　東京都立駒込病院外科

**Fig. 1** (a) Upper gastrointestinal series shows Borrmann type 2 gastric cancer between lesser curvature and posterior wall on the upper third of the stomach. (b) The tumor extends to the esophagus for 3cm.

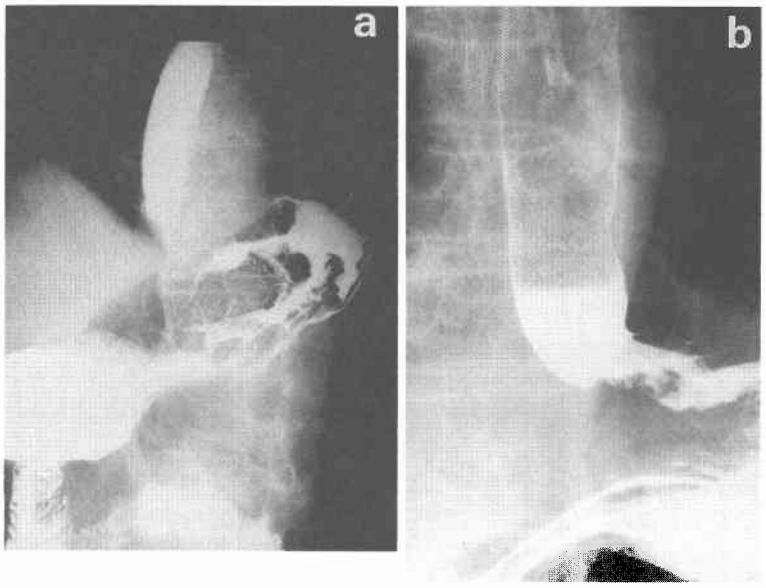


直接浸潤しており，$T_4N_1M_0$ Stage IIIb[5]であった．下部食道・胃全摘術，膵脾合併切除術，左副腎合併切除術によりen bloc切除を施行した．再建はRoux-en Y，リンパ節郭清は大動脈周囲リンパ節郭清を加えた$D_2$郭清とした．横行結腸癌は$P_0H_0SSN_3$（＋），Stage IIIb[6]で，肉眼的にNo. 233のリンパ節に1個の転移を認めた．横行結腸切除術，$D_3$郭清を施行した．なお術中Douglas窩洗浄細胞診はClass 1であった．

切除標本：噴門部から体上部小彎後壁に及ぶ10.0×8.5cmのBorrmann 2型胃癌を認め，食道浸潤は1.0cmであった．横行結腸には2.5×2.5cmの2型大腸癌を認めた（**Fig. 4**）．

副腎腫瘍は9.5×7.0×5.0cmで，胃癌との連続性はなく，周囲に正常の副腎組織が介在していた（**Fig. 5**）．

病理組織標本：原発巣は髄様増殖を示すpoorly differentiated adenocarcinomaで深達度はss，ly1，v2，INF$\beta$，n0であった．大動脈周囲リンパ節には組織学的に転移を認めなかった．副腎腫瘍の組織像は胃癌の組織像と一致し，腫瘍周囲に正常の副腎組織の介在が認められたため，胃癌の直接浸潤ではなく，転移と考えられた（**Fig. 6**）．大腸癌の組織型は，moderately differentiated adenocarcinomaで，深達度はss，ly1，v1，n3（＋）であり，副腎転移巣とは異なった組織像を示した．

術後経過：第14病日，第15病日にそれぞれMMC 20mg，10mgを経静脈的に投与し，以後UFT 300mg/dayを1年間経口投与した．術後2年9か月を経過した現在，再発の兆候は見られていない．

## 考　察

超音波検査，腹部CT検査などを用いた診断技術の進歩にともない，術前の胃癌の転移状況が容易に把握できるようになった．従来，剖検によって明らかにされた副腎への転移も今日では生存中に診断可能となった．しかし，剖検では比較的高頻度に認められる胃癌の副腎転移が孤立性に発見されることはきわめてまれである．剖検例では，吉住ら[3]は1983年から1985年の日本病理剖検輯報にて胃癌症例の17.9%に副腎転移を認め，肺，乳腺，腎，膵・ラ氏島腫瘍に次いで，5番目に多いと報告している．また，Cedermarkら[1]は胃癌剖検例の16%に副腎転移が見られたと報告している．しかし，北村ら[2]によれば，副腎だけに転移が見られるのは悪性腫瘍剖検例全体の1.8%で，胃癌では0.6%に認められるに過ぎないとされている．

当院では1985年から1992年までの8年間に外科で扱った胃癌症例のうち211例に剖検を施行したが，副腎転移例は2例だけであり，0.9%の転移率であった．組

**Fig. 2** Gastric endoscopy shows Borrmann type 2 gastric cancer between lesser curvature and posterior wall on the upper part of the stomach which invaded the esophagus.

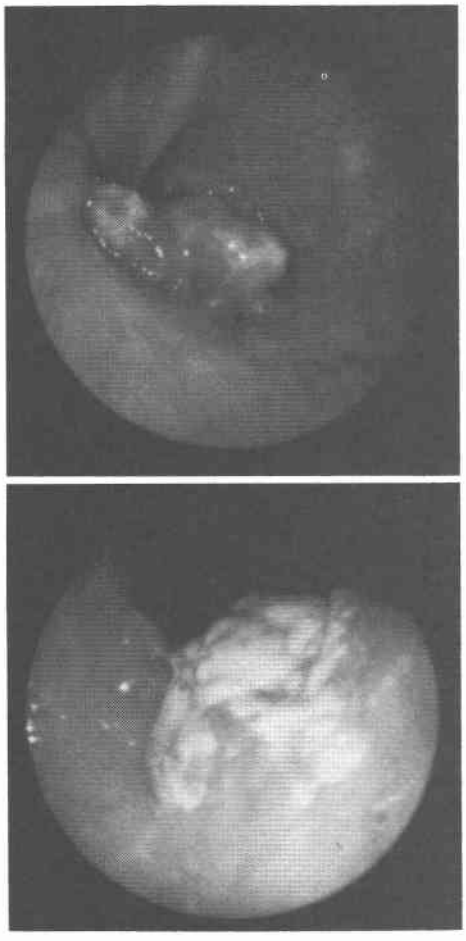

**Fig. 3** Abdominal CT scan shows huge adrenal tumor mesuring 9×7×6cm which is enhanced in spots.

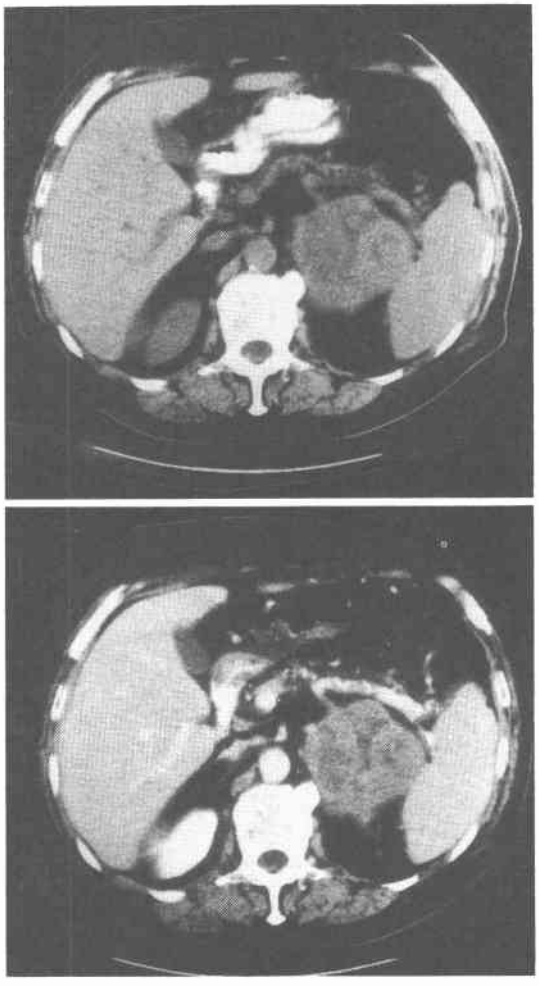

織学的には低分化型腺癌で，いずれも他の部位にも広範に転移を認め，孤立性の転移の経験はない．したがって，副腎転移巣が外科的切除の対象となることはきわめてまれで，検索した限りでは異時性の副腎転移巣を切除しえた2症例が報告[3)4)]されているだけである．本来，術前CT検査にて原発性副腎腫瘍と転移性副腎腫瘍の鑑別は困難[7)]であり，原発巣と思われる胃癌の存在により，転移性副腎腫瘍を疑った．しかし，ほかに明らかな遠隔転移を認めず，肉眼的に根治手術可能と考え，胃癌および横行結腸癌に対しても根治的なリンパ節郭清を施行した．

切除された副腎転移巣は，原発巣との間に正常の副腎組織が介在していたことより，直接浸潤ではなく血行性の転移と考えたが，肝・肺転移を経ずに副腎にだけ転移巣を形成しており，Viadana ら[8)]の提唱したCascade Spreading Process を経ない“例外的”な転移[9)]と考えられた．

全腫瘍の副腎転移の発生部位について，Willis ら[10)]は左側に多いとし，その理由として左副腎が右に比べ大きいために血行性転移の標的になりやすいのではないかと述べている．Cedermark ら[1)]によると，胃癌の副腎転移のうち30名中19名は両側に，5名は左側のみに，2名は右側のみに認められており，Willis らの報告と一致している．一方，肝細胞癌の副腎転移はむしろ右側に多いとの報告[7)11)]もある．また本症例も含め

**Fig. 4** Macroscopic findings of the removed specimen show, (a) Borrmann type 2 gastric cancer invading esophagus which is located at C area of stomach, and, (b) type 2 transverse colonic cancer.

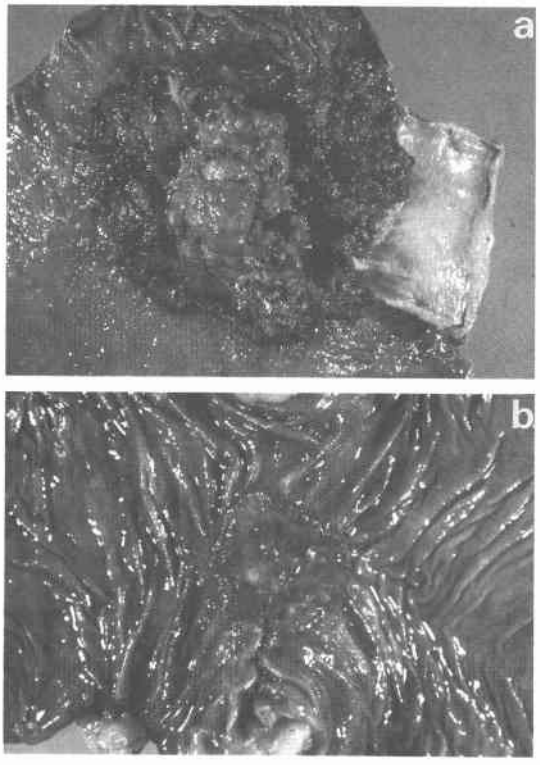


**Fig. 5** A cut surface of the adrenal metastasis shows white-yellow tumor mesuring 9.5×7.0×5.0cm. Direct invasion from the gastric cancer is not recognized.

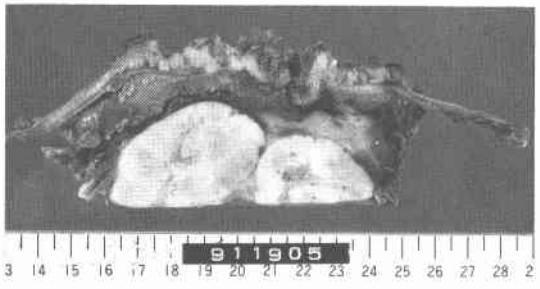


た過去の胃癌副腎転移切除報告例[3)4)]のうち3例すべてが噴門部癌であり，その転移巣がいずれも左副腎であることを考慮に入れると，胃癌の副腎転移が単なる血行性転移ではなく，リンパ流を介した転移である可能性も示唆される．自験例の場合，手術は，胃噴門部から左副腎へのリンパ流を介した転移の可能性も考慮に入れて，大動脈周囲リンパ節の郭清も併せた en bloc 切除を施行した．しかし，組織学的に n0であり，リンパ管侵襲に比べ静脈侵襲が優位なため，血行性副腎転移と考えた．孤立性の副腎転移が8.7%と比較的高率にみられる肝悪性腫瘍では，外科的切除により良好な予後を期待できるとする報告[7)12)13)]が見られる．胃癌に関しては，まだ症例も少なく今後の検討が待たれるが，肉眼的に根治的な en bloc 切除が可能な場合には，リンパ節郭清も加えることにより，予後の向上が期待できると考えられた．

**Fig. 6** (a) Histological findings (H.E. ×100) show poorly differentiated adenocarcinoma with medullary proliferation. (b) Normal adrenal gland tissue exists between adrenal tumor and primary tumor of the stomach.

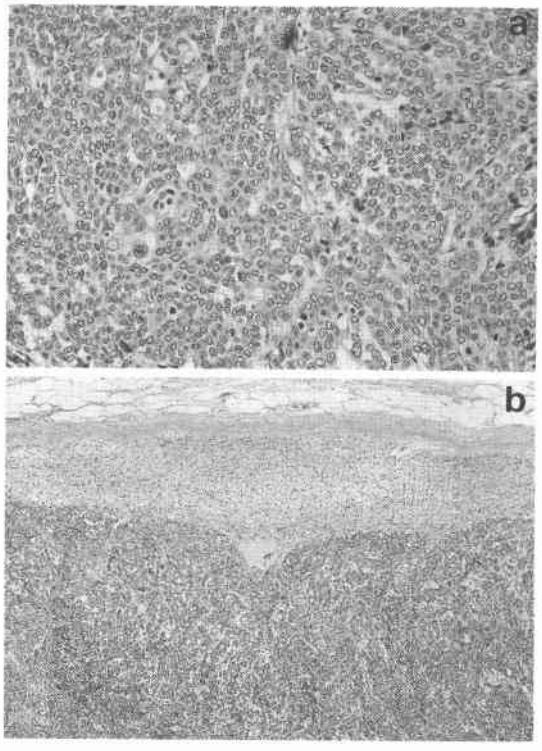


## 文　献

1) Cedermark BJ, Blumenson LE, Pickren JW et al: The significance of metastasis to the adrenal gland from carcinoma of the stomach and esophagus. Surg Gynecol Obstet 145：41—

48, 1977
2) 北村慎治, 藤永卓治, 大川順正ほか：転移性副腎腫瘍の1例. 日泌会誌 73：1324—1332, 1982
3) 吉住 豊, 島 伸吾, 杉浦芳章ほか：胃癌副腎転移の1切除例. 癌の臨 35：1699—1704, 1989
4) 遠近裕宣, 平田恵三, 中尾 丞ほか：胃癌副腎転移の1切除例. 日臨外医会誌 54：3147—3150, 1993
5) 胃癌研究会編：胃癌取扱い規約. 改訂第12版, 金原出版, 東京, 1993
6) 大腸癌研究会編：臨床・病理. 大腸癌取扱い規約. 金原出版, 東京, 1994
7) 佐藤幹則, 神谷保広, 松本幸三ほか：副腎原発腫瘍と鑑別が困難であった肝細胞癌の巨大な右副腎転移の1例. 日臨外医会誌 51：165—170, 1990
8) Viadana E, Bross IDJ, Pickren WJ et al: Cascade spread of blood-borne metastasis in solid and non-solid cancers of humans in pulmonary metastasis. Edited by Weiss L, Gilbert HA, Martinus nijhoff medical division, Hague, 1978, p142—167
9) 末舛恵一, 米山武志, 成毛韶夫ほか：がんの基礎と臨床. 癌と化療 14：561—566, 1987
10) Willis RA: Secondary tumors of the adrenals in spread of tumors in the human body. 3rd edition, Butterworth & Co., London, 1973, p197—201
11) 中島敏郎, 神代正道, 津曲淳一ほか：原発性肝癌の病理形態学的研究, 副腎・骨への血行性転移について. 久留米医会誌 48：211—233, 1985
12) 天野穂高, 横山健郎, 柏原英彦ほか：肝細胞癌の副腎転移の1手術例. 日消外会誌 23：2639—2643, 1990
13) 森田高行, 藤田美芳, 宮坂祐治ほか：肝細胞癌副腎転移の切除経験. 日臨外医会誌 53：1434—1437, 1992

## A Case of Resected Gastric Cancer with Synchronous Huge Adrenal Metastasis

Fumio Aoki, Masatsugu Kitamura, Kuniyoshi Arai,
Kaoru Miyashita and Yoshiaki Iwasaki
Department of Surgery, Tokyo Metropolitan Komagome Hospital

We report a case of resected gastric and transverse colonic cancers with synchronous adrenal metastasis which is free from recurrence for 2 years and 9 months after the operation. The patient was a 67-year-old man with occult blood in his stool and was diagnosed as having synchronous gastric and transverse colonic cancers. A huge adrenal metastasis was found on the CT scan, whereas no metastasis to the lung, liver, lymph nodes, or peritoneum was seen. We thought that it was possible to remove the visible tumors, and performed lower esophagectomy, total gastrectomy, resection of the adrenal metastasis, and transverse colectomy with lymph node dissection. Histological findings of the adrenal tumor were compatible with gastric cancer, and also revealed that the hematogenous metastasis was from the gastric cance, because normal adrenal tissue was present between the adrenal tumor and the main lesion. This is the first case, as far as we could tell from the literature in which synchronous adrenal metastasis of gastric cancer was removed at the time of gastrectomy.

**Reprint requests:** Fumio Aoki Department of Surgery, Tokyo Metropolitan Komagome Hospital JAPAN