日消外会誌　28（5）：1114～1118，1995年

肺転移再発をきたした虫垂原発粘液嚢胞腺癌の1例

金沢医科大学一般消化器外科
桐山　正人　佐原　博之　黒阪　慶幸　松下　昌弘
秋山　高儀　冨田冨士夫　斉藤　人志　小坂　健夫
喜多　一郎　高島　茂樹

虫垂原発の粘液嚢胞腺癌はときに破れて腹膜偽粘液嚢腫を形成するが，血行性やリンパ行性転移は極めてまれである．著者らは根治切除後4年目に肺転移をきたし，転移巣切除により長期生存を得た虫垂原発粘液嚢胞腺癌の1例を経験したので報告する．患者は60歳の女性で，右下腹部腫瘤に気づき来院した．精査の結果虫垂癌を疑い手術を施行した．術中所見では回盲部を中心に隣接臓器を巻き込む大きな腫瘤が認められ，結腸右半切除術に加え，S状結腸および十二指腸の合併切除術を施行した．病理組織学的には，腫瘍は虫垂原発の粘液嚢胞腺癌で，P_0，H_0，a_2se，n_0，ly_0，v_0でstage IIであった．術後4年目に左肺下葉に転移をきたし，肺部分切除術を施行した．腫瘍は3×2×2cmの孤立性腫瘍で，組織学的には粘液嚢胞腺癌の像を示し，虫垂からの転移と診断された．患者は初回手術から9年，再手術から5年経過した現在，再発徴候なく健在である．

Key words: mucinous cystadenocarcinoma of vermiform appendix, pulmonary metastasis of mucinous cystadenocarcinoma

はじめに

原発性虫垂癌は比較的まれな疾患であり，病理組織学的には結腸癌に類似した結腸型と，粘膜上皮が乳頭状に増殖して高い粘液分泌能を有する嚢腫型（粘液嚢胞腺癌）に大別される．粘液嚢胞腺癌はときに破れて腹膜偽粘液腫を形成するが，血行性やリンパ行性転移を来すことは極めてまれとされている．最近我々は，虫垂原発の粘液嚢胞腺癌根治切除術後4年目に，肺転移のため肺部分切除術を行い，肺切除後5年経過現在，健在である1症例を経験したので報告する．

症　例

患者：60歳，女性．

主訴：右下腹部腫瘤．

家族歴・既往歴：特記すべきことなし．

現病歴：1985年3月頃より時々右下腹部痛を認めていたが放置．7月に入り同部に腫瘤を触知するようになり，当院内科を受診．精査の結果，虫垂の腫瘍が疑われたため当科に紹介された．

入院時現症：腹部は平坦・軟であったが，右下腹部に表面平滑で小児手拳大の硬い腫瘤が触知され，軽い圧痛を認めた．肝・脾は触知されなかった．

入院時検査成績：RBC 389×10^4/ml，Hb 11.2g/dl，WBC 6,600/ml，血沈111mm/h．血液生化学検査では異常は認めず，腫瘍マーカーはCEAが6.2ng/ml（正常値：2.5ng/ml以下）と高値を示した．

注腸所見：虫垂は全く造影されず，盲腸の内下方に外部よりの圧排と思われる辺縁平滑な陰影欠損像が認められた（**Fig. 1**）．

骨盤CT所見：回盲部に一致して小児手拳大で周囲がややhigh density，中心部は嚢胞性変化を示唆するlow densityの腫瘤性病変が描出された（**Fig. 2**）．

大腸内視鏡検査所見：回腸末端およびBauhin弁の軽い浮腫が観察されたが，盲腸には圧排所見のみで腫瘍性病変はみられなかった．また虫垂開孔部にも特に異常所見はなかった．

手術所見：1985年8月13日，虫垂癌を疑い下腹部正中切開にて開腹した．腹腔内に腹水の貯留はなく，肝転移もみられなかった．腫瘤は盲腸後面から腸間膜根部に向かって一塊を形成し，一部十二指腸水平部とS状結腸を巻き込む形で強固に癒着していた．手術は結腸右半切除に加え十二指腸水平部とS状結腸の合併切除を施行し，リンパ節郭清は所属リンパ節だけでなく，左腎静脈の高さから両側総腸骨動脈に至る大動脈

＜1995年2月8日受理＞別刷請求先：桐山　正人
〒920-02　石川県河北郡内灘町大学1－1　金沢医科大学一般消化器外科

Fig. 1 Barium enema demonstrating the defect in the cecum. Vermiform appendix was not detected.

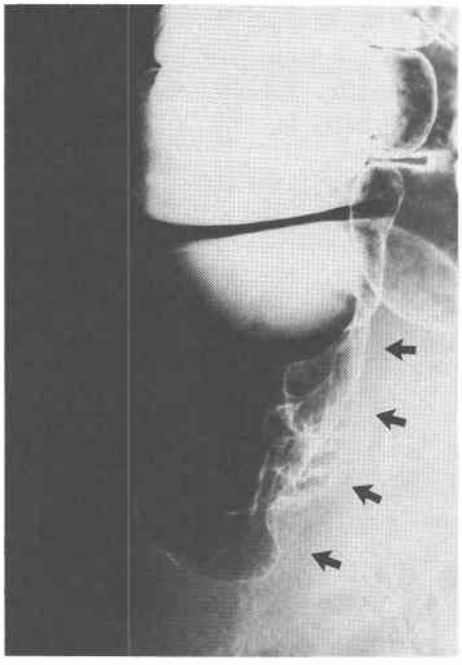

Fig. 2 Computed tomography of the abdomen demonstrating a low density mass at the ileocecal region.

周囲リンパ節，および右外腸骨動脈周囲リンパ節郭清を含むD_3郭清を施行した．閉腹前にマイトマイシンC 10mgを門脈内に投与し手術を終えた．

切除標本の病理組織学的所見：腫瘍は回盲部を占拠し，盲腸粘膜面には発赤，浮腫を認めるのみで腫瘍性病変は認められなかった．虫垂開孔部より腫瘍に割をいれると内部に大量のゼラチン様物質を含む粘液産生性の多胞性腫瘤が観察された(**Fig. 3**)．組織学的には腫瘍は粘液産生性の癌細胞よりなり，多くの大小様々なmucous lakeを形成して増殖しており，虫垂原発のmucinous cystadenocarcinoma（粘液嚢胞腺癌）と診断された(**Fig. 4**)．組織学的進行度はP_0，H_0，$a_2$se，n_0，ly_0，v_0で，大腸癌取扱い規約[1]のstage IIと判定した．

Fig. 3 Gross findings of the resected specimen revealed multi-locular lesion containing a rich amount of mucus.

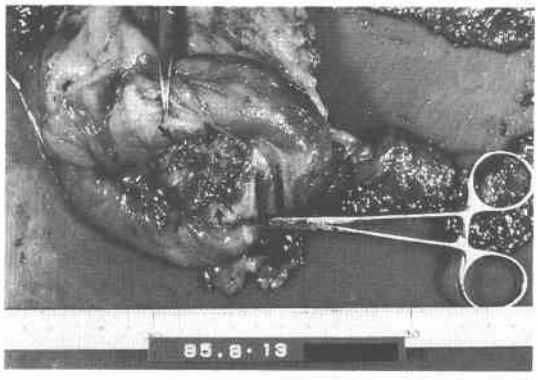

Fig. 4 Histological evaluation of the tumor was mucinous cystadenocarcinoma. (H.E. ×50)

術後経過：術後は順調に経過し第24病日目に軽快退院した．術後補助化学療法としては術後10日目にマイトマイシンC 10mgを全身投与し，21日目からは経口にてフトラフール600mg/日を連日投与し，1年間継続した．

2回目入院時所見

現病歴：フトラフール600mg/日による化学療法中止後，外来にて定期的に観察していた．1989年5月(最初の手術から3年9か月)，左下肺野に異常陰影が認め

られたため同年7月再入院となった．

入院時検査成績：血液，生化学的検査に異常は認めず，腫瘍マーカーもCEA 1.1ng/ml，CA19-9 37U/ml（正常値：37U/ml以下），SCC 0.8ng/ml（1.5ng/ml以下），CA125 8以下（50U/ml以下）と異常は認められなかった．

胸部X線検査所見：胸部X線写真で左下肺野にcoin lesionがみられ，胸部断層撮影では左肺下葉S8と思われる部位に，径2cmの辺縁凹凸不整，境界明瞭なcoin lesionが描出された（**Fig. 5**）．

胸部CT所見：左下肺葉S8に径2cm大，境界明瞭で凹凸不整なcoin lesionをみとめたが，縦隔リンパ節の腫脹はなかった．なお，気管支内視鏡検査および擦過細胞診では異常所見は得られなかった．

全身精査を行うも，特にほかには異常所見はみられなかったため，虫垂癌からの孤立性肺転移を疑い1989年7月28日手術を施行した．

術中所見：左第5肋間にて開胸した．腫瘍は左肺下葉S8に存在し周囲への浸潤はなく，明らかなリンパ節腫脹もみられなかった．転移巣を含め肺部分切除術を施行し，術中迅速病理にてmucinous carcinomaの像が得られた．

Fig. 5　Roentgenography of the chest showing a solitary coin lesion in the left lung.

切除標本および病理組織所見：切除された左肺下葉の重量は19.6gで，腫瘍径は3×2×2cm大で，比較的境界明瞭な黄色充実性の腫瘍であった（**Fig. 6**）．組織学的には，肺胞，気管支内に一層の腺上皮が網状に配列し，粘液を産生するmucinous carcinomaでdaughtor lesionはみられず，虫垂原発粘液嚢胞腺癌の孤立性肺転移と診断された（**Fig. 7**）．

Fig. 6　Gross findings of the resected pulmonary specimen showing a solitary yellow tumor, sized 3×2×2cm.

Fig. 7　Histological evaluation of the pulmonary metastasis was mucinous carcinoma. (H.E. ×100)

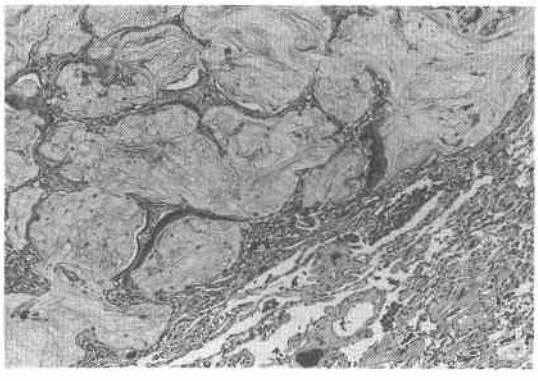

術後経過は良好で第21病日に軽快退院した．術後化学療法として5-FUを150mg/日と，PSKを3g/日連日経口投与する免疫化学療法を施行した．患者は初回手術から9年，第2回目の手術から5年経過した現在，再発徴候なく健在である．

考　察

原発性虫垂癌は1882年にBerger[2]によって初めて報告されたが，本邦での本疾患の発生頻度は虫垂切除症例の0.03～0.19%[3)~5)]，大腸癌手術症例の0.6%，結腸癌手術症例の1.4%とされている[6]．病理組織学的には嚢腫壁，結腸型，およびその中間的な組織像を呈する混合型に分類される[7]．結腸型は大腸癌と同様に血行性，リンパ行性転移をきたしやすいが，嚢腫型（粘液嚢胞腺癌）は粘膜上皮が乳頭状に増殖して高い粘液分泌能を有し，ときに破れて腹膜偽粘液腫を形成するものの，血行性，リンパ行性転移はまれとされている．血行性，リンパ行性転移が少ない理由としては，粘液嚢胞腺癌の細胞は異型性が比較的軽い分化型腺癌で，浸潤性増殖よりも膨張性に発育し脈管侵襲が乏しいこと，また内腔に粘液が充満するために上皮細胞が破壊されて細胞成分が少なくなるため[8]と推察される．本症例の肺転移をきたした経路としては血行性転移が考えられるが，腫瘍が大きいために，経門脈性に肝臓を通過して肺に転移を来したものか，直接大循環系に流入して転移をきたしたものかは推察できない．虫垂原発の粘液嚢胞腺癌の遠隔転移に関する報告は極めて少なく，著者の検索した限りでは欧米では1977年，Metsら[9]が8例を集計しているが，本邦では丸山ら[10]，舛田ら[11]の報告をみるだけである．これら症例の転移臓器としては肝臓3例，脾臓2例，胆嚢，膵臓，腎臓，膀胱が各1例および大動脈周囲リンパ節が2例と，腹腔内臓器への転移がほとんどで，肺への遠隔転移を認めた症例はMetsらの集計した8例のうち1例にみられるだけであり，本邦での報告例はいまだみられていない．自験例は肺単独に，孤立性転移をきたした点で極めてまれな症例といえる．

大腸癌の肺転移率については，Schultenら[12]は大腸癌切除症例の14.5%に認められ，うち孤立性肺転移は14.8%で全体の2.1%であったと報告している．また呉屋[13]は大腸癌手術症例の3.7%に肺転移初再発がみられ，うち58.3%，全体の2.2%に肺切除術が施行されたと報告している．このような大腸癌肺転移症例に対する外科的治療成績は，McCormackら[14]の肺切除症例35例の報告によると累積5年生存率は22%とされているが，最近では適応症例の選択や術式の検討がなされ，5年生存率は38～42%[15)16)]と良好な成績が報告されている．大腸癌肺転移症例の外科治療の予後因子として，disease free interval，転移個数，転移巣の大きさなどがあげられるが，転移個数と転移巣の大きさが予後に関与しているようである．

原発性虫垂癌は早期発見例が少ないためにその予後は不良で，5年生存率は15%とされているが[6]，粘液嚢胞腺癌の予後は遠隔転移を来しやすい結腸型に比べて良いとされている．自験例は回盲部を中心に大きな腫瘤を形成した粘液嚢胞腺癌であったが，腹腔内への穿孔，腹膜偽粘液腫の形成は認められず，根治手術が可能であった．また術後4年目にみられた肺転移に対しては，転移巣を含めた肺切除術により5年生存が得られた．本例は，粘液嚢胞腺癌が積極的な外科治療により良好な予後が期待できること，また長期にわたる定期的観察の必要性を示唆している．

文　献

1) 大腸癌研究会：大腸癌取扱い規約．改訂第5版．金原出版，東京，1994
2) Berger A: Ein Fall von Krebs des Wurmfortsatzes. Berl Klin Wochenschrift **19**：616—618, 1882
3) 石川覚也，蜂須賀喜多男，森　正和：虫垂結腸型腺癌の1例．癌の臨　**17**：895—898，1971
4) 中田　恵，杉山博昭，鈴木　勲ほか：原発性虫垂癌の1例．外科診療　**23**：917—920，1981
5) 河野良寛，木村秀幸，片岡和男ほか：原発性虫垂癌の13例．臨外　**37**：1601—1604，1982
6) 桐山正人，山口明夫，大山繁和ほか：原発性虫垂癌の2症例．消外　**93**：1169—1172，1986
7) 岩崎　甫，松峰敬夫，高橋正樹：原発性虫垂癌．日臨外医会誌　**1**：66—72，1976
8) 岩永　剛，谷口健三，福田一郎ほか：虫垂癌(粘膜嚢腫型)．外科治療　**45**：99—101，1981
9) Mets T, Hove WV, Louis H: Report of a case with extraperitoneal metastasis and invasion of the spleen. Chest **72**：792—794，1977
10) 丸山博司，高橋精一，横瀬喜彦ほか：遠隔転移を伴った虫垂原発の悪性粘液瘤—粘液嚢胞腺癌の1剖検例．奈良医誌　**32**：31—36，1981
11) 舛田一成，中村利夫，森石真吾ほか：興味ある肝転移巣を示した虫垂原発の粘液嚢胞腺癌の1例．肝臓　**28**：149，1987
12) Schulten MF, Heiskell CA, Shields TW: The incidence of solitary pulmonary metastasis from carcinoma of the large intestine. Surg Gynecol Obstet **143**：727—729，1976

13) 呉屋朝幸：大腸癌肺転移の治療成績．臨外 47：1191—1195，1992
14) McCormack PM, Attiyeh FF: Resected pulmonary metastases from colorectal cancer. Dis Colon Rectum 22：553—556，1979
15) Mansel JK, Zinsmeister AR: Pulmonary resection of metastatic colorectal adenocarcinoma. Chest 89：109—112，1986
16) Goya T, Muyazawa N, Kondo H et al: Surgical resection of pulmonary metastases from colorectal cancer.Cancer 64：1418—1421，1989

A Case of Pulmonary Metastasis from Primary Mucinous Cystadenocarcinoma of the Vermiform Appendix

Masato Kiriyama, Hiroyuki Sahara, Yoshiyuki Kurosaka, Masahiro Matsushita, Takayoshi Akiyama, Fujio Tomita, Hitoshi Saito, Takeo Kosaka, Ichirou Kita and Shigeki Takashima
Department of Surgery II, Kanazawa Medical University

A case is reported of solitary pulmonary metastasis from primary mucinous cystadenocarcinoma of the vermiform appendix. A 60-year-old woman complaining of right lower abdominal mass was admitted. Barium enema examination and CT findings of the abdomen suggested primary carcinoma of the vermiform appendix. On exploration, a tumor of the ileocecal region invading to the sigmoid colon and duodenum was found, so right hemicolectomy with sigmoid colectomy and partial resection of the duodenum was performed. Histological evaluation reveaeld mucinous systadenocarcinoma of the appendix. Four years after the operation, a solitary pulmonary metastasis of the left lung was found, and wedge resection was performed. The histological findings of the pulmonary tumor showed metastatic mucinous carcinoma origniating from carcinoma of the vermiform appendix. The patient is alive five years after the second operation. A review of the literature revealed that distant metastasis of primary mucinous cystadenocarcinoma of the vermiform appendix is very rare, so we reported this case.

Reprint requests: Masato Kiriyama Department of Surgery II, Kanazawa Medical University
1-1 Daigaku, Uchinada-machi, Kahoku-gun, Ishikawa 920-02 JAPAN