日消外会誌　28（7）：1716～1720，1995年

症例報告

類基底細胞癌と扁平上皮癌からなる早期多発食道癌の1例

鹿児島大学医学部第1外科
宮薗　太志　　夏越　祥次　　熊之細　透
内倉敬一郎　　中島　三郎　　愛甲　　孝

3年半の逆追跡が可能であった類基底細胞癌と扁平上皮癌からなる早期多発癌の1例を経験したので報告する．症例は54歳の男性で検診の内視鏡検査で食道癌と診断されたが放置していた．3年半後，再び検診を受け食道癌を指摘された．前回と入院時の内視鏡検査を比較すると，上切歯列より26cmに推定深達度mの0-IIc型腫瘍が，30cmに推定深達度smの0-Ip1型腫瘍が認められ，軽度腫瘍が増大しているのみであった．右開胸・開腹によって食道亜全摘とリンパ節郭清を施行した．病理組織学的には口側の腫瘍は深達度m_3の高分化型扁平上皮癌，肛門側の腫瘍は深達度sm_3の類基底細胞癌で，リンパ管侵襲は陽性であったがリンパ節転移は陰性であった．またその中間に組織学的検索で新たに深達度m_2の高分化型扁平上皮癌が発見された．長期間経過観察可能であった類基底細胞癌と扁平上皮癌の早期多発癌の報告はまれであり，発生や悪性度を考える上で示唆に富む症例と考えられた．

Key words: basaloid（−squamous）carcinoma, multiple esophageal cancer

はじめに

食道悪性腫瘍は上皮性，非上皮性とその他の腫瘍に分類されるが，ほとんどは上皮性腫瘍であり，なかでも扁平上皮癌が大部分を占めている．食道疾患研究会の病理分類の改訂により，類基底細胞癌が分類されているがその報告例はまれである．今回われわれはRetrospectiveに3年半の経過観察が可能であった類基底細胞癌と扁平上皮癌の多発早期食道癌を経験したので報告する．なお文献的考察は旧食道癌取扱い規約の食道基底細胞癌を含めて行った．

症　例

症例：54歳，男性

主訴：特になし．

家族歴：特記すべきことなし．

既往歴：1987年狭心症にて内服加療．

現病歴：1988年3月，検診目的にて近医を受診し，上部消化管食道内視鏡検査で食道に異常を指摘された．生検の結果，扁平上皮癌と診断されたが，その後，他医を受診し異常なしと診断され放置していた．1991年10月，再度検診目的にて近医を受診し，食道X線検査および食道内視鏡検査をうけ食道の異常を指摘された．内視鏡検査時の生検にて低分化型扁平上皮癌と診断され，手術目的にて当科へ紹介された．

入院時現症：身長167cm，体重67kg．栄養状態良好．胸腹部に理学的異常所見はなく，表在リンパ節は触知されなかった．

入院時検査所見：末梢血液像，血液生化学検査，腫瘍マーカーに異常所見は認められなかった．

食道X線検査所見：今回入院時の食道造影では，気管分岐部より3.5cm下方の胸部中部食道の後壁に，長径2.0cmの隆起性病変が壁不整像として認められた．

食道内視鏡所見：1988年3月の内視鏡検査では，上切歯列より26cmの7～11時に，境界明瞭で軽度陥凹と陥凹面がやや粗ぞうな所見が認められた．ヨード染色では不染帯として認められた．内視鏡型は0-IIcで推定壁深達度は粘膜層の浅層と考えられた．一方，1991年の入院時の内視鏡所見は，腫瘤の増大は軽度で粘膜の変化は一部で前回の内視鏡所見より凹凸がやや増強していた．ヨード染色では不染帯として描出され，内視鏡所見は前回と同じく0-IIcで推定壁深達度は粘膜層の深層と診断した（**Fig. 1**）．

さらに上切歯列より30cmの6時の方向に，境界明瞭な健常上皮で被覆された軽度隆起性病変を認め，隆起の中心に発赤がみられた．ヨード染色ではほとんどが染色され，隆起の中心の一部のみが不染帯として認

＜1995年3月8日受理＞別刷請求先：宮薗　太志
〒890　鹿児島市桜ケ丘8−35−1　鹿児島大学医学部第1外科

Fig. 1 (a) Endoscopic picture on March 1988, showing superficial depressed lesion at 26cm from incisor level. (b) Endoscopic picture at the same lesion on October 1991. The depressed lesion with granular surface slightly enlarged.

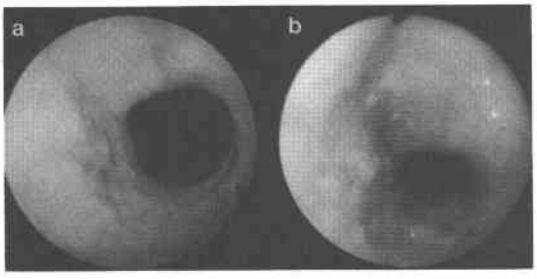

Fig. 2 (a) Endoscopic picture on March 1988, showing submucosal tumor with small depressed surface at 30cm from incisor level. (b) Endoscopic picture at the same lesion on October 1991. The size of the tumor slightly enlarged.

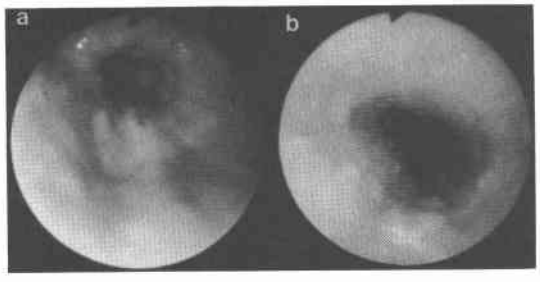

められた．内視鏡型は0-Iplで推定壁深達度は粘膜下層の浅層と考えられた．1991年の内視鏡所見では隆起は前回より増大し明瞭となっていたが，隆起は健常上皮でほとんど覆われ，粘膜下腫瘍の形態を呈していた．ヨード染色では隆起の中心部のみ不染帯として認められた．内視鏡型は前回と同じく0-Iplで推定壁深達度はsm深層におよんでいると診断した（**Fig. 2**）．

超音波内視鏡検査所見：口側の腫瘍はsm層の変化はなく，第2層のわずかな肥厚がみられ粘膜癌と診断した．肛門側の腫瘍は第3層のsm層の圧排が認められるが，固有筋層の変化は認められず深達度はsmと診断した．また縦隔内および傍噴門リンパ節の腫脹は認められなかった．

手術所見：1991年12月10日，右開胸開腹による胸部食道亜全摘と切除度IIIのリンパ節郭清を施行し，胃管による後縦隔経路の食道再建術を施行した．手術時の所見はA_0，N(−)，M_0，Pl_0，Stage Iであった．

Fig. 3 Macroscopic picture of the resected specimen. Slightly depressed lesion and submucosal tumor like appearance were seen.

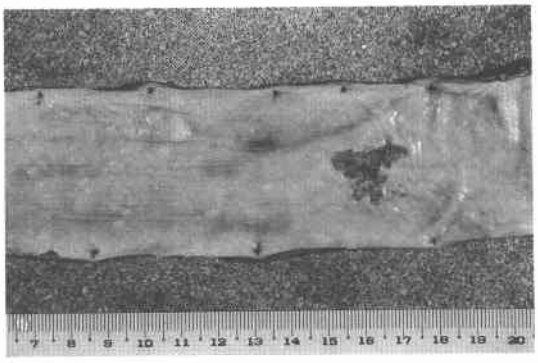

Fig. 4 Histopathologic picture of A lesion. Well differentiated squamous cell carcinoma is found near the muscularis mucosae.

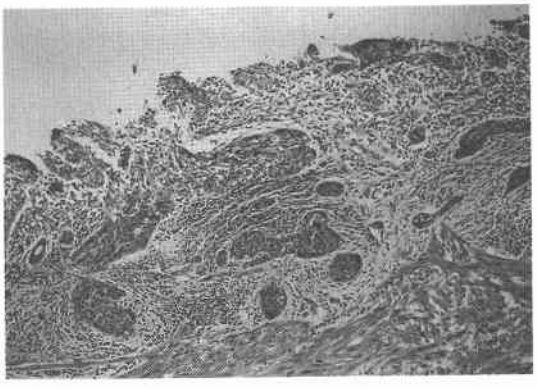

摘出標本所見：口側の腫瘍は径2.3×2.0cm大で，肉眼型は0-IIcであった．肛門側の腫瘍は径2.0×1.0cm大の粘膜下腫瘍様の隆起性病変で，周囲は健常上皮で覆われ，中央に浅い陥凹がみられ，肉眼型は0-Iplであった（**Fig. 3**）．

病理組織学的所見：口側の病変は，粘膜筋板まで癌細胞が認められたが，粘膜下層への浸潤は認められず，粘膜内に留まる深達度m_3の高分化型扁平上皮癌であった（**Fig. 4**）．肛門側の病変は大小の癌胞巣を形成し，間質は少なく周囲組織を圧排性に増殖していた．強拡大では，腫瘍細胞は細胞質に乏しく大部分紡錘形を呈し，癌胞巣の最外列に細胞が柵状配列をなし，核は明瞭な核小体を有していた．リンパ管侵襲が認められ，深達度はsm深層におよんでいた．以上より深達度sm_3，ly(+)，v(−)，n_0の早期食道類基底細胞癌と診

Fig. 5 Histopathologic picture of C lesion, showing invasion of cancer cells into the submucosal layer.

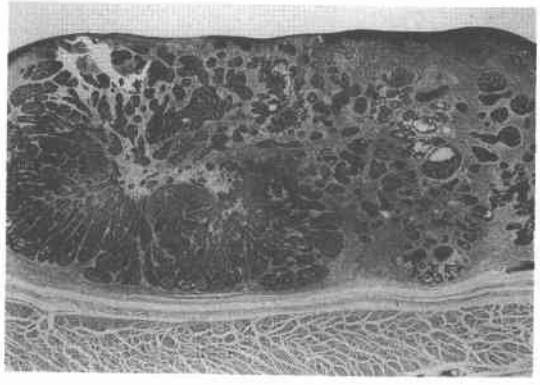

Fig. 6 High power findings revealed spindle-shaped cancer cells containing scanty cytoplasm and hyperchromatic nuclei.

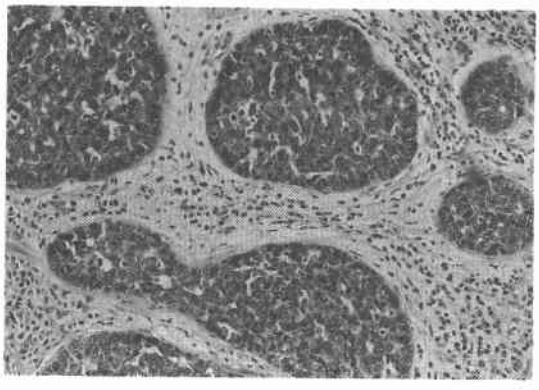

Fig. 7 Schema of the resected esophagus after histopathologic examination A and B indicate mucosal cancer and C a submucosal cancer. Tumor B was newly found by histologic examination.

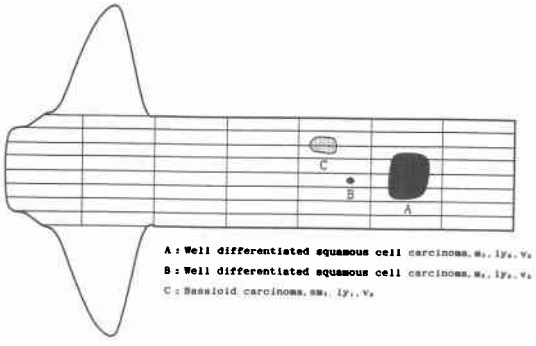

断された（**Fig. 5,6**）．また組織学的検索により，新たに両腫瘍の中間に表在平坦型の扁平上皮癌が見つかった．深達度は基底膜を越えるが粘膜筋板には達しないm_2の高分化型扁平上皮癌であった（**Fig. 7**）．

術後経過：術後経過は良好で，術後4週目よりCDDP（70mg/m²），5-Fu（700mg/m²×5），Vindesin（2mg/m²×3）の化学療法を1クール施行した．術後36か月を経過した現在，再発の兆候は認められず健在である．

考　察

従来の食道癌取扱い規約の基底細胞癌は現在，類基底細胞―（扁平上皮）癌として分類されている[1]．第25回食道疾患研究会の全国集計では，類基底細胞癌の頻

Table 1 Reported cases of superficial basaloid(-squamous) cell carcinoma of the esophagus in Japan

Case	Location	Size(cm)	Gross type	Depth of invasion	Lymph node metastasis	survival (months)
1. 64 M[3]	Im	4.6	0-Ip	sm	n_0	10 alive
2. 64 M[4]	ImEi	2.5	0-Isep	sm	n_0	107 died
3. 62 M[5]	Ei	3.2	0-Isep	sm	n_2	7 died
4. 73 M[6]	Im	2.0	0-Ip	mm	unknown	unknown
5. 58 M[7]	Im	3.0	0-Isep	sm	n_0	14 alive
6. 69 F[8]	Im	4.5	0-Ipl	sm	n_0	24 died
7. 69 M[9]	ImEi	3.5	0-Isep	sm	n_0	9 alive
8. 71 M[10]	Im	1.3	0-Isep	sm	n_0	10 alive
9. 85 F[11]	Im	1.3	0-Isep	sm	n_0	35 alive
10. 63 M[12]	Im	1.5	0-IIc	sm	n_0	52 alive
11. 68 M[12]	Ea	3.0	0-IIc	sm	n_2	10 died
12. 65 M[13]	ImIu	4.8	0-Ipl	sm	n_0	14 died
13. 74 M[14]	Im	0.9	0-IIa	mm	unknown	55 alive
14. 54 M	Im	2.0	0-Ipl	sm	n_0	36 alive

度は食道悪性腫瘍118,783例中8例（0.068%）である[2]．類基底細胞癌の文献報告例のうち表在癌症例は自験例を含め14例であった（**Table 1**）[3)~14)]．これらの表在癌症例の肉眼形態をみると隆起を呈するものがほとんどで粘膜下腫瘍様の形態をとることがひとつの特徴と考えられる．術前の生検で類基底細胞癌の確定診断はかなり困難と考えられるが，内視鏡所見を参考にすることが今後本疾患を疑う重要なポイントになると考えられる[15]．粘膜下腫瘍の形態を呈する場合には，類基底細胞癌，未分化癌，腺様嚢胞癌などを念頭に置き，生検で陰性の場合には粘膜下組織まで採取できる内視鏡的粘膜切除も考慮すべきと考えられた．

自験例はretrospectiveに3年半の経過観察が可能であったが，内視鏡検査所見より類推すると，基底細胞癌および扁平上皮癌はこの期間では急速な増大はみられず，それぞれ粘膜下層内と粘膜内の範囲内に留まって発育したものと考えられた．さらに，手術時にはリンパ管侵襲は陽性であったが，リンパ節転移は陰性であったことは手術時点までの発育は比較的緩徐であったと推測される．一方，中野ら[3]は1年4か月間経過観察した基底細胞癌を報告しているが，やはり粘膜下腫瘍のまま経過し，表面の小陥凹からはじめて癌の診断が得られるまで生検で陰性であった．しかしsm癌であったにもかかわらず広範なリンパ節転移がみられたと報告している．食道癌の発育は胃癌や大腸癌に比べ早いといわれているが，食道癌でも粘膜内の存在期間はかなり長く，数年を要するという意見もみられる[16]．自験例では類基底細胞癌も扁平上皮癌も発育速度には大きな差異はなかったと考えられた．類基底細胞癌のなかでも悪性度が異なる症例もあり，今後検討される課題と思われた．

類基底細胞癌と扁平上皮癌の早期多発癌症例は非常にまれである．水上[17]は進行癌で隆起性病変は基底細胞癌で，その中の陥凹の部分は低分化扁平上皮癌であった症例を報告している．自験例では3つの病変が離れて存在しており，食道癌が多中心性の性格を有することなど考慮すると，癌細胞の分化・発育を検討する上で大変示唆に富む症例と考えられる[18]．

類基底細胞癌の予後に関しては転移，再発が多く予後不良とする報告が多い．今回検索しえた表在癌症例のうち，リンパ節転移を認めない症例では長期生存例が得られており，早期に発見された症例の予後は期待できると考えられる．今後，症例の蓄積により類基底細胞癌と扁平上皮癌の間の発生，悪性度および予後の差などに関して明らかにする必要があると思われる．

文　献

1) 食道疾患研究会編：臨床・病理．食道癌取扱い規約．第8版．金原出版，東京，1992
2) Suzuki H, Nagayo T: Primary tumor of the esophagus other than squamous cell carcinoma. Histologic classification and statistics in the surgical and autopsied materials in Japan. Int Adv Surg Oncol 3：73—109，1980
3) 八塚宏太，白井文夫，枝国信三ほか：早期に広範な転移をきたした食道類基底細胞癌の1例．癌の臨 27：661—664，1981
4) 井手博子，遠藤光夫：食道腫瘍の臨床病理．医学書院，東京，1984, p76—77
5) 中野　浩，高野映子，渡辺　真ほか：食道基底細胞癌の1例．Gastroenterol Endosc 29：1480—1484，1987
6) 板野哲哉，川辺則彦，真玉浩一郎ほか：極めて稀な食道基底細胞癌の1例．日臨外医会誌 48：1390，1987
7) 町村貴郎，幕内博康，宋　吉男ほか：粘膜下腫瘍様の形態をとった早期食道基底細胞癌の1例．消内視鏡 1：579—584，1984
8) 井上徹也，小山茂樹，松本啓一ほか：食道基底細胞癌の1症例．Gastroenterol Endosc 33：1019，1990
9) 武田晋彦，多幾山渉，高嶋成光ほか：早期食道基底細胞癌の1例．胃と腸 26：655—660，1991
10) 清水秀昭，尾沢　巌，稲田高男ほか：食道類基底細胞癌の1例．日消外会誌 25：102—106，1992
11) 奥島憲彦，野原正史，渡嘉敷秀夫ほか：早期食道類基底細胞癌の1例．胃と腸 27：713—718，1992
12) 掛川暉夫，藤田博正，島　一郎ほか：その他の食道悪性腫瘍—治療の実際．消外 15：896—904，1992
13) 川口　晃，柴田純祐，内藤弘之ほか：早期食道類基底細胞癌の1例．日消外会誌 27：892—896，1994
14) 荻野知己，磨伊正義，伊藤　透ほか：表在型(0-IIa型)食道類基底細胞—（扁平上皮）癌の1例．Gastroenterol Endosc 36：1727—1733，1994
15) 幕内博康：0-I型食道表在癌．吉田　操，幕内博康，神津照雄ほか編．食道表在癌，画像診断と病理．医学書院，東京，1993, p162—167
16) 西沢　護，野本一夫，細井薫三ほか：食道癌の発育・進展，prospective and retrospective study．胃と腸 23：1229—1237，1988
17) 水上泰延，二村雄次，早川直和ほか：食道基底細胞癌の1切除例．日消外会誌 22：2681—2684，1994
18) 夏越祥次，吉中平次，喜入　厚ほか：扁平上皮癌を除く食道腫瘍の臨床病理学的検討．臨外 42：1237—1243，1987

A Case of Early Basaloid Carcinoma Concomitant with Early Squamous Cell Carcinoma of the Esophagus

Futoshi Miyazono, Shoji Natsugoe, Toru Kumanohoso, Keiichiro Uchikura, Saburo Nakashima and Takashi Aikou
First Department of Surgery, Kagoshima University School of Medicine

We experienced a case of early basaloid carcinoma concomitant with early squamous cell carcinoma of the esophagus. Though the 54-year-old man was diagnosed as having an esophageal carcinoma by endoscopic examination, he refused treatment. Three years and six months later, esophageal carcinoma was again detected. Previous endoscopic examination had revealed a superficially depressed lesion at 26 cm and a submucosal mass with an eroded surface at 30 cm from the incisor level. The former was probably confined to the mucosal layer, the latter to the submucosal layer. Endoscopic examination at admission revealed that both tumors seemed to have enlarged slightly. Subtotal esophagectomy with regional lymph node disection was carried out under right thoracotomy and laparotomy. Histopathologic examination of the resected specimen revealed two mucosal cancers, one of which tumor was newly found by histologic examination, and a submucosal cancer without lymph node metastasis. Histologically, the mucosal tumors were well-differentiated squamous cell carcinoma and the submucosal tumor was basaloid carcinoma. Such multiple esophageal cancers followed for a long time retrospectively are very rare. Furthermore, this case is interesting for its histogenesis and the malignant behavior of the esophageal carcinoma.

Reprint requests: Futoshi Miyazono First Department of Surgery, Kagoshima University School of Medicine
8-35-1 Sakuragaoka, Kagoshima, 890 JAPAN