日消外会誌　28（7）：1726～1729，1995年

電撃的な経過をたどった残胃癌術後のAeromonas sobria敗血症の1例

高知県立中央病院外科
長田　裕典　徳岡　裕文　水嶋　秀　松岡　尚則
武田　功　笹岡　和雄　西岡　豊

Aeromonas sobriaによる電撃的経過をたどった敗血症の1例を報告した．患者は82歳の女性．残胃癌にて根治術施行．術後第1日目後半より，低血圧，頻脈となり輸液負荷，塩酸ドパミン投与により経過をみたが，術後2日目に敗血症ショックによる末梢循環不全およびDICをきたした．強度の代謝性アシドーシス，血小板減少をきたし，胸部，腹部の皮下出血斑，皮下気腫を呈した．ICUに入室し呼吸循環管理を行ったが，ショック状態から離脱できず同日死亡した．動脈血培養にてAeromonas sobriaが検出された．Aeromonas sobriaの術後感染症としての報告はわれわれが調べえた範囲では本症例が第1例目であるが，急激な経過をたどることや，ペニシリン系抗生物質に感受性が乏しいなど診断治療において特に注意すべきと考えられる．

Key words: Aeromonas sobria, septic shock, postoperative infection

はじめに

Aeromonas属細菌はヒトに対して病原性が弱く，散発性の下痢および食中毒の原因となる以外は臨床的に問題となることは少ないが，時に悪性腫瘍患者の日和見感染による敗血症を引き起こして致命的となる．われわれは胃癌術後2日目にAeromonas sobria敗血症をきたし，電撃的な経過にて死亡した症例を経験したので若干の文献的考察を加え報告する．

症　例

患者：82歳，女性

主訴：腹痛

家族歴：特記すべき事項なし．

既往歴：76歳，早期胃癌にて幽門側胃切除術をうけている．

現病歴：平成6年8月上腹部痛あり，近医にて胃内視鏡施行し残胃癌の診断をうけ当院紹介となった．

入院時現症：身長144cm，体重41kg，脈拍90/分整，血圧110/60mmHg，体温36.3°C，栄養普通，眼瞼結膜軽度貧血状で眼球結膜は黄染を認めない．腹壁は平坦軟で肝脾触知せず．腹水も認めなかった．

入院時検査所見：軽度の貧血を認めるのみ．

＜1995年3月8日受理＞別刷請求先：長田　裕典
〒780　高知市桜井町2－7－33　高知県立中央病院外科

入院後経過：胃内視鏡，腹部CTにより胃癌（残胃癌），T4（膵）N2P0H0M0 stage IVaの術前診断のもとに9月14日開腹した．胃癌については術前診断どうりであったが，横行結腸に2型大腸癌が発見され胃全摘，膵体尾部，脾合併切除，横行結腸部分切除を施行した（**Fig. 1**）．手術時間4時間35分，出血量は1,200mlであった．

術後経過：術後2時間，完全覚醒の状態でリカバリーから病棟へ帰室した．術当日に特に問題はなかったが，術後第1日目12時頃から38°Cの発熱と120～130/

Fig. 1 The resected specimen shows Borrmann Type 3 cancer at the gastric remnant.

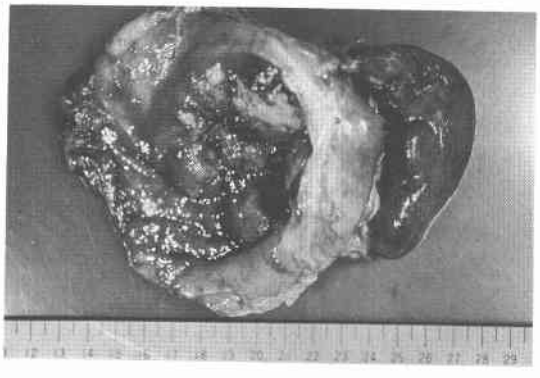

分の頻脈，軽度の低血圧をきたしたため，輸液を負荷，さらに塩酸ドパミンを開始し新鮮凍結血漿を2単位使用した．21時頃から創部痛，胸痛を訴えた．このころから低血圧が持続し，CVPをモニターしつつ輸液負荷，塩酸ドパミンの増量をおこなった．術後第2日目3時頃から四肢冷感が著明となり両肩の痛みを訴えるようになった．同時に前胸部に点状の皮下出血斑を認めた．この時点で敗血症ショックおよびDICを疑いメシル酸ガベキサートの投与を開始した．抗生物質はセファゾリンナトリウム（CEZ）2gが術後3時間目に投与され，以後12時間間隔で同量を追加投与していた．動脈血ガス分析では著明な代謝性アシドーシスと低酸素症をきたしていた．皮下出血斑は癒合して前胸部から腹部にも広がり（**Fig. 2**）．胸部，頸部では皮下気腫を認めるようになった．まもなく意識混濁，下顎呼吸となり9時30分ICUに搬入し呼吸循環管理を行ったが，血圧低下持続し，代謝性アシドーシスも改善せず

Fig. 2　Subcutaneous hemorrhage and emphysema at the anterior chest.

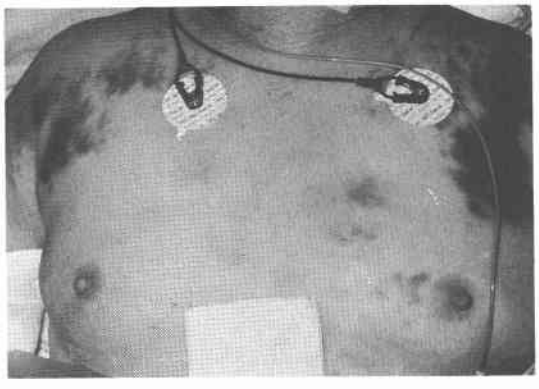

Fig. 3　Clinical course

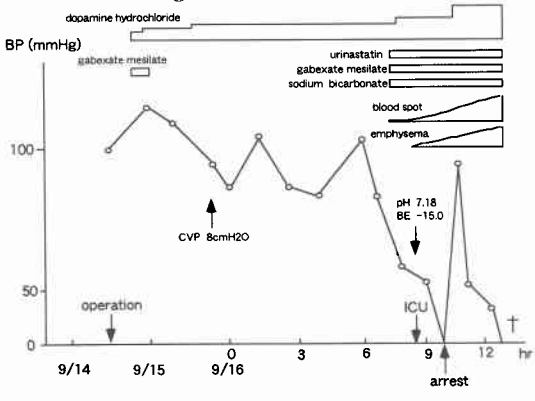

Table 1　Laboratory data on ICU admission

WBC	2,800 /mm³	Alb	1.9 g/dl
RBC	395×10⁴ /mm³	Na	134 mEq/l
Hb	12.6 g/dl	K	4.5 mEq/l
Ht	37.6 %	Cl	102 mEq/l
PLT	4.7×10⁴ /mm³	Hepaplastin	31 %
BUN	24.5 mg/dl	Fibrinogen	303 mg/dl
Cre	1.2 mg/dl	D-dimer	2< μg/ml
TBil	1.1 mg/dl	ATIII	21 %
TP	3.7 g/dl		

Table 2　Culture results

ONPG	+	GLU	+
ADH	+	MAN	+
LDC	+	INO	−
ODC	−	SOR	−
CIT	−	RHA	−
H2S	−	SAC	+
URE	−	MAE	−
TDA	−	AMY	+
IND	+	ARA	−
VP	±	OX	+
GEL	+		

12時46分死亡した（**Fig. 3**）．ICU入室時の血液検査にて白血球，血小板，アンチトロンビンIIIの低下，血清D-ダイマーの上昇をみた（**Table 1**）．動脈血培養にてAeromonas sobriaが検出された．分離菌の生化学的性状を（**Table 2**）に示す．なお，剖検は得られなかった．

考　察

Aeromonas属細菌は淡水，海水，土壌中に存在するグラム陰性桿菌であり，生化学的および遺伝学的研究の進歩により，数種類の菌種が含まれることが明らかになったが，なお不明な点がある[1]．ヒトに対する病原性が知られているのはAeromonas hydrophila，Aeromonas sobria，Aeromonas caviaeの3種である．本菌のヒトにおける感染例はHill[2]らによる急性転移性筋炎の報告が最初である．本邦では舟田ら[3]が急性骨髄性白血病治療中にAeromonas hydrophila敗血症に罹患した2例を報告したのが最初である．現在，Aeromonas hydrophila，sobriaは厚生省が食中毒原因菌として認定している．腸管感染症は軽度であっても，時に重篤な敗血症，軟部感染症をひきおこす．特に舟田らの報告のような血液系悪性腫瘍患者の日和見感染による敗血症の報告[4)~6)]が散見される．しかし健

康成人に発症した賠血症の報告[7]もある．外科領域においても，わずかながら胆道感染症の起炎菌としての報告[8]がある．また，軟部感染症はガス壊疽あるいは血栓性静脈炎類似の臨床所見を呈し，短期間で死に至った症例の報告[9)~13)]が多い．これらは全例 Aeromonas hydrophila による感染症であり，本邦では散発的な下痢症の便から検出された報告[14)15)]を除いて，会議録に記載されたものを含めて30例ほどの報告がある．しかし本症例のように Aeromonas sobria を起炎菌とする感染症の報告例はきわめて少なく伊藤ら[16]が気腫性胆嚢炎の起炎菌として報告しているが，劇症例は古本ら[17]の報告した1例のみであり，術後感染と考えられるのは本症例が第1例目である．あまりに急激な経過をたどるので診断不能であった症例もあると思われ，実際はこれ以上存在すると推察される．

Aeromonas hydrophila は溶血活性を持ち，また半数近くの株でガス産生をする．Aeromonas sobria においても少ないながら同様の性質を持つとされる．本症例にも皮下出血斑および皮下気腫が認められ，同菌の exotoxin[18]によるものと理解される．

感染経路は不明であるが，術前なんらかの理由で消化管に存在した本菌が手術操作により血中に混入し，感染防御能の低下ともあいまって敗血症に，ひいては DIC へと進展した可能性がある．本症例は胃切除の既往があり，低酸状態が外因菌による易感染性を助長したことも一因であろう．

また本菌は β-ラクタマーゼ産生菌でありペニシリン系，第2世代のセフェム系には感受性が低く，アミノグリコシド系，第3世代のセファロスポリン系に感受性が高い．近年の MRSA 感染症を代表とする院内感染蔓延の実態からも，術後感染予防に第3世代のセフェム系抗生物質を投与することはなくなった．本症例にはセファゾリンナトリウム（CEZ）が術後に投与されたが感受性はなかった（**Table 3**）ことも敗血症発生を防げなかった原因のひとつであろう．

Table 3　Antibiotic susceptibility test with Aeromonas sobria

ABPC	−	LCM	−
CBPC	−	FOM	+
PIPC	+	CTM	+
CEZ	−	FMOX	+
CMZ	+	CAZ	+
MINO	+	PAMP/BP	+
GM	+	SBT/CPZ	+
AMK	+	IPM	+

本症は単発的な発症であるが，免疫機構の欠陥を伴う担癌患者を扱う外科領域の術後感染症として注目すべき感染症と考えられる．

稿を終えるにあたり，細菌学的検索について御尽力頂いた高知県立中央病院細菌検査室の諸兄に深謝致します．

文　献

1) 坂崎利一監訳：臨床材料にみられる腸内細菌以外のグラム陰性，好気性および通性嫌気性桿菌の同定．近代出版，東京，1993, p103−105
2) Hill KR, Caselity FH, Moody LM: A case of acute, metastatic, myositis caused by a new organism of the family: Pseudomonadaceae. A preliminary report. West Indian Med J 3：9−11，1954
3) 舟田　久，吉田　喬，佐賀　務ほか：急性白血病に合併した Aeromonas hydrophila 敗血症の2例．日内会誌　63：56−67，1974
4) Yoda Y, Kashiwagi H, Komiya M et al: Septicemia due to Aeromonas hydrophila in patients with acute leukemia: Clinical and bacteriological features and a possible beneficial effect on hematological remission. Acta Haematol Jpn 41：719−726，1978
5) 垣内英樹，日野田裕治，山根美雪ほか：全身性のガス形成と血管内溶血を呈した Aeromonas hydrophila 敗血症の1例．日内会誌　76：1701−1705，1987
6) 坂本裕二，金城勇徳，伊藤直美ほか：単球性白血病にみられた Aeromonas hydrophila 敗血症の1例．感染症誌　54：157−163，1980
7) 梅木茂宣，岡本嘉之，久本信実ほか：若年健康女性に発症した Aeromonas hydrophila 敗血症の1例．感染症誌　62：613−618，1988
8) 長見晴彦，田村勝洋，中瀬　明：Aeromonas hydrophila による気腫性胆嚢炎の1治験例．日消外会誌　23：2405−2409，1990
9) 花宮秀明，立石春雄，皆川清三ほか：特有な皮疹をもち，電撃的な経過をたどった非白血病患者の Aeromonas hydrophila 敗血症の1例．外科治療　50：644−646，1984
10) 田辺　潤，平塚宗雄，田中　茂ほか：四肢の血栓様症状を呈した Aeromonas hydrophila 敗血症の1例．ICU と CCU　9：371−375，1985
11) 扇内幹夫，中野健治，小林直人ほか：大腿切断にいたった Aeromonas hydrophila 感染症の1例．別冊整形外科　15：266−267，1989
12) 酒井　直，吉田和代，上野秀樹ほか：Aeromonas hydrophila によるガス壊疽の1例．岩手医誌　32：102−105，1992
13) 福井　滋，緒方良治，藤垣　透ほか：上肢の血栓様

症状からDIC，MOFへと進展したAeromoans hydrophila敗血症の1例．ICUとCCU 16：995—1002，1992
14) 福山正文，川上久美子，今川八束ほか：運動性Aeromonas感染症に関する研究：3) ヒト下痢症から分離された運動性Aeromonasのファージ型別．感染症誌 66：628—631，1992
15) 田中和代，松本昌門，斎藤 眞ほか：エロモナスによると推定された1集団食中毒事例および分離株の性状．日公衛誌 39：707—713，1992
16) 伊藤 寛，近藤 薫，山下年成ほか：胆汁中からAeromonas sobriaが検出された気腫性胆嚢炎の1例．胆と膵 12：1529—1533，1991
17) 古本春美，水足久美子，前川嘉洋ほか：経口感染が考えられた，Aeromonas sobriaによる壊死性筋膜炎の死亡例．日皮会誌 102：847—850，1992
18) Kindshuh M, Pickering LK, Cleary TG et al: Clinical and biochemical significance of toxin production by Aeromonas hydrophila. J Clin Microbiol 25：916—921，1987

A Severe Case of Aeromonas Sobria Sepsis after Surgery for Cancer of the Gastric Remnant

Yusuke Nagata, Hirohumi Tokuoka, Shigeru Mizushima, Takanori Matsuoka, Isao Takeda, Kazuo Sasaoka and Yutaka Nishioka
Department of Surgery, Kochi Prefectural Central Hospital

An 82-year-old woman was admitted to our hospital because of the cancer of the remnant stomach. Residual total gastrectomy, distal pancreatectomy and splenectomy were performed with dissection of the regional lymph nodes. On the first postoperative day, she was acutely ill and complained of abdominal pain. Then she manifested hypotension, subcutaneous hemorrhage and emphysema at the anterior chest wall. In spite of intensive therapy, she died about 36 hours after the operation. Aeromonas sobria was cultured from blood specimens. Any other previous case of postoperative infection due to Aeromonas sobria has been reported in the Japanese literature. As it takes rapidly progressive clinical course, we should pay attention to the diagnosis and chemotherapy.

Reprint requests: Yusuke Nagata Department of Surgery, Kochi Prefectural Central Hospital
2-7-33 Sakuraicho, Kochi, 780 JAPAN