日消外会誌　28（11）：2145～2150，1995年

胃癌患者所属リンパ節における免疫細胞の組織化学的検討

日本医科大学第1外科[1]，同　第2病理[2]
莎其　拉[1)2)]　恩田　昌彦[1)]　徳永　昭[1)]　浅野　伍朗[2)]

担癌患者の局所免疫能を検討するため50例の胃癌患者を対象として，切除胃の所属リンパ節を用い，Tリンパ球，BリンパTリンパ球サブセットの分布およびS-100陽性樹状細胞の局在について検討した．転移陽性リンパ節においてはTリンパ球の減少，Bリンパ球の増加，抗原提示細胞として樹状細胞数の減少や形態学的変化が観察された．Tリンパ球サブセットの検索では，転移陽性リンパ節においてCD_4陽性細胞数の減少および細胞の空泡状変性が認められた．担癌患者とくに胃癌患者の所属リンパ節における免疫担当細胞の量的および質的変化は癌の進展，患者の免疫能や予後に関連することが示唆される．

Key words: gastric cancer, metastasis in lymph nodes, T-lymphocytes, B-lymphocytes, dendritic cell

緒　言

担癌患者では癌の進行に伴って免疫能の低下が観察されている．その原因として血中免疫細胞の量的な減少，免疫ネットワーク（網内系）の崩壊および免疫抑制血清因子の関与，癌細胞のリンパ節など免疫臓器への浸潤とそれによる障害などが考えられる．これまで癌増殖局所に浸潤するリンパ球および樹状細胞が自己の腫瘍に対する免疫反応を引き起こすことや癌増殖局所におけるリンパ球や樹状細胞の異常分布が報告されている[1)~4)]．しかし，所属リンパ節内におけるこれらの細胞の分布および変化に関する報告は少ない．そこで，胃癌患者における所属リンパ節を用いてTリンパ球，Bリンパ球および樹状細胞の分布を検索した．さらに腫瘍免疫に密接関与しているTリンパ球の内容と変化を観察するためリンパ節内のTリンパ球サブセットを免疫組織化学的に検索した．

対象および方法

当科における胃癌手術患者50例を対象とした．その内訳は男性28例，女性22例，平均年齢58.5歳（29～77）である．胃癌の病期進行度および組織型は胃癌取扱い規約（改訂第12版）[5)]により分類し，Stage I 11例，II 11例，III 11例，IV 17例で，組織型は分化型腺癌（tub）18例，低分化型腺癌（por）17例，印環細胞癌（sig）10例，粘液癌（muc）5例である．

術前抗癌剤や免疫療法など治療を受けた症例を除外した．

1．ホルマリン・パラフィン標本

胃癌43例の切除リンパ節合計757個を用い，10％ホルマリン固定，パラフィン包埋のブロックよりリンパ節を2.5μmの薄切連続切片を作製し，HE染色で組織および細胞を同定した．連続切片を用い，Tリンパ球，Bリンパ球は特異的抗体により，樹状細胞はS-100陽性蛋白質を指標として免疫組織化学的染色を行った．方法は抗ヒト特異抗体を1次抗体として用い，次いで2次抗体としてビオチン化抗ウサギIgGヤギ血清（DAKO），抗マウスウサギ血清（DAKO）で反応させた．3次複合体としてABCキットを用いて反応後，5％H_2O_2添加の3,3-di-aminobenzidine（DAB）4HClで定色反応を行った．PBSにて反応停止後，水洗し，Mayerのヘマトキシリンで核染を行い，脱水，透徹，封入し観察した．免疫染色の染色性は陰性（－）；軽度（＋）；中等度（++）；高度（+++）とした．リンパ節のS-100陽性樹状細胞数は症例ごとのリンパ節を観察し，200倍5視野で判定，算定した．1次抗体としてモノクローナル抗体T cell-CD45RDO，UCHL1（DAKO），モノクローナル抗体B cell-CD20，L26（DAKO）およびポリクローナル抗体S-100（α，β複合型・DAKO）を使用した．

2．凍結標本

胃癌所属リンパ節のTリンパ球亜群を調べるため，固定標本症例以外に7例胃癌患者を対象とし，切除リンパ節を用い，組織を3×3×5mmの大きさで切り出し，OCTコンパウンド包埋後，迅速液体窒素で凍結，

＜1995年7月5日受理＞別刷請求先：徳永　昭
〒113　文京区千駄木1－1－5　日本医科大学第1外科

クリオスタットで5μmの凍結切片を作製，ドライヤーで1時間風乾後冷アセトンで10分間固定し，CD_4 ($_{h/i}$)，CD_8 ($_{c/s}$) に対するモノクローナル抗体 (DAKO patts社) をそれぞれ1次抗体として免疫組織学的染色を行った．

統計学的有意差検定にはt検定を用いた．

成　績

1．ホルマリン・パラフィン標本

切除された胃癌43例の転移陰性リンパ節または転移陽性リンパ節における検索個数とTリンパ球，Bリンパ球の染色性およびS-100蛋白染色性を示す (**Table 1**)．転移陰性リンパ節ではTリンパ球の割合がBリンパ球より多い (T>B) が7例，Tリンパ球，Bリンパ球が同量に分布 (T=B) が13例で，T≧Bが83%を占めた．Tリンパ球は傍皮質領域に分布し，Bリンパ球は濾胞中心領域に分布し，胚中心の面積比は小さかった (**Fig. 1**)．転移陽性リンパ節では，Tリンパ球

Table 1 Immunohistochemical demonstration of T- and B-lymphocytes in lymph nodes with or without metastasis of patients with gastric cancer

Metastasis (−)				Metastasis (+)			
No. of lymph nodes	T	B	S*	No. of lymph nodes	T	B	S*
(11)	+	+	26	(26)	+	+++	26
(1)	++	++	24	(8)	+	+++	12
(5)	++	++	12	(17)	++	+++	18
(27)	++	++	23	(21)	++	+++	24
(8)	+++	+	32	(9)	+	+++	10
(23)	+	+	23	(7)	+	+++	13
(21)	+	+	14	(5)	++	+++	25
(29)	++	+	10	(15)	+	+++	10
(19)	+	++	14	(8)	+	+++	5
(24)	+++	+	35	(43)	+	+++	16
(5)	++	++	44	(11)	+	++	9
(21)	++	++	5	(6)	+	+	6
(48)	++	+	32	(25)	+	++	23
(34)	++	++	12	(16)	+	+++	12
(24)	+	++	13	(23)	++	++	10
(1)	++	++	22	(17)	+	++	4
(33)	++	++	12	(18)	++	++	13
(11)	+++	+	21	(11)	++	+++	20
(24)	++	+	17	(20)	+	+	16
(12)	++	+	21	(1)	++	++	3
(4)	++	++	26	(14)	+	++	27
(8)	+	+++	21	(4)	+	++	18
(6)	++	+++	18	(4)	+	+++	15
(11)	++	++	31	(18)	+	+++	11

T : T-lymphocytes　B : B-lymphocytes
S* : No. of S-100 positive cells

Fig. 1 Photomicrograph of T-lymphocytes (a×40) and B-lymphocytes (b×40) population in regional lymph node without metastasis.

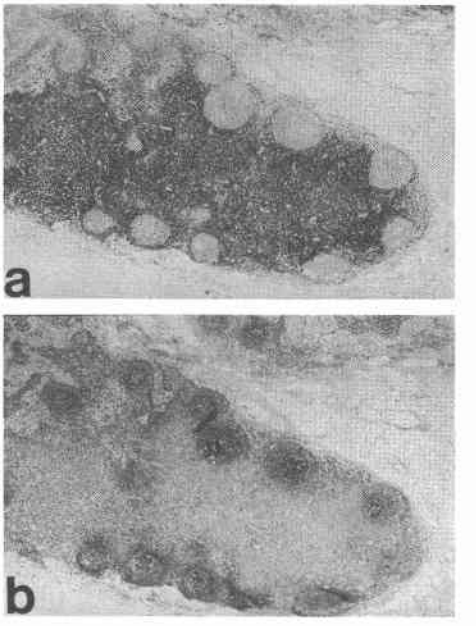

Fig. 2 Photomicrograph of T-lymphocytes (a×100) and B-lymphocytes (b×100) population in regional lymph node with metastasis.

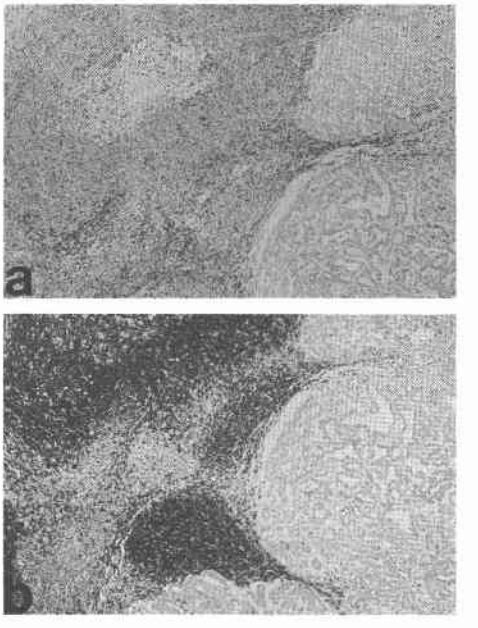

の割合がBリンパ球より多い(T>B)例はなく，T=Bが5例，Tリンパ球がBリンパ球より少ない(T<B)が19例で，全てがT≦Bであった．Tリンパ球領域の縮小とBリンパ球の増加，胚中心の発達と面積の増加が著明であった(**Fig. 2**)．転移陰性または転移陽性リンパ節各々410個，347個を対象としてリンパ節における細胞の割合をT>B，T=B，T<Bと分類し，転移の有無との関係を検索した(**Table 2**)．転移陰性リンパ節ではT>Bが49%，T=BおよびT<Bがおのおの28%，23%であった．転移陽性リンパ節ではT>Bは7%，T=B 22%，T<Bが71%であった．またリンパ節内におけるS-100陽性樹状細胞はTリンパ球領域および胚中心内にdendriticな形態をとり局在した．樹状細胞は大型で不整形，細胞質より多数の樹枝状突起を伸ばし，不整核を持ち，集簇状局在が特徴である(**Fig. 3**)．転移陰性リンパ節では樹状細胞は平均25/視野と多くみられたが，転移陽性リンパ節では樹状細胞は平均14/視野であった．転移陽性リンパ節における樹状細胞はその特徴である樹枝状突起の短縮がみられ，細胞形態は円形あるいは類円形に変化していた．さらに本来集簇状局在像の崩れも観察された(**Fig. 4**)．

Table 2 T- and B-lymphocytes populations in lymph nodes with or without metastasis of patients with gastric cancer

T- and B-lymphocytes populations	Metastasis (−)	Metastasis (+)
T>B	200(49%)	24(7%)*
T=B	113(28%)	75(22%)
T<B	97(23%)	248(71%)*
Total	410(100%)	347(100%)

*p<0.01

Fig. 3 Photomicrograph of dendritic cells population in regional lymph node without metastasis (×200).



Fig. 4 Photomicrograph of dendritic cells population in regional lymph node with metastasis (×200).

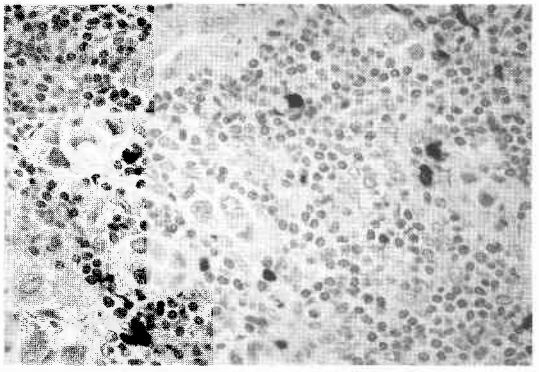

Table 3 Immunohistochimical demonstration of CD_4 and CD_8 positive cells in lymph nodes with or without metastasis of patients with gastric cancer

No.	Sections examined	Metastasis	CD_4-positive cell	CD_8-positive cell
1	(8)	(−)	+++	+
2	(13)	(−)	+++	+
3	(10)	(−)	+++	++
4	(14)	(+)	++	+
5	(24)	(+)	+	++
6	(20)	(+)	++	+
7	(12)	(+)	+	++

2．凍結標本

切除胃癌7例のリンパ節におけるTリンパ球サブセットの分布を示す(**Table 3**)．転移陰性リンパ節では全例がCD_4>CD_8で，CD_4陽性細胞が多く認められた．CD_4陽性細胞の分布はリンパ濾胞を除く，Tリンパ球領域に密度高く均一であった．CD_4陽性細胞は元来Tリンパ球の形で，丸く，大きい，充実な濃核を持つ像がみられた(**Fig. 5**)．CD_8陽性細胞はCD_4陽性細胞より密度が低く粗であった(**Fig. 6**)．一方，転移陽性リンパ節ではCD_4>CD_8が2例，CD_4<CD_8が2例で，癌転移巣周辺ではCD_4陽性細胞の減少とCD_4陽性細胞の空泡状変性(**Fig. 7**)がみられ，癌転移巣内のCD_4陽性細胞は細胞溶解と思われる像が観察された(**Fig. 8**)．これに対し，CD_8陽性細胞は残存しやすく，癌転移

Fig. 5 Photomicrograph of CD_4-positive cells population in regional lymph node without metastasis (×400).

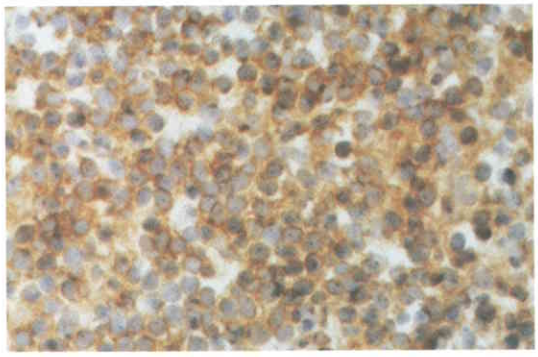

Fig. 6 Photomicrograph of CD_8-positive cells population in regional lymph node without metastasis (×400).

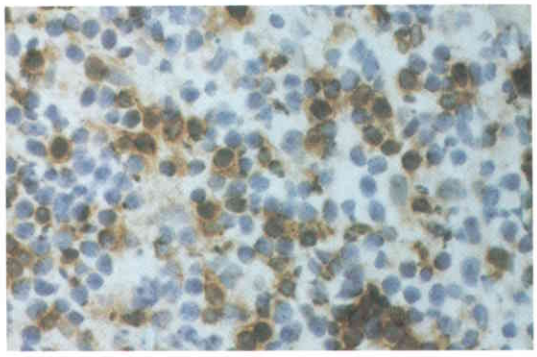

Fig. 7 Photomicrograph of CD_4-positive cells population in regional lymph node with metastasis (×400).

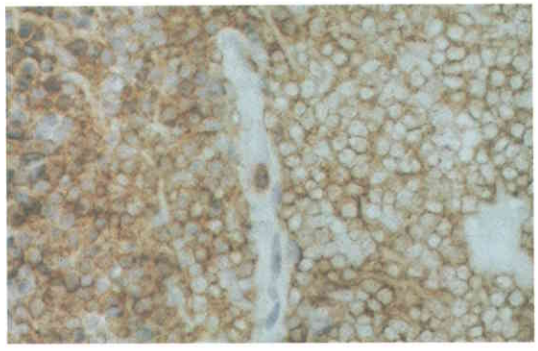

巣内では細胞溶解像を認めず本来の形態を保っていた(**Fig. 9**).

Fig. 8 Photomicrograph of CD_4-positive cells population in regional lymph node with metastasis (×400).

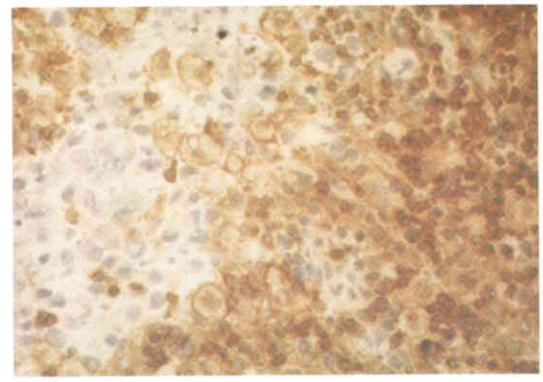

Fig. 9 Photomicrograph of CD_8-positive cells population in regional lymph node with metastasis (×400).

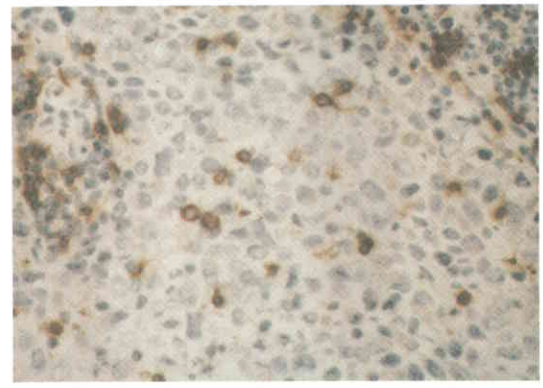

考　察

今回著者らは胃癌局所における免疫反応を所属リンパ節を用いて検討した.

胃癌における所属リンパ節は宿主免疫反応の場と認識され[6)~8)], 各種モノクローナル抗体を用いた免疫組織化学的手法やフローサイトメトリーにより, 免疫応答の解析がなされている. 所属リンパ節は癌増殖すなわち転移に対する barrier であるとも考えられているが[9)10)], いったん, 癌の転移が成立すると免疫担当細胞の抗腫瘍活性は減弱ないし消失する[11)]ことが想像される. 今回の検討では, 癌のリンパ節転移の有無によってTリンパ球, Bリンパ球分布の割合に変化がみられた. すなわち, 転移陽性リンパ節内におけるTリンパ球領域の縮小ととも, 数の減少が観察され, 同時にB

リンパ球の優位の像がみられた．

1975年，Tsakraklides ら[12]は乳癌，胃癌，子宮頸癌，結腸，直腸癌，頭頸部癌などのリンパ節の形態学的変化からリンパ節でリンパ球が優位の状態ならば最も高い生存率が期待され，リンパ球減少がみられるリンパ節では，転移浸潤が始まりかけている例に多くみられ，生存率は低いと述べている．リンパ節におけるTリンパ球とBリンパ球の分布について，Tリンパ球の割合が増加している場合は癌浸潤がなく，胚中心優勢型のリンパ節，一部転移浸潤のあるリンパ節，あるいは老齢患者（60歳以上）のリンパ節ではBリンパ球の割合が多いとする報告もある[13]．担癌におけるリンパ節のT，Bリンパ球の変化は癌の進展，転移の原因か，または結果かは明らかではないが，免疫細胞による癌細胞認識の有無を追求する研究が重要と考えられる．

癌転移陽性リンパ節の抗腫瘍活性の減弱ないし消失の原因についてサプレッサ細胞の存在が報告されており[14)15]，このような免疫学的活性の変化とリンパ球亜群の変化には相関があると考えられる[16]．胃癌所属リンパ節の解析の結果，転移陰性リンパ節におけるTリンパ球の多くはhelper Tリンパ球で，転移陽性リンパ節におけるCD_4陽性細胞の減少はhelper Tリンパ球の減少と指摘され，リンパ節の持つ抗腫瘍性の減弱と関連することが示唆された[17]．今回，リンパ球サブセットを用いた転移陽性リンパ節の観察では，CD_4陽性細胞の癌転移により減少や空泡状変性，癌転移巣内に浸潤しているCD_4陽性細胞の細胞溶解像が観察された．現在，この結果についての十分な説明はなされていない．今後，転移リンパ節における本現象の確認とその意義の検証が必要と考えられる．

最近，抗原提示細胞として樹状細胞の役割が注目されている[18)19]．樹状細胞はS-100蛋白の免疫組織化学から同定される[20)~22]．抗原提示細胞との接触によりTリンパ球が活性化される．樹状細胞とTリンパ球の培養では多くの樹状細胞がTリンパ球と生理的接触を持ち，多数の細胞集塊を形成している[23)~25]．この細胞集塊形成はT，Bリンパ球やマクロファージなどでは認められていない．活性化されて芽球化したTリンパ球は静止期Bリンパ球を認識し，自ら増殖すると同時にBリンパ球を抗体産生細胞へ分化させるが，静止期Tリンパ球ではこのような現象は観察されない[23]．稲葉らは樹状細胞による正常Tリンパ球の活性化の過程で最も特徴的かつ重要な現象がcluster（集簇）形成であると強調し，この集簇は抗原特異的Tリンパ球選別の過程であると考えられる[26]．すなわち樹状細胞はリンパ球と協同して抗原提示，免疫細胞間相互作用，免疫細胞のいわゆるnurse cellなどの役割を果たしている．近年これらの作用機序はin vitro培養系においてだけではなく生体内での免疫応答の場でも観察されている[27]．今回著者らの検索では，この樹状細胞の変化が胃癌転移陽性リンパ節で観察され，樹状細胞の変形，本来細胞質より樹枝状突起を伸ばすのが特徴とする樹状細胞は癌による細胞が円形，あるいは類円への形態変化および集簇状局在の崩れが認められた．このことは樹状細胞による抗原提示作用の減弱や機能喪失，さらに樹状細胞を介すTリンパ球の活性化やTリンパ球，Bリンパ球の相互作用および抗体産生への障害，免疫全般に対する影響と深く関連があると思われる．

以上，著者らは胃癌所属リンパ節において免疫組織化学的検討を行った．胃癌の進行程度および癌患者の予後はリンパ節の転移の有無に密接な関連性を有することが示唆された．

本論文の一部は第35回日本癌治療学会総会（1992年9月，東京），第56回日本臨床外科医学会総会（1994．11月，舞浜）において発表した．

文　献

1) 菊地浩吉：医科免疫学．第3版．南江堂，東京，1991, p297—319
2) 原田博幸，上出利光：癌組織へのリンパ球浸潤．免疫薬理　9：351—356，1991
3) 石井良文：腫瘍患者におけるリンパ球動態—癌巣内リンパ球を中心に—．臨免疫　20：645—648，1988
4) 岩瀬弘明，稲垣貴史，嶋田　満ほか：胃癌組織浸潤リンパ球および樹状細胞の免疫組織化学的検討．消と免疫　24：51—54，1990
5) 胃癌研究会編：胃癌取扱い規約．改訂第12版．金原出版，東京，1993
6) Black MM, Freeman C, Mork T et al: Prognostic significance of microscopic structure of gastric carcinomas and their rejional lymph nodes. Cancer 27：703—711，1971
7) 小島　治：胃癌患者における腫瘍免疫動態—特に所属リンパ節の免疫動態—．京都府医大誌　87：183—196，1978
8) 稲葉征四郎：胃癌患者および担癌動物の領域リンパ節の細胞性免疫に関する研究．日消外会誌　10：625—633，1977
9) Kurokawa Y: Experiments on lymph node metastasis by intralymphatic inoculation of rat ascites tumor cells, with special reference to lodgement, passage and growth of tumor cells in lymph nodes. Gann 51：461—471，1970
10) 高橋俊雄，河野研一，咲田雄一ほか：リンパ節転移

形成初期の癌細胞との動態．癌の臨 21：755—759，1975
11) Flannery GR, Chalmers PJ, Rolland JM et al: Immune response to syngeneic rat tumor: Development of regional node lymphocyte anergy. Br J Cancer 28：118—122，1973
12) Tsakraklides V, Tsakraklides E, Good RA: An autopsy study of human axillary lymph node histology. Am J Phthol 78：7—22，1975
13) Tsakraklides E, Tsakraklides V, Ashikari H et al: In vitro studies of axillary lymph node cell in patients with breast cancer. J Natl Cancer Inst 54：549—556，1975
14) 吉田菊喜，橘 武彦：局所リンパ節の免疫応答とリンパ節転移．Oncologia 13：141—144，1985
15) Catalona WJ, Felden AT, Ratliff TL et al: Suppressive effects of regional lymph node cells and extracts on antibody-dependet cellular cytotoxity. J Urol 119：396—402，1978
16) Morimoto C, Reinherz EL, Distaso JA et al: Relationship between Systemic Lupus Erythematosus T cell subsets anti T cell antibodies, and T cell function. J Clin Invest 73：689—700，1984
17) 黒井克昌，峠 哲哉，山口佳之ほか：Two color 解析による胃がん所属リンパ節におけるT細胞亜群の同定．Oncologia 20：100—105，1987
18) Unanune ER: Antigen-presenting function of the macrophage. Ann Rev Immunol 2：395—423，1984
19) Tew JG, Thorbecke GJ, Steinman RM: Dendritic cell in the immune response. J Reticuloendthel Soc 31：371—380，1982
20) Takahashi K, Yamaguchi V, Ishizeki J et al: Immunohistochemical and immunoelectron microscopic localization of S-100 protein in the interdigitating reticulum cells of the human lympho node. Virchows Arch B Cell Pathol 37：125—135，1981
21) Tsujitani S, Kakeji Y, Watanabe A et al: Infeltration of dendritic cells in relation to tumor invation and lympho node metastasis in human gastric cancer. Cancer 66：2012—2016，1990
22) 高橋聖之：S-100蛋白の免疫組織化学．検と技 19：812—816，1991
23) Inaba K, Steinman RM: Resting and sensitized T lymphocytes exhibit distinct stimulatory (antigen presenting cell) requirements for growth and lymphokine release. J Exp Med 160：1717—1735，1984
24) Green J, Jotte R: Interactions between T helper cells and dendritic cells during the rat mixed lymphocyte reaction. J Exp Med 162：1546—1560，1985
25) Flechner E, Freudenthal P, Kaplan G et al: Antigen-specific lymphocytes efficiently cluster with dendritic cells in the human primary mixed leukocyte reaction. Cell Immunol 111：183—195，1988
26) 稲葉カヨ：免疫応答における樹状細胞の役割．山村雄一編．Immunology．第I巻．第1版．同文書院，東京，1990，p361—385
27) Forbes CRD, Parfrey NA, Gomersall M et al: Dendritic cell-lymphoid cell aggregation and major histocompatibility antigen expression during rat cardial. Allograft rejection. J Exp Med 164：1239—1258，1986

Immunohistochemical Examination of Lymphocyte Population of Regional Lymph Nodes in Patients with Gastric Cancer

Sachira[1)2)], Masahiko Onda[1)], Akira Tokunaga[1)] and Goro Asano[2)]
First Department of Surgery[1)] and Department of Pathology[2)], Nippon Medical School

A study was performed to examine immunohistochemically the T- and B-lymphocyte, and S-100 protein positive cells populations of regional lymph nodes in patients with gastric cancer. Immunohistochemically, a decrease of T-lymphocytes and dendritic cells, and an increase of B-lymphocytes were observed in metastatic lymph nodes. A decrease of CD_4 positive lymphocytes and degenerative change of these cells were also observed. Changes in the level of immunologic parameters in the distribution of immunocytes in regional lymph nodes with or without metastasis may be linked to the progression of cancer.

Reprint requests: Akira Tokunaga First Depatment of Surgery, Nippon Medical School
1-1-5 Sendagi, Bunkyo-ku, Tokyo, 113 JAPAN