日消外会誌　28（11）：2194～2199，1995年

大腸上皮性腫瘍における matrix metalloproteinase 9 (gelatinase B) の発現変化

久留米大学医学部第1外科
緒方　裕　諸富　立寿　大北　亮
白水　和雄　磯本　浩晴　掛川　暉夫

大腸腺腫26例，早期癌23例，進行癌88例の腫瘍組織と正常上皮を対象に matrix metalloproteinase 9 (MMP-9) の免疫組織化学染色を施行した．進行癌においては MMP-9の発現と病理組織学的因子との関係を検討した．腫瘍より遠隔の正常腺管細胞における MMP-9の発現は認められなかったが，腫瘍に隣接する腺管細胞では MMP-9の発現がみられた．正常上皮，腺腫，早期癌，進行癌の腫瘍細胞における MMP-9の発現率はそれぞれ9％，23％，43％および52％であった．進行癌腫瘍細胞の MMP-9発現率は，分化度が低い癌で高く，肝転移の有無では肝転移（－）31％，同時性肝転移82％，異時性肝転移57％と肝転移例に有意に高率であった．しかし，リンパ節転移その他の病理組織学的因子との有意な関連性は認めなかった．以上より，大腸癌腫瘍細胞に発現する MMP-9は細胞異型度の増加や癌の進行に伴い，微小環境の変化に応じて産生される肝転移形質のひとつであることが示唆された．

Key words: matrix metalloproteinase 9, gelatinase B, colorectal cancer, liver metastasis, immunohistochemistry

はじめに

癌の血行性転移は癌細胞の原発巣からの離脱，原発巣血管内への侵入（基底膜の破壊），血管内移動，転移臓器血管内皮細胞への接着，血管外脱出（基底膜の破壊），着床・増殖など複雑な過程からなり，転移形成にはこれらの過程を clear することが必要である[1]．高転移性の腫瘍細胞はおのおの step を clear するための転移形質を微小環境の変化に応じ発現しているものと推測される．浸潤・転移の分子機構のなかで癌細胞の産生する蛋白分解酵素は細胞移動や血管基底膜の通過の際など細胞外マトリックスの分解に重要な役割を果たしている[2]と考えられる．筆者らは，matrix metalloproteinase 9 (gelatinase B/92kDa type IV collagenase，以下 MMP-9と略記）が血管基底膜の主要構成成分である type IV collagen，laminin，fibronectin に分解活性を有している[3)4]ことから，転移過程における血管基底膜分解酵素として癌の生物学的特性を規定する可能性を注目している．

本研究では大腸正常上皮，腺腫および癌組織における MMP-9の発現を免疫組織化学的に検索し，発現度と病理組織学的因子，とくに肝転移との関連を検討することにより，大腸腫瘍の発生，癌化，発育過程における大腸癌腫瘍細胞の産生する MMP-9の臨床的意義について考察した．

対象と方法

1．対象

大腸腺腫26例，早期癌23例および同時性肝転移23例，異時性肝転移24例を含む進行癌88例の原発巣腫瘍組織と周囲正常組織のホルマリン固定パラフィン包埋ブロックより，3μm の薄切切片を作製し免疫組織化学染色を施行した．なお，腫瘍組織の検討は可能な限り少なくとも異なった2個以上のブロックより薄切切片を作製し行った．

2．免疫組織化学染色

免疫組織化学染色は，筆者がカンサス大学，永瀬秀明教授のもとで作製した monospecific anti-human MMP-9 sheep IgG[5]を1次抗体とした avidin biotin peroxydase complex method（ABC法）により行った．すなわち，脱パラフィン後，0.3％過酸化水素メタノール（室温30分間）にて内因性ペルオキシダーゼをブロック，PBS（phosphate buffered saline）にて洗

＜1995年7月5日受理＞別刷請求先：緒方　裕
〒830　久留米市旭町67　久留米大学医学部第1外科

Fig. 1 Immunohistochemical staining of MMP-9 in normal epithelial cells and tumor cells
a) Normal epithelial cells remote from tumor are consistently negative for MMP-9. (×100) b) Epithelial cells in close association with tumor are often positive for MMP-9, (×200) c) and d) Adenoma (c) and adenocarcinoma (d) cells are positive for MMP-9. Fine granules are observed in cytoplasm. (×200)

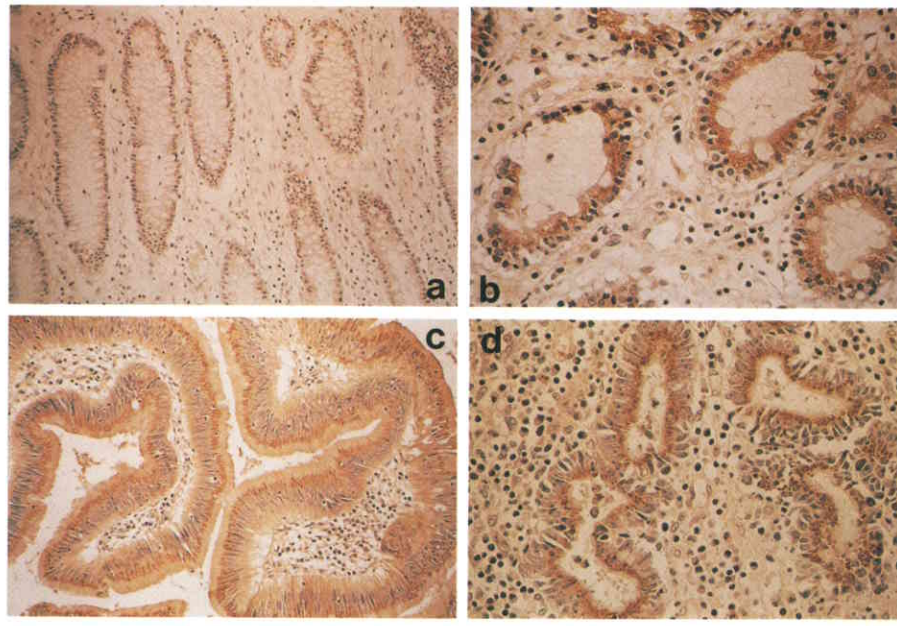

Fig. 2 Immunohistochemical staining of MMP-9 in modrately differetiated adenocarcinoma cells and in stromal cells
a) Diffuse staining of MMP-9 was observed in moderately differentiated adenocarcinoma cells. (×200) b) Fibroblasts like cells (A), monocyte-macrophages (B) and neutrophils (C) are positive for MMP-9 diffusely in cytoplasm. (×200)

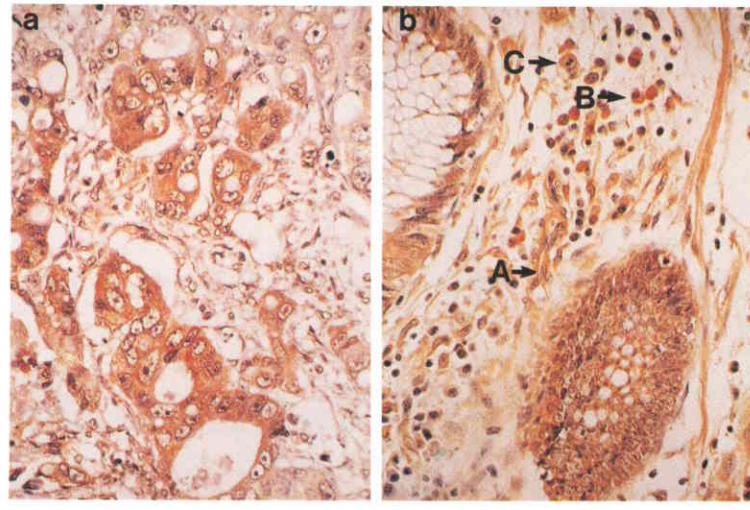

浄後，2％正常馬血清(室温20分間)をかけ over night で1次抗体を反応させた．PBS にて洗浄後，anti-sheep IgG biotinated antibody（2次抗体，VECTOR 社）を45分間反応させた．PBS にて洗浄後，avidin blotin peroxydase complex solution（VECTOR 社）を30分間反応させ，3,3′-diaminobenzidine(DAB，VECTOR 社）を基質として発色させた．ヘマトキシリンにて核染後，脱水封入した．

3．MMP-9発現度の判定と病理組織学的諸因子との関係

正常腺管細胞，腺腫および癌の腫瘍細胞における染色性を判定した．すなわち少なくとも腺管単位あるいは細胞集団として染色された症例を MMP-9陽性とし，それぞれの発現率を検討した．さらに，進行癌においては腫瘍細胞の MMP-9発現と病理組織学的諸因子との関係を検討した．統計学的有意差検定は χ^2検定で行い，危険率5％以下を有意差ありと判定した．臨床病理学的事項は大腸癌取扱い規約[6]に従った．なお，組織学的所見はすべて全割標本による総合的な判定とし，炎症性細胞浸潤度の判定[7)8)]は，grade 0：炎症性細胞がほとんど認められないもの，grade 1：散在性に認められるもの，grade 2：層状に粗に認められるもの，grade 3：層状に密に認められるもの，とした．

結　果

1．大腸正常上皮および腫瘍組織における MMP-9の発現態度

MMP-9は腫瘍遠隔の正常腺管細胞には認められなかったが，腺腫や癌など腫瘍に隣接した正常腺管では発現する症例が認められた．腺腫および癌の腫瘍細胞では腺管あるいは領域単位で発現が認められ，腫瘍増殖先進部にやや強い傾向がみられた．MMP-9の発現は正常腺管細胞，腺腫や高分化型腺癌では細胞質に粗大顆粒状に認められたが(**Fig. 1**)，中低分化型腺癌では細胞質に微細顆粒状からびまん性に発現する傾向がみられた．また，好中球，単球―マクロファージの炎症細胞や紡錘型の繊維芽細胞においても細胞質にびまん性の発現が認められた（**Fig. 2**）．

2．大腸腫瘍および上皮における MMP-9の発現率

MMP-9が少なくとも複数の腺管あるいは集団として腫瘍細胞に染色されたもの（腫瘍細胞では約10％以上に相当）を陽性例とすると，正常上皮腺管細胞，腺腫，早期癌および進行癌の腫瘍細胞における MMP-9の発現率は，それぞれ9％，23％，43％，52％と細胞異型度の増加や癌の進行に伴い有意（$p<0.01$ $\chi^2=46.476$）に上昇した（**Table 1**）．

Table 1　The rate of MMP-9 expression in normal epithelial cells and tumor cells

	Epithelium	Adenoma	Early cancer	Advanced cancer
MMP-9（−）	99(91)	20(77)	13(57)	42(48)
MMP-9（+）	10(9)	6(23)	10(43)	46(52)

Values are number of cases, (%)
$p<0.01$（$\chi^2=46.479$, standard chi-square test）

Table 2　Relationship between MMP-9 expression and liver metastasis

	Liver metastasis		
	Negative[a]	Synchronous[b]	Metachronous[c]
MMP-9（−）	23(68)	4(17)	10(32)
MMP-9（+）	11(32)	19(83)	14(58)

Values are number of cases, (%)
b：$p<0.01$（$\chi^2=13.899$）as compared to a
c：$p<0.05$（$\chi^2=3.872$）as compared to a
b＋c：$p<0.01$（$\chi^2=11.396$）as compared to a

3．MMP-9の発現と肝転移

進行癌88例のうち術後2年以上観察し肝転移のみられないものを肝転移（−）例とし，時期を問わず術後に肝転移がみられたものを異時性肝転移例とした．肝転移有無別の MMP-9の発現率は，肝転移（−）32％，同時性肝転移82％および異時性肝転移58％と肝転移例に有意に高率であった（**Table 2**）．

3．MMP-9の発現と他の病理組織学的因子

MMP-9の発現率は，高分化型腺癌45％，中分化型腺癌63％，低分化型腺癌100％と分化度が低くなるほど高率であったが，炎症細胞浸潤度，リンパ節転移，静脈侵襲，リンパ管侵襲との明らかな関連性は認めなかった（**Table 3**）．

考　察

MMP-9は1974年，Sopata ら[9]によって好中球に産生される蛋白分解酵素として報告され，その後単球―マクロファージや繊維芽細胞などの間葉系細胞や種々のトランスフォームした細胞，悪性腫瘍系に産生される[10)~12)]ことが明らかにされている．癌の浸潤・転移過程における関与についてはその基質特異性から基底膜の分解酵素として注目されている[13]．しかし，理論的あるいは実験的には，癌の血行性転移における原発巣での癌細胞の離脱，血管内侵入，あるいは転移臓器での血管外脱出の過程で基底膜分解酵素としての重要

Table 3 Relationship between MMP-9 expression and histopathological factors

	MMP-9 expression positive/total (%)	p-value
histology		$p<0.05$
well	27/60(45)	
mode.	12/19(63)	
poor.	6/ 6(100)	
lymph node metastasis		N.S.
n_0	17/33(52)	
n_1	9/27(33)	
n_2	14/18(78)	
n_{3-4}	6/ 8(75)	
venous invasion		N.S.
v_0	4/10(40)	
v_1	25/53(47)	
v_2	8/12(67)	
v_3	9/13(69)	
lymphatic permeation		N.S.
ly_0	14/27(52)	
ly_1	12/30(42)	
ly_2	12/18(67)	
ly_3	8/13(62)	
infiltration of inflammatory cells		N.S.
grade 0〜1	22/32(69)	
grade 2〜3	24/54(44)	

性が指摘されているが，臨床例についての十分な検討はなされておらず，その意義については不明である．またMMP-9の産生は極めてまれと考えられている上皮系の正常細胞が癌細胞へと変異していく過程における発現様式にいての詳細な系統的報告はない．

そこで筆者らは，肝転移や肺転移など血行性転移の克服が重要な課題であり，前癌病変としての腺腫を経て発癌する系が存在する[14]大腸癌を対象にMMP-9の発現状況を検討した．その結果，正常上皮腺管細胞には通常発現は認められなかったが，腺腫→早期癌→進行癌と細胞異型度の増加や腫瘍増殖に伴って段階的にMMP-9の発現率が上昇した．また，恒常状態では発現の認められない上皮細胞でも，腺腫や癌腫に隣接する部ではMMP-9の発現がみられる症例が存在した．MMP-9の産生は，1）産生の促進物質と抑制物質の有無，2）これらシグナルのレセプター，3）核への情報伝達機構，4）転写機構，5）蛋白合成分泌機構，により制御されると考えるが，H-rasなどでトランスフォームした繊維芽細胞がMMP-9産生を獲得する[11)12)]ように，正常細胞が腫瘍細胞へと変異していく過程で上記の産生制御に関わる遺伝子変化が起こる可能性が考えられる．Satoら[15]はMMP-9の転写機構に関してv-sac oncoproteinが，TNFαやIL-1などの炎症性サイトカインに誘導され結合するNFκB, Sp-1, Ap-1プロモーターサイトとは別のGT 6oxに結合し，independentにMMP-9 mRNAの転写を行うpathwayがあることを報告し，腫瘍細胞の変異に基づくMMP-9の産生メカニズムの存在を指摘している．今回の細胞内MMP-9の染色態度は，正常腺管や高分化型腺癌細胞では粗大顆粒状に鮮明に認められたのに対し，中低分化型腺癌細胞，間質の繊維芽細胞や炎症性細胞では微細顆粒状からびまん性の染色を示した．これは，正常腺管細胞と間質細胞におけるMMP-9合成分泌機構の違いを示す所見と考えられ，癌腫においても分化度の低下や細胞異型度の増加に伴い，元来の大腸腺管細胞のもつMMP-9合成分泌機構に変化が生じた可能性が推測される．一般に大腸癌では高分化型に比べ中低分化型は予後不良とされており，生物学的悪性度の違いが指摘されているが，中低分化型腺癌症例にMMP-9の発現率が高かったこともこれを裏付ける結果と思われる．血行性転移は分化度の高い癌腫に多いと考えられているが，最近，分化度の低い癌に肝転移が高率であるとする報告[16)17)]や血行性転移例，再発例は原発巣癌先進部の中低分化型への形態変化例や中低分化腺癌成分の多い例に高頻度にみられるとの報告[18)19)]もあり，今回の筆者らの結果を考え合わせると，分化度の低い癌細胞は本来高い肝転移能を有する細胞ではないかと思われる．

腫瘍組織では，腫瘍細胞と繊維芽細胞をはじめとする間質細胞との相互作用により，MMP-9産生亢進物質の分泌が高まり，autocrine, paracrineに作用し，腫瘍細胞や周囲正常細胞のMMP-9産生を誘導したものと考えられる．特に，多くの細胞系でMMP-9産生を亢進させることが知られているIL-1やTNFなどの炎症性サイトカイン[5)20)]あるいは種々の増殖因子[21)]が大腸腫瘍組織，とりわけ腫瘍増殖先進部では豊富に分泌されている可能性が推測される．しかし，今回の結果では炎症性細胞浸潤度と腫瘍細胞のMMP-9発現率に関連が認められなかった．この理由として，炎症性細胞浸潤度の判定が腫瘍全割切片により総合的に行われたため必ずしもMMP-9の検索切片における炎症細胞浸潤度とは一致しないことが挙げられる．事実，総合的な炎症細胞浸潤度が軽度な例でも局所的に浸潤に強い部ではMMP-9の発現が認められる例も少なくなかっ

た．しかしながら，今回の結果は単に炎症の強い部にMMP-9の産生が亢進するのではなく，TGFβなどのようにMMPsの産生を抑制する因子も報告されている[22]ことから，炎症部でもMMP-9産生を制御する正と負の因子が複雑に関与していることが推測される．

さて，癌細胞に発現するMMP-9とリンパ節転移の有無には関連がみられなかった．また，MMP-9の発現とリンパ管侵襲との関係でもly_{2-3}の侵襲高度例にややMMP-9の発現率が高い傾向を認めるものの推計学的には有意の関連性は認められなかった．一方肝転移例では，同時性肝転移例，異時性肝転移例いずれも肝転移のみられない症例に比べ有意にMMP-9の発現率が高く，大腸癌腫瘍細胞に発現するMMP-9は血行性転移とのみ関連が認められた．このことは腫瘍細胞のリンパ行性転移と血行性転移過程におけるマトリックスの破壊に違いがあることを示しており，リンパ管と血管における基底膜の有無という構造上の違いがその最も大きな点と考えられる．すなわち，腫瘍細胞が産生するMMP-9は大腸癌の浸潤・転移において基底膜の分解酵素としての意義が高いといえる．

以上，大腸癌腫瘍細胞に産生されるMMP-9は微小環境の変化に応じて産生される血行性転移形質のひとつであるが示唆され，臨床的には，大腸癌血行性転移の予知因子としての可能性が期待される．特に異時性肝転移の予知は微小肝転移巣を対象とした治療を積極的に行うための重要な課題であり，今後症例を重ねて検討するとともにMMP-9の発現と肝転移予知のprospectiveな研究が必要と思われる．また，組織におけるMMPsの活性は酵素の産生のみならず，活性化機構[23](非活性型として分泌される)やTissue Inhibitors of Metalloproteinases (TIMPs)[24]に代表されるインヒビターによって制御されており，MMP-9の活性化因子[25]やTIMPsとの関係を検討することも今後の重要な課題である．

文　献

1) Fidler IJ, Hart IR: Biological diversity in metastatic neoplasms origins and implications. Science **217**: 998—1001, 1982
2) Liotta LA, Stetler-Stevenson WG: Tumor invasion and metastasis: an imbalance of positive and negative regulation. Cancer Res **41**: 5055—5059, 1991
3) Morodomi T, Ogata Y, Sasaguri Y et al: Purification and characterization of matrix metalloproteinase 9 from U937 monocytic leukemia and HT1080 fibrosarcoma cells. Biochem J **285**: 603—611, 1992
4) Nagase H, Ogata Y, Suzuki K et al: Substrate specificities and activation mechanisms of matrix metalloproteinases. Biochem Soc Trans **19**: 715—718, 1991
5) Ogata Y, Pratta MA, Nagase H et al: Matrix metalloproteinase 9(92kDa gelatinase/type IV collagenase) is induced in rabbit articular chondrocytes by cotreatment with interleukin 1β and a protein kinase C activator. Exp Cell Res **201**: 245—249, 1992
6) 大腸癌研究会編：大腸癌取扱い規約．改訂第5版．金原出版，東京，1994
7) 緒方　裕，磯本浩晴，白水和雄ほか：大腸癌組織におけるNK細胞および単核細胞浸潤の臨床的意義について．日本大腸肛門病会誌 **42**: 1067—1075, 1989
8) 白水和雄，磯本浩晴，掛川暉夫：病理組織学的背景因子からみた大腸癌の静脈侵襲．日本大腸肛門病会誌 **43**: 1205—1214, 1990
9) Sopata I, Dancewics AM: Presence gelatin-specific proteinase and its latent form in human leucocytes. Biochim Biophys Acta **370**: 510—523, 1974
10) Hibbs MS, Hoidal JR, Kang AH: Expression of a metalloproteinase that degrades native type IV collagen and denature collagens by cultured human alveolar macrophages. J Clin Invest **80**: 1644—1650, 1987
11) Sato H, Kida Y, Mai M et al: Expression of genes encoding type IV collagen degrading metalloproteinases in various human tumor cell. Oncogene **7**: 77—83, 1992
12) Wilhelm SM, Collier IE, Marmer BL et al: SV-40 transformed human lung fibroblasts secrete 92-kDa type IV collagenase which is identical to that secreted by normal human macrophages. J Biol Chem **264**: 17213—17221, 1989
13) Nakajima M, Alex MC: Tumor invasion and extracellular matrix degradative enzymes: regulation of activity by organ factor. Cancer Biology **2**: 115—127, 1991
14) Muto T, Bussey HJR, Morson BC: The evolution of cancer of colon and rectum. Cancer **36**: 2251—2270, 1975
15) Sato H, Kita M, Seiki M: V-src activates the expression of 92-kDa type IV collagenase gene through the Ap-1 site and GT box homologous to retinoblastoma control elements. J Biol Chem **268**: 23460—23568, 1993

16) 田中千凱, 大下裕夫, 深田代造：大腸低分化腺癌の臨床病理学的検討. 日臨外医会誌 53：313—317, 1992
17) 出江洋介, 川崎恒雄, 丸山祥司ほか：大腸低分化型癌の臨床病理学的検討. 日臨外医会誌 55：1385—1391, 1994
18) 白水和雄, 磯本浩晴, 諸富立寿ほか：大腸癌における組織形態的多様性の意義. 日本大腸肛門病会誌 45：855—862, 1992
19) 斉藤善広, 椎葉健一, 溝井賢幸ほか：大腸癌の血行性転移再発例の組織亜型よりみた組織学的悪性度. 日消外会誌 27：2113—2118, 1994
20) Okada Y, Tsuchiya H, Shimizu H et al: Induction and stimulation of 92-kDa gelatinase/type IV collagenase production in osteosarcoma and fibrosarcoma cell lines by tumor necrosis factor-α. Biochem Biophys Res Commun 171：610—617, 1990
21) Shima I, Sasaguri Y, Morimatsu M et al: Production of matrix metalloproteinase 9 (92 kDa gelatinase) by human oesophageal squamous cell carcinoma in responce to epidermal growth factor. Br J Cancer 67：721—727, 1993
22) Edward DR, Murphy G, Reynold JJ et al: Transforming growth factor beta modulate the expression of collagenase and metalloproteinase inhibitor. EMBO J 6：1899—1904, 1987
23) Nagase H, Enghild JJ, Suzuki K et al: Stepwise activation mechanisms of the precursor of matrix metalloproteinases. Biochemistry 29：5783—5789, 1990
24) De Clarck YA, Yean TD, Ratzkin BJ et al: Purification and characterization of two related but distinct metalloproteinase inhibitors secreted by bovine aortic endothelial cells. J Biol Chem 264：17445—17453, 1989
25) Ogata Y, Enghild JJ, Nagase H: Matrix metalloproteinase 3 (stromelysin) activates the precursor for the human matrix metalloproteinase 9. J Biol Chem 267：3581—3584, 1992

Alterative Expression of Matrix Metalloproteinase 9 (Gelatinase B) during Colorectal Tumor Development and Progression

Yutaka Ogata, Tatsuhisa Morodomi, Akira Ookita, Kazuo Shirouzu, Hiroharu Isomoto and Teruo Kakegawa
First Department of Surgery, Kurume University School of Medicine

We have studied the expression of matrix metalloproteinase 9 (MMP-9/gelatinase B) in colorectal tumors at various developmental stages. A Total of 26 adenoma, 23 early stage colorectal adenocarcinoma and 88 advanced cancer specimens were each fixed in formalin and embedded in paraffin. Then 3 μm sections were examined by immunohistochemical technique (avidin-biotin peroxydase complex method) using anti-human MMP-9 sheep IgG, MMP-9 was demonstrated in tumor cells, neutrophils and monocyte-macrophages in colorectal tumor tissue. Whereas normal epithelial cells of colonic mucosa remote from the tumor were consistently negative for MMP-9, mucosal epithelial cells in close association with adenoma or adenocarcinoma were often positive for this enzyme. The incidence of MMP-9 expression was 9% in mucosal epithelial cells, 23% in adenoma cells, 43% in early stage adenocarcinoma cells, and 52% in advanced adenocarcinoma cells. In advanced cancers, the incidence of MMP-9 expression in the tumor cells was 83% in cases associated with synchronous liver metastasis, 58% in cases of metachronous liver metastasis, and 32% in cases without liver metastasis. The rate of MMP-9 expression in tumor cells was increased with decreasing grade of histological differentiation. However, there was no relationship between MMP-9 expression in tumor cells and other histopathological factors. These results suggested that MMP-9 was expressed according to tumor development and progression, and that MMP-9 produced in tumor cells may play an important role in hematogenous metastasis in colorectal cancer.

Reprint requests: Yutaka Ogata First Department of Surgery, Kurume University School of Medicine
67 Asahimachi, Kurume City, 830 JAPAN