日消外会誌　28（11）：2200～2204，1995年

症例報告

挙上空腸脚動脈により右肝動脈を再建した中部胆管癌の１例

北海道大学第２外科，勤医協中央病院外科*

道家　　充　　加藤　紘之　　本原　敏司
奥芝　俊一　　高橋　利幸　　原　　隆志*

右肝動脈に浸潤した中部胆管癌に対し，右肝動脈再建を伴った幽門輪温存膵頭十二指腸切除を施行した．症例は64歳の男性．閉塞性黄疸で入院した．経皮経肝胆道ドレナージで，中部胆管に狭窄を，血管造影検査で右肝動脈に不整狭窄を認めた．右肝動脈に浸潤した中部胆管癌と診断し，膵頭十二指腸切除術を予定した．腫瘤と右肝動脈は剝離不能であり，浸潤部を合併切除した．この際，右肝動脈からの血液の逆流を認めなかった．胆道再建に用いる挙上空腸脚とともに第２空腸動脈を肝門部に持ち上げ空腸動脈と右肝動脈吻合を施行した．術後経過良好で血管造影により右肝動脈の開存が確認された．本例は左右肝動脈の交通が不良であり，右肝動脈再建の適応と思われた．挙上空腸脚動脈は胆道再建を伴う胆膵手術時の肝動脈再建の選択肢の１つになりうると思われる．

Key words: reconstruction of the right hepatic artery, jejunal artery of the effernt limb, carcinoma of the biliary tract

はじめに

膵胆道癌はその解剖学的特性と，神経周囲に浸潤しやすいという生物学的特性により，周辺の基幹脈管である肝動脈，門脈などに容易に浸潤する[1]．血管浸潤例の根治を得るためにはこれら大血管の切除再建が必要となる．今回，我々は右肝動脈の切除再建により治癒切除となった中部胆管癌の１例を経験したので考察を加え報告する．

症　例

患者：64歳，男性

主訴：黄疸

既往歴，家族歴：特記事項なし．

現病歴：1993年７月黄疸出現し，勤医協中央病院を受診した．腹部超音波検査で肝内胆管，胆嚢の拡張を認め，閉塞性黄疸と診断した．経皮経肝胆道ドレナージを施行し，中部胆管に狭窄を認めた（**Fig. 1**）．経皮経肝胆道鏡検査で狭窄部に不整粘膜を認め，生検にて中分化型管状腺癌と診断された．1993年10月５日手術目的で当科に転院した．

当科入院時血液検査所見：CA19-9が上昇していたが，そのほかに異常所見を認めなかった（**Table 1**）．

＜1995年６月14日受理＞別刷請求先：道家　　充
〒006　札幌市北区北15条西７丁目　北海道大学医学部第２外科

Fig. 1 Cholangiography demonstrated obstruction in the middle portion of the bile duct.

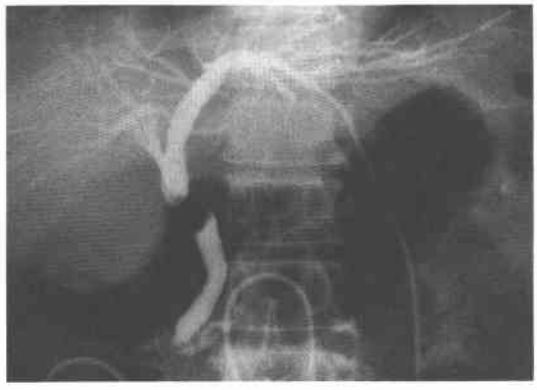

血管造影検査所見：腹腔動脈造影で右肝動脈の不整狭窄を認めた（**Fig. 2**）．経動脈性門脈造影では異常所見を認めなかった．

以上より右肝動脈浸潤を伴った中部胆管癌と診断し，10月26日開腹した．

手術所見：３管合流部に腫瘤を認めた．肝転移，腹膜播種を認めず，幽門輪温存膵頭十二指腸切除を施行することとした．胆管は前区域枝２本，後区域枝，左肝管のレベルで切断した．最後に右肝動脈と胆管の剝離を試みたが，不能のため切除再建することとした．

Table 1 Laboratory data on admission

Urinalysis		ALP	244 IU/l
protein	(−)	γ-GPT	46 IU/l
sugar	(+)	T. Bil	0.8 mg/dl
Feces		D. Bil	0.6 mg/dl
occult blood	(±)	T. Chol	122 mg/dl
parasite egg	(−)	ChE	0.37 ΔpH
CBC		Na	142 mEq/l
RBC	371×10^4 /mm^3	K	4.1 mEq/l
Hb	12.9 g/dl	Cl	105 mEq/l
Ht	37.5 %	BUN	7 mg/dl
Plt	23.3×10^4 /mm^3	Cr	0.6 mg/dl
WBC	6,400 /mm^3	Tumor marker	
Blood chemistry		CA19-9	1,147.8 U/ml
TP	6.7 g/dl	CEA	1.1 ng/ml
Alb	3.9 g/dl	ICG test	
GOT	21 IU/l	R_{15}	11.3 %
GPT	37 IU/l	K	0.14
LDH	228 IU/l		

Fig. 2 Preoperative celiac angiography demonstrated encasement on the right hepatic artery (arrow).

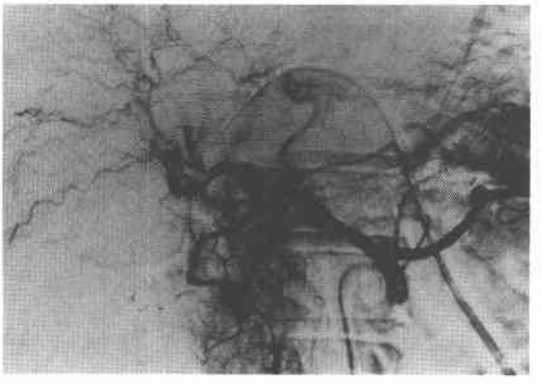

Fig. 3 Schema of reconstruciton of the right hepatic artery. The jejunal artery of the effernt limb was anastomosed with the right hepatic artery.
JA : jejunal artery, RHA : right hepatic artery

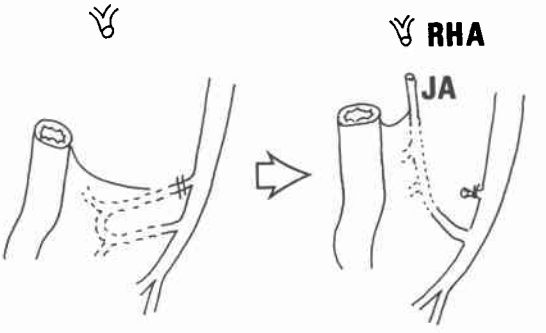

Fig. 4 Intraoperative findings. (Arrow indicates anastomosis of the arteries.)
A : anterior branch of the right hepatic artery, P : posterior branch of the right hepatic artery, J : jejunal artery of the efferent limb

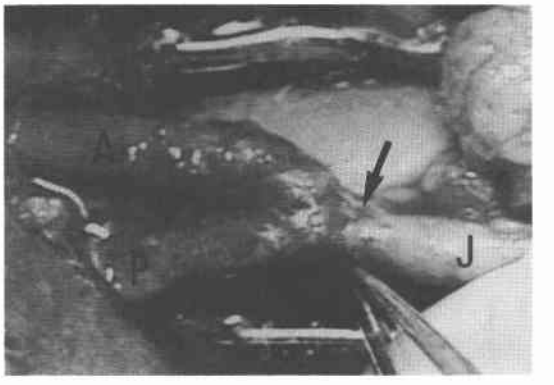

右肝動脈を固有肝動脈分岐部より前後区域枝分岐直前までの3cmにわたり切除した．第2空腸動脈を起始部で結紮し，胆道再建に用いる空腸脚とともに肝門部に挙上した（**Fig. 3**）．

空腸動脈起始部は1.5mm径であった．右肝動脈を切断したが肝臓側からの逆流をほとんど認めなかった．空腸動脈と右肝動脈を顕微鏡下に端々吻合した(9-0ナイロン糸，結節吻合)（**Fig. 4**）．この間左肝動脈の遮断はしなかった．膵胃吻合，胆管空腸吻合，十二指腸空腸吻合を施行し，手術を終了した．手術時間757分，出血量2,410gであった．

切除標本病理所見：胆道癌取扱い規約に従って Bm, circ, 結節浸潤型, 2.0×2.0cm, S_2, $Hinf_0$, H_0, $Ginf_2$, $Panc_0$, D_0, $VArh_2$, P_0, N_2(+)13a, M(−), St (−), DW_0, HW_0, EW_0, Stage IV, 相対治癒切除と診断した[2]．合併切除した右肝動脈に癌浸潤を認め(**Fig. 5**)，組織学的には高分化型管状腺癌，結節浸潤型, int, INFβ, ly_1, v_0, pn_3, ss, $hinf_0$, $ginf_0$, $panc_0$, d_0, vs_1 (Arh), n_2 (+) 13a, hw_0, dw_0, ew_1, stage IV であった．

術後腹部血管造影：上腸間膜動脈造影により，空腸動脈を経由して右肝動脈領域が良好に造影された．腹腔動脈造影では，左肝動脈領域が造影されたが，右肝動脈領域は造影されなかった（**Fig. 6**）．

術後経過：肝機能酵素が軽度上昇したが3日間で正

Fig. 5 Histopathological study showed adenocarcinoma cells in adventitia of the right hepatic artery (H & E, ×400)

Fig. 6 Postoperative angiography.
A: celiac arteriogram, B: superior mesenteric arteriogam. (Arrow indicates anastomotic region.)

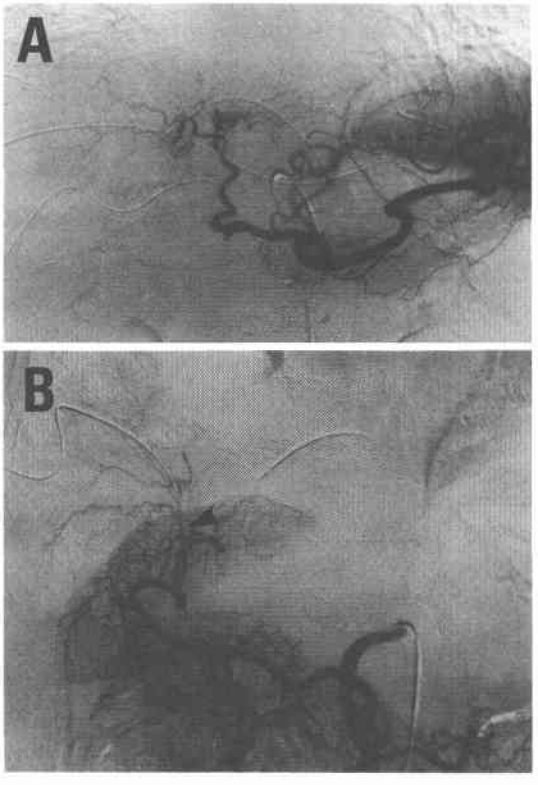

常値に回復した．肝管空腸吻合縫合不全などの術後合併症は認めなかった（**Fig. 7**）．

経口摂取が十分となった60病日に退院し，16か月後の現在外来にて経過観察中である．

Fig. 7 Postoperative cholangiograpy demonstrated no leakage of choledoco-jejunostomy
A: anterior branch, P: posterior branch, L: left hepatic duct

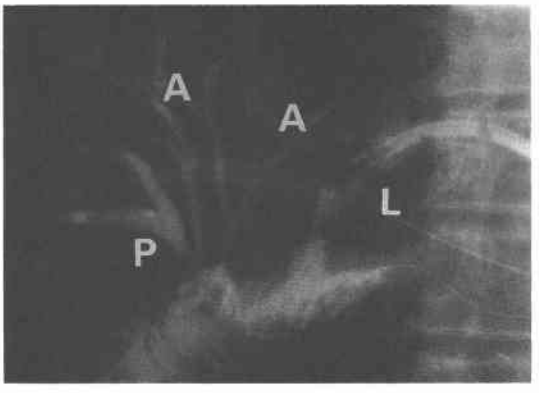

考　察

右肝動脈は通常，肝十二指腸間膜内を胆管と平行に走行し，胆管後面を通って肝臓に入り込む，このため胆管癌の浸潤を容易に受けやすい．また膵胆道癌は神経周囲に浸潤しやすいものが多く，神経を介して血管へも浸潤する結果となる．胆管癌の根治性を妨げているのは肝動脈，門脈との間に十分な剝離距離をとることができないためである．この問題を解決するため肝十二指腸間膜全切除，さらに膵頭十二指腸切除，拡大肝葉切除を付加するといった超拡大手術が提唱され，いくつかの施設で施行されている[3)4)]．しかし手術死亡率や，術後合併症の危険性も高まることを念頭においておかなければならない．現在われわれは間膜全切除ではなく，血管浸潤部を合併切除することで根治性を追求している．門脈の切除再建は比較的容易，安全であり，浸潤の疑いがあれば，積極的に施行している[5)6)]．しかし，動脈再建の適応は慎重に検討する必要がある．現在われわれの動脈合併切除の適応は，遠隔転移がなく，術中所見で切除組織と血管の剝離が不可能と診断し，血管合併切除により腫瘍の治癒切除が期待できる場合としている[7)8)]．

遠隔成績から見てみると，胆管癌切除後の生存率は，治癒切除であったか否かによって有意差が示されている[9)]．少なくとも進行癌の長期生存例は，非切除例よりも治癒切除例の中から出てくることが期待され，動門脈合併切除による治癒切除を積極的にめざすべきと考えられる．

今日血管外科の手技が，さまざまな領域の疾患に応用されるようになってきた．その手術内容と扱う血管径の大きさにより，血管吻合の方法は異なる．5mm ぐらいまでの血管径の再建に対してはルーペ下で十分であるが，1～4mm 程度の径の血管吻合には顕微鏡下に行う再建（microvascular surgery）が適していると考えられる．Mori らは肝移植時のルーペ下と顕微鏡下の肝動脈再建を比較し，後者の合併症が少ないと報告している[10]．欠点は術野が深いため，操作がしづらく，良視野を保うことが困難なこと，再建にやや長時間を要することである．この対策として，皮膚切開を十分に大きくとること，焦点距離の長い対物レンズを使用すること，肝動脈の遮断は左右肝動脈のどちらかの遮断とし，肝完全阻血時間をできるだけ少なくすることを心がけている．自験例は，肝完全阻血の状態はなかった．このために術後肝機能検査で一過性の異常しか認めなかったと思われる．

左右肝動脈の再建の必要性に関しては，議論が分かれる．尾形らは，左右の肝動脈には肝内交通が存在するため，左右一方のみの再建で十分であると述べている[11]．しかし自験例では，右肝動脈切断時に肝臓側からの逆流をほとんど認めず，術後の動脈造影でも左右の肝内交通枝を認めなかった．本例のような左右肝動脈の交通枝発達不良例は肝動脈を再建すべきと考える．また逆流の確認は動脈再建の適応を決める一助になると思われる．浜崎らは，肝動脈遮断により生ずる胆道血流の減少が胆管空腸縫合不全などの合併症の起因になりうることから，肝動脈再建の必要性を報告している[12]．我々も同意見であり，胆道再建を伴う場合は左右の肝動脈をともに積極的に再建すべきと考えている．自験例では右肝管を3本，左肝管1本を再建したが，縫合不全を認めていない．

肝動脈再建に用いる血管については，多くの報告がある[13][14]．直接吻合，右胃大網動脈，脾動脈，大伏在静脈間置が標準的であるが，切除距離が長い場合は吻合部に緊張がかかり，閉塞や破裂の危険性が高くなる．脾動脈を使用する場合には膵全摘が前提となり，侵襲度の面で推奨されない．大伏在静脈の間置は吻合が2か所必要となり，合併症の危険性が倍加する．われわれは，右肝動脈の再建に，胆管空腸吻合に用いる挙上空腸脚の空腸動脈（空腸脚動脈）を用いることを考案した．本術式は空腸動脈を上腸間膜動脈からの起始部で切離すれば血管径が2mm ぐらいとなり，右肝動脈とよく適合する．しかも腸間膜とともに肝門部に挙上されるため吻合部に緊張がかからず，吻合部を腸間膜の奨膜で被覆することが容易であり，汚染の機会からのがれることが期待できる．今回は右肝動脈のみを空腸脚動脈で再建したが，分枝部を利用すれば，左右2本の肝動脈の再建も可能である．今後，空腸脚動脈単独で十分な肝血流量を確保できるかどうか，さらに症例を重ね，検討していきたい．

文　献

1) Takahashi T, Ishikura H, Kato H et al: Intrapancreatic, extra-tumoral perineural invasion (nex) an indicator for the presence of retroperitoneal neural plexus invasion by pancreas carcinoma. Acta Pathol Jpn 42：99—103，1992
2) 日本胆道外科研究会編：胆道癌取扱い規約．第3版．金原出版，東京，1993
3) 羽生富士夫，中村光司，吉川達也：胆道癌根治術；拡大肝右葉・肝十二指腸間膜・膵頭十二指腸切除．外科治療　59：12—21，1988
4) 三村　久，金　仁沫，折田薫三ほか：胆管癌に対する肝十二指腸間膜全切除術，大腿動脈・門脈臍部および上腸間膜静脈・大腿静脈の二重バイパス法による手術．手術　21：161—165，1987
5) 加藤紘之，下沢英二，奥芝俊一ほか：腹部外科における門脈再建手技の実際とコツ．手術　46：1937—1945，1992
6) 本原敏司，田中栄一，工藤芳之ほか：膵癌に対して人工血管（EPTFE）を用いた門脈再建．日臨外医会誌　55：2511—2516
7) 西部俊哉，加藤紘之，岩代　望ほか：動脈合併切除および血行再建を行った膵癌手術．日血管外会誌 3：417—423，1994
8) 山本有平，野平久仁彦，新富芳尚ほか：膵頭部癌切除後の microvascular surgical technique を用いた血行再建．日マイクロサージ会誌　6：183—191，1993
9) 水本龍二，小倉嘉文，赤坂義和：胆管癌の外科—切除成績の現況と問題点—上部胆管癌・肝門部胆管癌．臨外　39：1383—1388，1984
10) Mori K, Nagata I, Yamagata S et al: The introduction of microvascular surgery to hepatic artery reconstruction in living-donor liver transplantation — its surgical advantages compared with conventional procedures. Transplantation 54：263—268，1992
11) 尾形佳郎，菱沼正一，高橋　伸ほか：膵癌手術における血管外科の応用．消外　16：11—21，1993
12) 浜崎啓介，三村　久，小林達則ほか：肝十二指腸間膜全切除における肝動脈再建の必要性．胆と膵 10：1245—1248，1989
13) 草野敏臣，古川正人，中田俊則ほか：胃大網動脈を

用いた肝動脈再建法（上部胆管癌に対して）．日外会誌　91：1749—1751，1990
14）小川法次，宮田正彦，中尾量保ほか：門脈・肝動脈血行再建を伴う膵全摘術後長期生存した膵癌の1症例．日消外会誌　21：2172—2175，1988

A Case of Bile Duct Carcinoma Reconstructed Right Hepatic Artery with Jejunal Artery of the Efferent Limb

Mitsuru Dohke, Hiroyuki Kato, Toshiji Motohara, Shunichi Okushiba, Toshiyuki Takahashi and Takashi Hara*
Second Department of Surgery, Hokkaido University School of Medicine
*Department of Surgery, Kinikyo Central Hospital

A 64-year-old male patient was admitted to our hospital for obstructive jaundice. Due to carcinoma of the middle portion of the bile duct that invaded the right hepatic artery, a pyloric ring-preserving pancreatoduodenectomy was performed, with reconstruction of the right hepatic artery. PTBD was performed, and cholangiogram revealed an obstruction in the middle portion of the bile duct. A celiac angiogram revealed an encasement on the right hepatic artery. The patient was diagnosed as having bile duct carcinoma with invasion to the right hepatic artery. Pancreatoduodenectomy was planned. During the operation, the tumor could not be stripped from the right hepatic artery, and therefore, we dissected the artery with the tumor. Back flow from the right hepatic artery (from the liver side) was slight. We reconstructed the right hepatic artery with the jejunal artery of the efferent limb, for reconstruction of the biliary tract. The postoperative course was uneventful. Postoperative angiogram indicated that the right hepatic artery was patent. In this case the communication of the right and left hepatic arteries was poor. Thus, reconstruction of the right hepatic artery was considered necessary to prevent hepatic failure. The jejunal artery of the efferent limb is an alternative choice in reconstruction of the hepatic artery in pancreatobiliary surgery.

Reprint requests: Mitsuru Dohke　Second Department of Surgery, Hokkaido University School of Medicine
Kita-15 Nishi-7, Kita-ku, Sapporo, 060 JAPAN