日消外会誌　28 (11)：2205～2209，1995年

重症感染症をともなった急性壊死性膵炎に対する経後腹膜経路オープンドレナージ法の1例

浦和市立病院外科
守瀬　善一　山藤　和夫　高橋　哲也
朝見　淳規　林　浩二　藤井　俊史
武内　孝介　貴志　和生　戸倉　康之

重症壊死性膵炎に対して，経後腹膜経路アプローチによるオープンドレナージ法をもちいて救命しえた症例を得たので，その術式とともに報告する．症例は69歳の女性で，心窩部痛，背部痛を主訴として来院した．急性膵炎の診断で治療を行ったが，ショック状態に陥り手術を行った．CTで，膵床より両側腎周囲，左側は結腸背側を経て骨盤部後腹膜に至る感染壊死巣を認めた．左第12肋骨根部より上前腸骨棘に至る斜切開にて腎周囲に直接到達し，脾臓背側から仙骨前面までの後腹膜壊死巣の用手的除去後，開放創とした．右側にも同様の切開を置き，1日2回の洗浄・壊死組織除去を行い，感染は約1か月で制御された．感染性壊死性膵炎に対しては開腹下に腹側より行われる手術法が多いが，後腹膜全体広がった感染壊死巣の除去は不完全となりやすい．経後腹膜経路オープンドレナージ法は，後腹膜全体に広がった感染壊死巣に軽度の侵襲で十分な効果を挙げる術式である．

Key words: acute necrotizing pancreatitis, retroperitoneal drainage, open drainage

はじめに

重症急性膵炎に対する外科的治療の適応時期やその方法には，現在なお議論がありコンセンサスが得られていない．しかし，感染を併発した急性壊死性膵炎に対しては，何らかの外科的治療が必要とされ，その方法としては，一般の開腹ドレナージ法のほかに後腹膜の広範な壊死巣除去および術後の持続的な洗浄[1)~4)]，いわゆるオープンドレナージ法[5)~8)]，膵切除術[9)]およびこれらを組み合わせた術式が推奨されてきている．しかし，これらの方法はいずれも開腹下に腹側よりのアプローチで行われる手技であり，後腹膜全体に広範に広がった感染壊死巣の除去に関しては，不完全となったり，術後のドレナージの状態によっては再発が認められるなど決定的な治療法とは言い難いのが現状である．

今回われわれは，全身状態が極度に不良のため全身麻酔下における開腹手術が困難であること，膵床からダグラス窩までに至る広範な後腹膜に感染壊死巣が存在することなどの理由によって局所麻酔下に経後腹膜経路でオープンドレナージを行い救命しえた症例を得たので，その術式の詳細とともに報告する．

症例および術式

患者：69歳，女性

主訴：心窩部痛，背部痛，嘔吐

既往歴：22歳時，急性虫垂炎にて虫垂切除術．50歳時，子宮筋腫にて単純子宮全摘術．65歳時，軽度肝機能障害のため，肝庇護剤の経口投与を受け軽快．原因は不明．

飲酒歴：なし．

家族歴：母親が，糖尿病で治療を受けていたとのことであったが，詳細は不明．

現病歴：平成6年2月9日午後3時30分頃より突然主訴が出現し，当院を受診した．

初診時現症：身長167cm，体重65kg，脈拍79/min，血圧119/82mmHg，体温36.2度，眼球および眼瞼結膜に黄疸，貧血を認めなかった．体表リンパ節は触知しなかった．胸部聴診上右下肺野の呼吸音の低下を認めた．心窩部を中心に，強い自発痛および圧痛，抵抗を認めた．背部にも強い自発痛を認めた．腹水は認めず，腹部に腫瘤は触知しなかった．

入院時血液検査所見：白血球数は18,200/mm³と上

＜1995年7月5日受理＞別刷請求先：守瀬　善一
〒336　浦和市三室2460　浦和市立病院外科

昇していた．赤血球数は464万/mm³，血小板数は22.6万/mm³と正常範囲内であった．血清アミラーゼ値が2,296IUと著明な上昇を示していた．GOT 131IU/l，GPT 71IU/l，γGTP 101IU/lが上昇を認めたが，総ビリルビン0.5mg/dl，アルカリフォスファターゼ194IU/l，総蛋白7.3g/dl，カルシウム9.4mg/dlなどそのほかのデータはいずれも正常範囲内であった．

入院時胸部単純X線所見：両側横隔膜の著明な挙上と右肺下葉の透過性の低下を認めた．上行結腸から肝彎曲部までの結腸ガスの貯留と腫大および横行結腸のガス像の消失（colon cut off sign）が認められた（**Fig. 1**）．

入院時腹部超音波検査所見：膵実質の描出は，消化管のガスのために不十分であった．膵周囲への浸出液の貯留および少量の腹水貯留を認めた．また，胆嚢の腫大と胆嚢内に胆泥の貯留を認めた．

以上より，胆嚢炎を併発した急性膵炎と診断し，同日内科入院．禁飲食安静とし，膵酵素阻害剤，抗生物質投与を行った．また，同日percutaneous transhepatic gallbladder drainage（以下，PTGBD）チューブを挿入し，胆道ドレナージを行った．PTGBDチューブよりの造影では，胆嚢内，胆管内ともに結石を認めず，胆管末端像も異常を認めなかった．2月22日にcomputed tomography（以下，CT）検査も行ったが，膵臓の軽度の腫大および膵周囲後腹膜の浸出液の貯留を認めたのみで腫瘤，結石その他膵炎の原因となる病変の存在は認めなかった．

内科的治療にもかかわらず，症状は軽快，増悪を繰り返し，同3月10日頃より胃体部小彎の巨大胃潰瘍よりの出血を繰り返し，急激に状態が悪化した．3月28日，ドーパミンの使用にもかかわらず収縮期血圧が80mmHg台とショック状態に陥り，意識レベルが低下し，胸部単純X線上adult respiratory distress syndrome（ARDS）様の所見も認められたため，外科に転科し緊急手術を行うこととなった．

手術直前のCT所見では，膵床より両側腎周囲，特

Fig. 1　The plain abdominal X-ray film showed a "colon cut-off sign" at the time of her admission

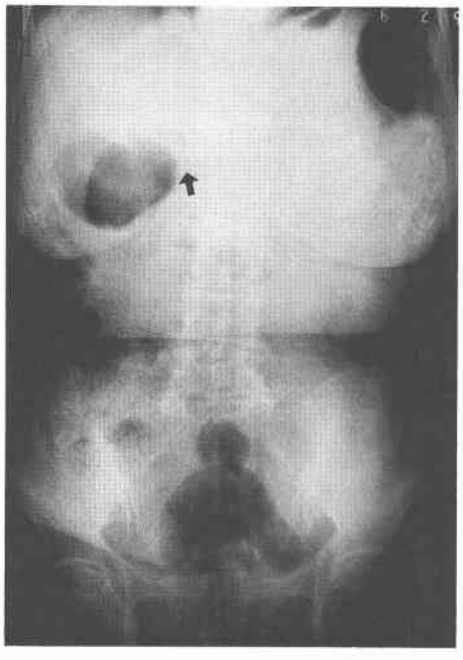

Fig. 2　The CT findings just before the operation revealed a large amount of necrotic tissue complicated with bacterial infection spreading widely in the retroperitoneal space from peripancreatic space to pelvic cavity.

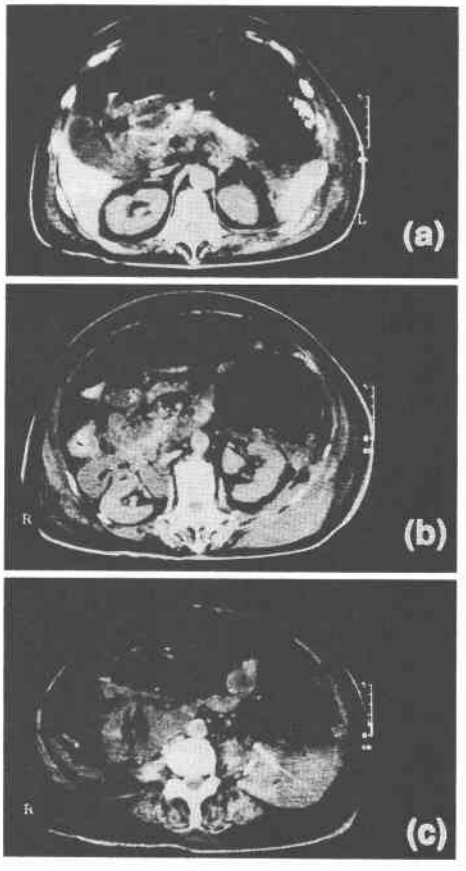

に左側は結腸背側を経て骨盤部後腹膜に至る広範なガス像を伴った感染壊死巣の存在が認められた（**Fig. 2**）．この感染壊死巣の除去，ドレナージに当たって，われわれは，右側臥位で，左背部から側腹部にかけて第12肋骨根部より上前腸骨棘付近に至る斜切開を置き，腎臓の上方および前面の後腹膜に直接到達し，この創より，上方は脾臓背側横隔膜下の後腹膜，下方は仙骨前面の後腹膜，内側は推骨左縁までの後腹膜感染壊死巣を用手的に除去した後，創部の皮膚および筋層を反転して周囲の皮膚に縫着し開放創とした（**Fig. 3**）．1週間後にさらに右側に同様の切開を置き，両側とも1日2回の洗浄および用手的壊死組織除去を行いイソジンガーゼをパッキングした．両手術のさい，患者は，呼吸不全を併発したショック状態で意識レベルも低下しており，手術は開腹を伴わないため局所麻酔下で施行された．また，手術後の洗浄および処置もpentazosin (30mg) の経静脈前投与のみで施行しえた．これにより，後腹膜局所の感染は約1か月で完全にコントロールされた（**Fig. 4**）．その後，methicillin-resistant Staphylococcus aureus（MRSA）肺炎，十二指腸狭窄，麻痺性イレウス，出血性巨大胃潰瘍，胆嚢炎などの併発症を認めたが，内科的治療にて軽快し，全身状態が改善したため，手術より約5か月後の9月2日に左切開創の閉鎖を局所麻酔下に行った．右切開創は自然閉鎖し，9月27日軽快退院した．退院後外来経過観察中であるが再発はなく健在である．

Fig. 3 Long oblique incision from a root of 12th rib to anterior superior spinailiaca on her back directly approaching to the retroperitoneal space was made and the necrotic tissue was removed bluntly. The wound was laid open and the debridement had been performed repeatedly via the wounds.

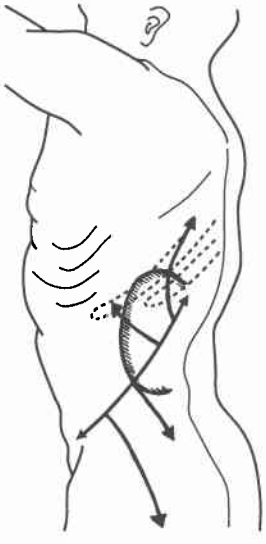

Fig. 4 (a) After the first left side operation, the left side necrotic tissue completely disappeared although the right side remained. (b) After the second right side operation, the necrotic tissue on both sides completely disappeared. Cholecystitis accompanied with a peri-gallbladder effusion was revealed. (c) Ten months after the operation, there is no effusion and necrotic tissue complicated with infection. It is revealed that the tail of pancreas has disappeared.

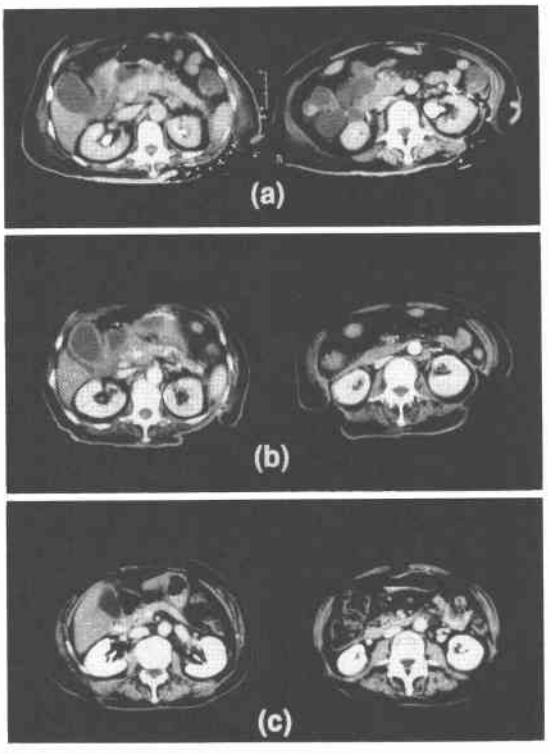

考　察

一般に重症急性膵炎として議論される病態の中には，初期に活性化好中球や高サイトカイン血症などの働きによって多臓器不全を併発して重症化する病態と，この時期を乗り切った後に膵臓およびその周囲の壊死組織（急性壊死性膵炎）に感染を併発して重症化する病態の2者が含まれている．この2つの病態それぞれにおいて，いまだにその治療法には様々な議論が

あるが，外科的治療の絶対的な適応になるのは後者の病態である．この病態に対しては，壊死巣の除去とその後のドレナージを目的とした手術法として，一般の開腹ドレナージ法のほかに後腹膜の広範な壊死巣除去および術後の持続的な洗浄[1)~4)]，いわゆるオープンドレナージ法[5)~8)]，膵切除術[9)]およびこれらを組み合わせた術式が考案されている．ことに，近年推奨されてきている後腹膜の広範な壊死巣除去に加えたオープンドレナージ法または術後の持続的洗浄法は，この病態の予後を少なからず改善していると考えられる．しかし，これらの方法はいずれも開腹下に腹側よりのアプローチで行われる手技であり，後腹膜全体に広範に広がった感染壊死巣に関しては，術後の状態によってはドレナージが不完全となり，再発が認められる例も少なくない．急性壊死性膵炎に対する壊死巣除去およびオープンドレナージ法を行っている武田らの報告[8)]によれば，感染壊死巣が骨盤部後腹膜まで広がっている症例の死亡率は実に80%であり，進行したこの病態に対する治療の難しさをうかがわせている．同時に高度に進行して感染を伴った急性壊死性膵炎患者では，その全身状態が敗血症や呼吸不全などの合併症のために低下している症例が多く，治療法の選択においては，可能な限り侵襲の少ない術式を選択することが望ましい．

われわれは以前に，開腹下のドレナージ手術後の後腹膜感染壊死巣再発症例に対して，Fangiez ら[10)]や Van Vyve ら[11)]が提唱している経後腹膜経路のドレナージ手術を行って救命しえた症例を得ており，このアプローチによりかなり少ない侵襲で後腹膜に存在する感染壊死巣を有効にドレナージできることを経験した．しかしながら，かれらの上側腹部，背部横切開によるクローズドドレナージでは，1．骨盤部後腹膜まで広がった感染壊死巣の除去が不十分になりやすいこと．2．術後の再発が多いことよりわれわれは，骨盤部後腹膜まで広がった感染壊死巣を有した今回の症例に対して，経後腹膜経路のドレナージ手術を行うに当たって，1．切開を第12肋骨根部より上前腸骨棘付近に達する長い尾側に向かう斜切開とし，2．創を開放のままオープンドレナージとした．患者は，呼吸不全を併発したショック状態で意識レベルも低下しており，全身麻酔下の開腹手術にはきわめて危険が高い状態であったが，手術は開腹を伴わないため局所麻酔下で行われ，侵襲を最小限にとどめることができた．

今回の経後腹膜経路オープンドレナージ法を現在一般的に行われている後腹膜の広範な壊死巣除去に加えた開腹下オープンドレナージ法または術後の持続的洗浄法などと比較した場合に，長所としては，1．開腹操作を行わないため少ない侵襲で行うことができること．2．横隔膜下から骨盤部に至るまでの全後腹膜領域にアプローチが容易であり，術後も繰り返し壊死巣の除去ができること．3．全操作過程にわたって十二指腸以外の消化管が壊死巣や外気に接触することがなく瘻孔発生の危険が低く抑えられることなどがあげられる．また短所としては，掻爬部を直視下に観察できないことが多くなるため，1．操作により出血が生じた際のコントロールがつきにくいこと．2．末梢の小壊死巣が取り残される可能性があること．さらに，3．後腹膜病変以外に対する処置は不可能であること．4．術後の管理が繁雑であること．5．左右の後腹膜領域はそれぞれ別々にドレナージする必要があることがあげられる．

Howard らによれば[12)]，急性膵炎発症後1か月以上たった症例では，基本的には病変が後腹膜に限局し，容易に壊死組織が識別され用手的除去が可能であるとされ，今回のわれわれの経験でも，症例を発症後時間が経過して壊死巣の識別が容易となったものに限り，用手的除去操作を慎重かつ丁寧に行えば，出血の可能性はかなり低く抑えられるのではないかと思われた．また，同様の理由からこの時期の症例では，胆石その他の胆道系の合併症を除けば，腹腔内での操作が必要不可欠な病変はまれであり，胆道系の合併症に関しても，percutaneous transhepatic biliary drainage (PTCD)，PTGBD，endoscopic sphincterectomy (EST) などの方法で十分に処置が可能なものが多い．また，末梢の小壊死巣の遺残に関しても，術後に頻回の CT による検索を行い開放創より処置を行えば十分にコントロールが可能であると思われた．

すなわち，経後腹膜経路オープンドレナージ法は，膵炎発症後時間が経過して壊死巣が後腹膜に広範に広がってはいるが，その識別は容易で，なおかつ全身状態が不良となったような症例に対して適応すれば，安全で効果的な術式であると考えられた．

文　献

1) Berger HG, Buchier M, Bitter R et al: Necrosectomy and postoperative local lavage in necrotizing pancreatitis. Br J Surg **75**: 207—212, 1988

2) Pederzoli P, Bassi C, Vesentini S et al: Retroperitoneal and peritoneal drainage and lavage in the treatment of severe necrotizing

pancreatitis. Surg Gynecol Obstet **170**：197—203, 1990
3) Ito T, Chiba K, Kajiwara Y et al: The surgical technique of retroperitoneal lavage for the treatment of extended necrotizing pancreatitis. Surg Today **24**：285—288, 1994
4) 伊藤俊哉, 千葉憲哉, 井上啓爾ほか：後腹膜灌流が有効であった感染性壊死性膵炎の1例. 日消外会誌 **25**：2397—2401, 1992
5) Bradley EL III: Management of infected pancreatic necrosis by open drainage. Ann Surg **206**：542—550, 1987
6) Fugger R, Schulz F, Rogy M et al: Open approach in pancreatic and infected pancreatic necrosis: Laparostomies and preplanned revisions. World J Surg **15**：516—521, 1991
7) Bradley EL III: A fifteen year experience with open drainage for infected pancreatic necrosis. Surg Gynecol Obstet **177**：215—222, 1993
8) 武田和憲, 小針雅男, 砂村真琴ほか：急性壊死性膵炎に対する外科的治療；Necrosectomy および opendrainage. 消外 **16**：325—339, 1993
9) 原口義座, 長谷川俊二, 大沢寛行：急性壊死性膵炎に対する緊急手術としての膵切除術. 手術 **46**：1377—1389, 1992
10) Fagniez PL, Rotman N, Kracht M: Direct retroperitoneal approach to necrosis in severe acute pancreatitis. Br J Surg **76**：264—267, 1989
11) Van Vyve EL, Reynaert MC, Lengele BG et al: Retroperitoneal laparotomy: A surgical treatment of pancreatic abscesses after an acute necrotizing pancreatitis. Surgery **111**：369—375, 1992
12) Howard JM: Delayed debridement and external drainage of massive pancreatic or peripancreatic necrosis. Surg Gynecol Obstet **168**：25—29, 1989

A Case of Extended Necrotizing Pancreatitis Treated Successfully by Direct Retroperitoneal Open-Drainage Method

Zenichi Morise, Kazuo Yamafuji, Tetsuya Takahashi, Atsunori Asami,
Koji Hayashi, Shunji Fujii, Kousuke Takeuchi,
Kazuo Kishi and Yasuyuki Tokura
Department of Surgery, Urawa Municipal Hospital

A case of extended necrotizing pancreatitis complicated with bacterial infection was treated successfully by our new surgical method, direct retroperitoneal open-drainage. A 69-year-old woman complaining of epigastralgia and severe back pain was hospitalized and treated for acute pancreatitis for about a month. Then she developed shock and underwent surgery. The CT findings just before the operation revealed a large amount of necrotic tissue complicated with bacterial infection spreading widely throughout the retroperitoneal space, from the peripancreatic space to the pelvic cacity. We made a long oblique incision from the root of the 12th rib to the anterior superior spina iliaca on the left side of her back to obtain a direct approach to the retroperitoneal space. The necrotic tissue was removed bluntly. The skin and muscle edge of the wound was turned over, and sutured to the skin around the wound. The wound was laid open. The same procedure was performed on her right back one week after that. Lavage and debridement were performed twice a day via these bilateral wounds. The infection in the retroperitoneal space was controlled completely after about one month. Although several surgical treatments for extended necrotizing pancreatitis has been advocated, they all involve trans-peritoneal approaches after laparotomy and may be frequently insufficient for drainage and removal of infectious necrotic tissue spreading throughout the retroperitoneal space. Our new method could achieve adequate drainage for the widespread infectious necrotic tissue in the retroperitoneal space under a minimally invasive operation.

Reprint requests: Zenichi Morise Department of Surgery, Urawa Municipal Hospital
2460 Mimuro, Urawa City, 336 JAPAN