日消外会誌　28（11）：2210～2214，1995年

脾原発 Hodgkin 病の１例

町立津島病院外科，同　内科*，愛媛大学医学部第１外科**
河田　直海　　林　　雅郎　　三好　明文　　船津　　隆*
斉藤　真悟**　鈴木　偉一**　小林　展章**

症例は72歳の男性で，微熱，体重減少，左季肋部痛を主訴に当院を受診した．表在リンパ節，脾は触知しなかったが，腹部超音波および computed tomography 検査で脾に腫瘤が発見された．ガリウムシンチでは同部に強い集積が認められた．脾悪性リンパ腫疑いの診断で手術を行った．腫瘤は脾から膵尾部に浸潤し，脾動脈幹，下膵リンパ節に腫大が認められ，脾膵体尾部切除リンパ節郭清術を行った．腫瘤は弾性硬で15×12×12cm，充実性，黄白色境界鮮明であった．組織学的には Hodgkin 病，混合細胞型と診断され，膵への浸潤，リンパ節転移が認められた．Cyclophosphamide，vincristine，procarbazine，predonizolone による術後化学療法を６クール行い，術後３年半経過した現在も健在である．ほとんどすべての Hodgkin 病は表在リンパ節から発生するとされており，脾原発のものは非常にまれであるので報告した．

Key words： primary malignant lymphoma of the spleen，primary Hodgkin's disease of the spleen

はじめに

Hodgkin 病は一般にリンパ節に初発し，連続的に全身リンパ組織に進展していく疾患であり[1]，リンパ節以外から発生するものは非常にまれである．われわれは脾悪性リンパ腫疑いの診断のもとに切除術を行い，脾原発 Hodgkin 病と判明した症例を経験したので報告する．

症　例

患者：72歳，男性

主訴：微熱，体重減少，左季肋部痛

既往歴：20年前に抗マムシ血清で血清病，７年前に胃石のため胃切開術

家族歴：特記すべきことなし．

現病歴：平成３年５月頃から微熱あり，徐々に体重が減少し左季肋部痛も出現して来たため，平成３年10月４日当院を受診した．

現症：身長166cm，体重68kg．体重36.7°C．脈拍72/分．血圧130/70mmHg．結膜に貧血，黄疸なし．胸部身体的所見に異常なし．腹部は平坦で上腹部正中にヘルニアを伴う手術瘢痕あり．肝，脾，腫瘤を触知しない．全身の表在リンパ節に腫大なし．

入院時検査所見：貧血，白血球増多なし．核左方移動あるが異型なし．リンパ球表面マーカー解析では OKT4，OKT8とも正常．生化学検査では lactic acid dehydrogenase（LDH）が995IU/l，C reactive protein（CRP）が9.4mg/dl と上昇していたが，それ以外は異常なかった．成人Ｔ細胞性白血病（ATL）抗体陰性．骨髄像に悪性細胞なし（**Table 1**）．

腹部超音波所見：脾腫が見られ，そのほとんどが内部エコー不均一な充実性腫瘤で占められていた（**Fig. 1**）．

腹部 computed tomography（CT）所見：脾は腫大しその大部分は low density area に占められ，膵尾部との境界不鮮明で同部への浸潤が強く疑われた（**Fig. 2**）．

シンチグラム所見：肝シンチでは脾は上極を残し陰影欠損が，ガリウムシンチでは同部に強い集積が見られた（**Fig. 3**）．

腹部血管造影所見：脾腫瘍部に軽度の圧排所見が認められたが，明らかな血管新生は見られなかった．

炎症を伴い，LDH 高値，ガリウムシンチ高度集積を示す悪性腫瘍であることから，脾悪性リンパ腫を疑い平成３年10月23日手術を施行した．

手術所見：上腹部正中切開に左横切開を加え開腹した．脾は小児頭大に腫大し，脾門部では漿膜を越えて直接膵尾部に浸潤していた．脾動脈幹，下膵リンパ節に腫大が見られたが，それ以遠のリンパ節には腫大は

<1995年７月５日受理>別刷請求先：河田　直海
〒798-33　愛媛県北宇和郡津島町高田丙15　町立津島病院外科

Table 1 Laboratory findings on admission

WBC	7,200 /mm³	T. Chol	117 mg/dl
St.	14 %	TG	59 mg/dl
Seg.	57	β-Lipo	351 mg/dl
Mo.	8	Na	143 mEq/l
Eo.	2	K	3.9 mEq/l
Ba.	0	Cl	103 mEq/l
Ly.	19	Ca	4.9 mEq/l
RBC	411×10⁴ /mm³	BUN	11 mg/dl
Hb	12.7 g/dl	Crea	0.9 mg/dl
Ht	37.5 %	UA	6.8 mg/dl
Plt.	19.4×10⁴ /mm³	FBS	104 mg/dl
Tp	6.2 g/dl	Amyl	61 IU/l
Alb	3.4 g/dl	Fe	51 μg/dl
TTT	0.2 U	CRP	9.4 mg/dl
ZTT	2.1 U	CEA	0.8 ng/dl
T. bil	0.5 mg/dl	CA19-9	4.3 U/l
GOT	22 IU/l	Lymphocyte subclass	
GPT	12 IU/l	OKT4	41.8 %
LDH	995 IU/l	OKT8	32.3 %
ALP	126 IU/l	OKT4/OKT8=1.29	
LAP	32 IU/l	ATL-Ab	(−)
γ-GPT	11 IU/l	bone marrow	normal
Ch. E	229 IU/l		

Fig. 1 Ultrasonography revealed splenomegaly that was occupied by large heterogeneous echoic mass. (◀ pancreas)

Fig. 2 Computed tomography showed low density area extended to the pancreatic tail in the spleen.

Fig. 3 A big filling defect was recognized in the spleen on liver scintigram (right). Gallium strongly accumulated in the same site oppositely (left). (posterior view)

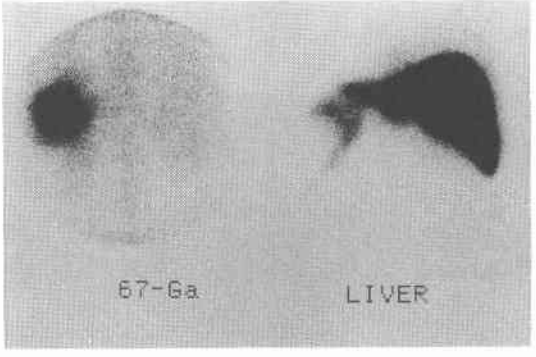

認められなかった．脾膵体尾部切徐リンパ節郭清術(⑩，⑪，⑱[2])を行った．

切除標本肉眼所見：脾重量は925g，腫瘤は脾表面にわずかに露出し，15×12×12cm，弾性硬，その割面は黄白色均一充実性で，正常脾組織とはっきりと境されていた（**Fig. 4**）．

病理組織学的所見：多角形の細胞質を有した異型細胞が増殖し，リンパ球浸潤を伴い，mirror image を示す Reed-Sternberg 細胞が多数見られ，混合細胞型の Hodgkin 病と診断された．膵臓への直接浸潤と，脾門部，脾動脈幹，下膵リンパ節への転移が見られた(**Fig.**

Fig. 4 The resected specimen. The tumor was elastic hard and measured 15×12×12cm in size. The cut surface was solid, white-yellow, and well-defined from the normal spleen.

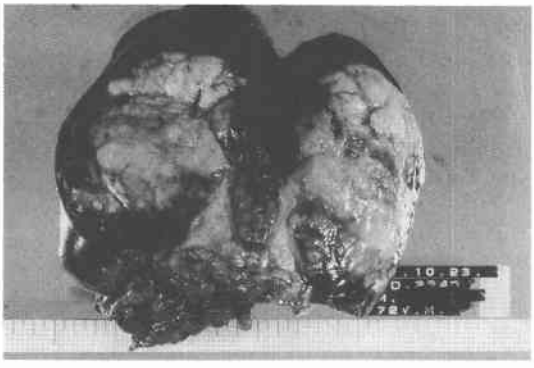

Fig. 5 Histological examination of the tumor demonstrated atypical cells with lymphcyte infiltration and Reed-Sternberg cells compatible with Hodgkin's lymphoma of mixed cellularity type. (HE stain×400)

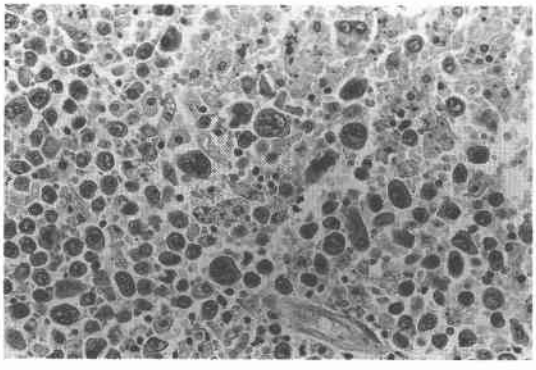

5).

術後経過良好にて，11月15日より cyclophosphamide 500mg，vincristine 1mg，procarbazine 100mg，predonizolone 40mg による多剤併用化学療法（COPP 療法）を6クール行った．化学療法中，痔瘻を併発したため，平成4年5月14日痔瘻根治術を行い5月30日退院した．術後3年半経過した現在，元気で外来通院中である．

考　察

脾臓原発の悪性腫瘍はきわめてまれで，Krumbhaar[3]は全悪性腫瘍の0.64%と報告している．その中では悪性リンパ腫の頻度が最も高いとされている[4]．悪性リンパ腫が進行するとしばしば脾を侵すため，脾

Table 2 Reported cases of primary Hodgkin's disease of the spleen in Japan

No.	Author	Age, sex	Symptoms	Labolatory findings	Preoperative diagnosis	Histological findings	Operation, chemotherapy	Prognosis
1.	Sugano[10] (1970)	33, M						
2.	Kurobane[11] (1974)	52, M	fever hepato-splenomegaly			Mixed cellularity omental and lymph node metastases	splenectomy (700g) omental nodules lymph node swelling chemotherapy	67D deid
3.	Tanaka et al[12] (1976)	38, M	chest, back pain splenomegaly fever	high LDH spleen scintigram: defect angiography: encasement, avascular	splenic cyst	Hodgkin sarcoma	splenectomy (1,750g) lymph node swelling(−) cyclophosphamide 400−600 mg/W	6M deid
4.	Nakano et al[13] (1984)	40, F	splenomegaly anemia	anemia high serum Cu gastric submucasal tumor	gastric sarcoma splenomegaly	Nodular sclerosis lymph node metastases	splenectomy (2,500g) total gastrectomy COPP 1 cycle	3M alive
5.	Mino et al[14] (1985)	58, M	left hypochondralgia hepato-splenomegaly	high LDH, ferritin echogram: heterogenous CT: low density Ga scintigram: accumulation	splenic tumor	Lyphocyte depletion	splenectomy (1,545g) lymph node swelling(−)	2.5Y alive
6.	this case	72, M	fever weght loss left hypochondralgia	high LDH, CRP echogram: heterogenous CT: low density liver scintigram: defect Ga scintigram: accumulation	s/o malignant lymphoma of the spleen	Mixed cellularity invasion to the pancreas lymph node metastases	splenectomy (925g) partial pancreatectomy lymph node cleaning COPP 6 cycles	3.5Y alive

に存在する悪性リンパ腫が脾原発であるとの診断は難しい．Gupta らはその診断基準として次の4項目を提案した[5]．①脾腫がありそれに伴う自覚症状がある．②臨床的，生化学的，血液学的，X線学的に他の病変がない．③開腹時に肝，腸間膜，大動脈周囲リンパ節に悪性リンパ腫を認めない．④脾原発悪性リンパ腫の診断後6か月を経ても他にリンパ節病変が見られない．自験例においてはこれらすべての項目を満たしたため，脾原発と診断した．

悪性リンパ腫は一般に Hodgkin 病と非 Hodgkin リンパ腫とに大別される．Hodgkin 病（以下，本症）は，組織学的に Reed-Sternberg 巨細胞ないし Hodgkin 細胞の存在を最も特徴とし，背景像から，①リンパ球優勢型，②結節硬化型，③混合細胞型，④リンパ球減少型の4亜型に分類されている（Rye 分類）．これら巨細胞の由来はいまだ明らかでなく，本症以外の疾患でも現れることが明らかになっている．中でも成人T細胞性リンパ腫は本症と類似の組織像を呈すが[6]，自験例では ATL 抗体陰性であった．

脾原発 Hodgkin 病は非常にまれで，Kaplan が集計した本症340例のうち脾原発と考えられるものは1例もない[7]．Niv らは文献例を含め4例について述べているに過ぎない[8]．本邦での報告は，われわれが検索し得た範囲では自験例を含め6例である（**Table 2**）．比較的若い男性に多く，発熱，腹痛，脾腫が主な症状である．生化学検査で LDH 高値，肝シンチで陰影欠損，ガリウムシンチで高度集積が見られる[9]．腹部超音波，CT 検査で脾腫瘍が認められ，これらの所見があれば少なくとも悪性リンパ腫が疑われるが，Hodgkin 病との診断は術後の組織学的診断を待たなければならない．

本症のうちリンパ節原発すなわちリンパ節性の治療は病期に従いリンパ節照射か化学療法の単独または併用が行われるが，臓器原発すなわち節外性の場合の治療法は確立していない[8]．節外性では組織学的診断を待たなければ診断はつかないことから，病変が脾およびその周辺に限局している場合にはまず摘出術を行い，組織像と進展範囲を明らかにすべきであろう．術後化学療法の効果についての文献も見当たらないが，リンパ節性の本症に対する化学療法の成績は非常に良好なため[1]試みて良いと考える．しかし，強力な化学療法による2次的発癌の可能性もあり[15]，厳重な経過観察が必要である．

本症の予後は病期により大きく左右されるが，一般に良好で，進展期症例においても化学療法がよく奏功し治癒可能な腫瘍とされている[1)15)]．一方，脾原発の本症の予後は古い報告では67日[11]，6か月[12]と良好とはいえないが，これらは本症の治療法が進歩する以前の症例であり，最近では格段に良くなっている[8)11)]．自験例も術後 COPP 療法を行い3年半を経過しているが再発の兆候を認めていない．

文　献

1) 大熨泰亮：Hodgkin 病．井村祐夫，尾形悦郎，高久史麿ほか編．最新内科学大系20．リンパ系疾患．中山書店，東京，1992, p117—132
2) 胃癌研究会編：胃癌取扱い規約．改訂第12版．金原出版，東京，1993
3) Krumbhaar EB: The incidence and nature of splenic neoplasms with a report on 40 recent cases. Ann Clin Med 5：833—860，1926
4) 豊島　隆，山本協二，松代　隆ほか：脾原発悪性リンパ腫の1例．外科治療　52：476—481，1985
5) Gupta TD, Coombes B, Brasfield RD: Primary malignant neoplasms of the spleen. Surg Gyencol Obstet 120：947—960，1965
6) The T- and B-cell malignancy study group: Statistical analysis of immunologic, clinical and histologic data on lymphoid malignancies in Japan. Jpn Clin Oncol 11：15—38，1981
7) Kaplan HS: Contiguity and progression in Hodgkin's disease. Cancer 31：1811—1819，1971
8) Niv Y, Abu-Avid S, Oren M: Primary Hodgkin's disease of the spleen. Am J Med 81：1120—1121，1986
9) Lee JD, Park CH, Griffith J et al: Gallium-67 scintiscan in the diagnosis of primary splenic non-Hodgkin's lymphoma after the treatment of Hodgkin's disease. J Nuc Med 33：1183—1185，1992
10) 菅野晴夫：リンパ組織，脾．腫瘍病理学．朝倉書店，東京，1970, p900
11) 黒羽　武：温故知新（ホジキン性巨脾症）．抗酸菌病研誌　26：5—18，1974
12) 田中千凱，細野芳男，渋谷智顕ほか：脾臓原発 Hodgkin 肉腫の1例．外科　38：101—106，1976
13) 中野芳明，塩崎　均，松浦茂昭ほか：胃と脾にみられた Hodgkin 病の1例．臨外　39：1463—1466，1984
14) 美野眞悟，藤田敏明，副島哲郎ほか：脾原発悪性リンパ腫の1例．日立医会誌　46：5—9，1985
15) 小椋美知則，上田龍三：Hodgkin 病の化学療法．悪性リンパ腫—診療の最前線．内科　68：270—273，1991

A Case of Primary Hodgkin's Disease of the Spleen

Naomi Kawata, Masao Hayashi, Akifumi Miyoshi, Takashi Funatsu*, Shingo Saito**, Yoshikazu Suzuki** and Nobuaki Kobayashi**
Department of Surgery and *Internal Medicine, Tsushima Municipal Hospital
**First Department of Surgery, Ehime University School of Medicine

A 72-year-old man consulted our hospital complaining of subfever, weight loss and left hypochondralgia. The superficial lymph nodes and spleen were not palpable. Abdominal echography and computed tomography revealed a tumor in the spleen which was detected by gallium scintigraphy as a strong accumulation. We operated on him under a diagnosis of suspected malignant lymphoma. The tumor of the spleen extended to the tail of the pancreas, and No. 10, 11, 18 lymph nodes were swollen. Total splenectomy with partial pancreatectomy and lymph node cleaning was achieved. The resected tumor was elastic hard, measured 15 × 12 × 12 cm in size, and was solid, white-yellow, and well-defined. The histological diagnosis was Hodgkin's disease, mixed cellularity which invaded the pancreas, and metastases of No. 10, 11, 18 lymph nodes. Six courses of postoperative chemotherapy with cyclophosphamide, vincristine, procarbazine and predonizolone were given. He is well and asymptomatic in a follow-up period of 3 years 6 months. Most cases of Hodgkin's disease occur from superificial lymph nodes. This is a very rare case of primary Hodgkin's disease of the spleen.

Reprint requests: Naomi Kamata Department of Surgery, Tsushima Municipal Hospital
Takata, Tsushima-cho, Kitauwa-gun, Ehime, 798-33 JAPAN