日消外会誌　28（11）：2215～2219，1995年

MRI診断が有用であった小腸間膜脂肪腫による小腸捻転の1例

恵寿総合病院外科・胃腸科
伊井　徹　安居　利晃　伊藤　博　森　和弘
鎌田　徹　秋本　龍一　神野　正博

小腸間膜脂肪腫により小腸捻転を生じたまれな1症例を経験した．また，本例は腹部MRIの冠状断像が術前診断に有用であったので併せて報告する．

症例は60歳の男性で，臍右側部の強い疼痛を主訴に来院した．腹部は平坦軟で臍右側部を中心に軽い圧痛を認め，検査成績では軽度の白血球増加を認めた．腹部CTで右側腹部に径8cmの脂肪性腫瘤を認め，腹部MRIの冠状断像で腫瘤に近接し腸間膜の巻き込み集中像と腸管の渦巻き配列（whirl-like pattern）を認めた．また，血管造影で上腸間膜動脈の屈曲狭窄と腸間膜血管枝の渦巻き配列（whirlpool arrangement）を認めた．以上より，小腸間膜脂肪腫による小腸捻転と診断し，捻転解除と腸間膜脂肪腫を含む小腸部分切除を施行した．術後経過は良好であり術後31日目に退院した．

腹部救急領域において，MRIはCTに比べ適応はほとんど無いとされているが，腸捻転の診断には有用であると考えられた．

Key words: lipoma of mesentery, small bowel volvulus, whirl-like pattern on abdominal magnetic resonance imaging

緒　言

原発性腸間膜腫瘍は比較的まれであり[1)2)]，線維組織，脂肪組織，平滑筋，血管系，神経組織などに由来する充実性腫瘍とリンパ組織に由来する嚢腫に分けられる[1)]．嚢腫は小児に好発しその合併症として小腸捻転の頻度が高い[3)]とされているが，充実性腫瘍による小腸捻転は私どもの検索した範囲内では本邦において今までに2例が報告されているに過ぎない[4)5)]．

今回，私共は小腸間膜脂肪腫により小腸捻転を生じたまれな1症例を経験した．また，腹部magnetic resonance imaging（MRI）が本症例の術前診断に有用であったので併せて報告する．

症　例

患者：60歳，男性

主訴：臍右側部の強い疼痛

既往歴：30歳時に虫垂切除術を受けた．

家族歴：特記すべきことなし．

現病歴：平成5年10月29日，突然臍右側部の持続的な強い疼痛を認め当院救急外来を受診した．

入院時現症：意識清明，顔面やや苦悶状．身長166.0cm，体重60.0kg，体温36.2℃，血圧160/100mmHg，脈拍94/分，整．胸部は異常なく，腹部は平坦軟で臍右側部を中心に軽い圧痛を認めるが，筋性防御，反跳痛は認めなかった．また，右下腹部に虫垂切除の手術瘢痕を認めた．

入院時血液生化学的検査成績：WBC 9,700/mm³と軽度の白血球増加を認める以外特記すべきことはなかった．

腹部単純X線：上腹部正中に軽度拡張した腸係蹄を数本認めた（**Fig. 1**）．

腹部超音波断層：臍右側に径10.1×6.6cmの内部がやや不均一で高エコー域を呈し，辺縁が平滑な充実性腫瘤を認めた（**Fig. 2**）．しかし腸管の描出は困難であった．

腹部computed tomography（CT）：右側腹部に腸間膜由来と考えられる径約8cmの脂肪性腫瘤を認め，それによる腸管の圧排様所見と腸管の拡張を認めた（**Fig. 3**）．腫瘤は脂肪腫を疑ったが脂肪肉腫を否定できなかった．なお，腸間膜や腸管の巻き込み像は明瞭ではなかった．

腹部MRI：冠状断像で腫瘤に接し腸間膜の巻き込み集中像と腸管の渦巻き配列（whirl-like pattern）[5)]を認めた（**Fig. 4**）．

＜1995年6月14日受理＞別刷請求先：伊井　徹
〒920　金沢市宝町13－1　金沢大学医学部第2外科

Fig. 1 Upright abdominal radiograph shows several loops of dilated small bowel in the upper abdomen (arrows).

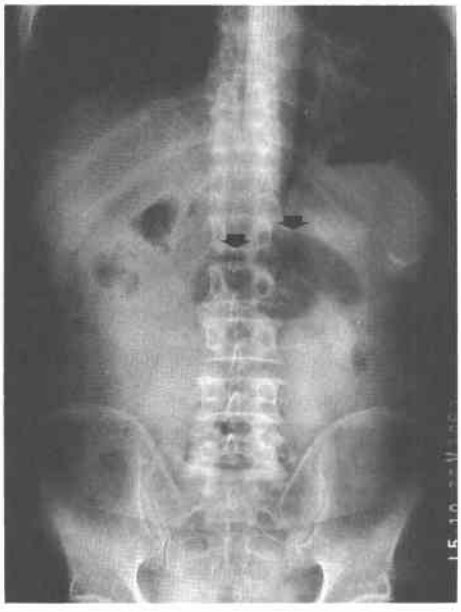

Fig. 2 Transverse sonograms shows a solid mass measuring 10.1×6.6cm in the right flank (arrowheads).

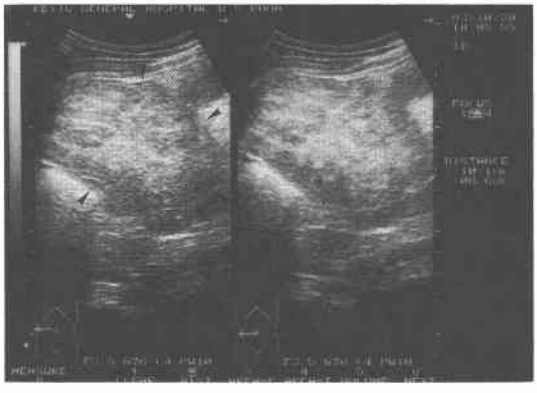

腹部血管造影：腫瘤は乏血管性で，上腸間膜動脈は右結腸動脈を分枝した後数cmの部位で上方へ屈曲狭窄し，同部を中心に腸間膜血管枝は時計方向に渦巻き配列（whirlpool arrangement）[7]を呈した（**Fig. 5**）.

以上より，小腸間膜脂肪腫による小腸捻転と診断し，入院後12時間を経て緊急手術を施行した.

術中所見：上腸間膜動脈を回転軸，Treitz 靱帯から

Fig. 3 Unenhancement axial CT at the level of the umbilicus shows a fatty mass of 8cm diameter on the right flank (arrowheads) and several dilated bowell loops (★).

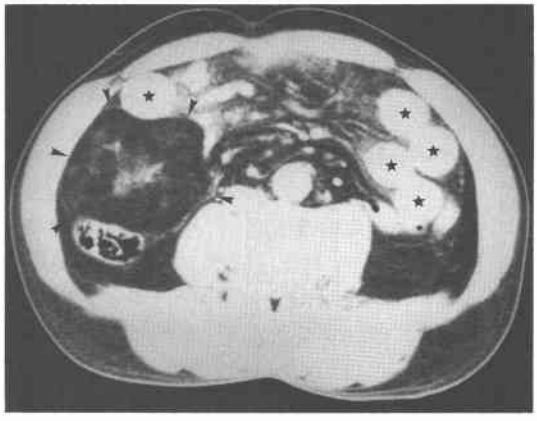

Fig. 4 Coronal T1-weighted MRI demonstrates (a) whirling mesentery adjacent to the fatty mass (＊) (above) and (b) a whirl-like pattern of the small bowel loops (below).

Fig. 5 Digital subtraction angiogram demonstrates a distorsion and high-grade stenosis of superior mesenteric artery (arrow) just distal to the origen of the right colic artery, and a whirlpool arrangement of jejunal and ileal arteries.

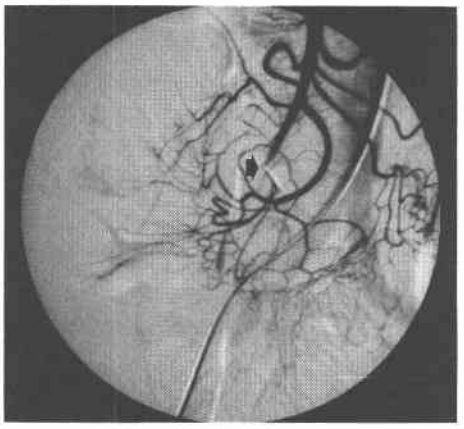

Fig. 6 At surgery, small bowel volvulus of 540° in a clockwise direction (after counterclockwise derotation of 360° at this photograph) was found, and at the tip of which was fatty mass adjacent to the small bowel about 120cm anal to the ligament of Treitz.

120cm の小腸に近接する腸間膜脂肪腫を振り子とし，小腸のほぼ全体が時計方向に540度捻転していた．捻転した小腸は暗赤色を呈し，腸管蠕動はほとんどなく，絞扼された腸間膜動脈の拍動はほぼ消失していた（**Fig. 6**）．捻転解除により，絞扼されていた腸間膜動脈の拍動が認められるようになり，捻転していた広範な小腸は暗赤色からほぼ正常な色調に戻り蠕動運動も認められるようになったため，腸管壊死はないと判断した．その後，脂肪腫を含めその周囲の腸間膜および脂肪腫に近接する約20cm の小腸部分切除を施行した．

Fig. 7 Macroscopic findings show that the fatty mass origenated from the mesentery adjacent to the small bowel is smooth, encapsulated , oval mass (above) that on cut section is soft and yellow (below) measuring 9.6×7.5×5.0cm.

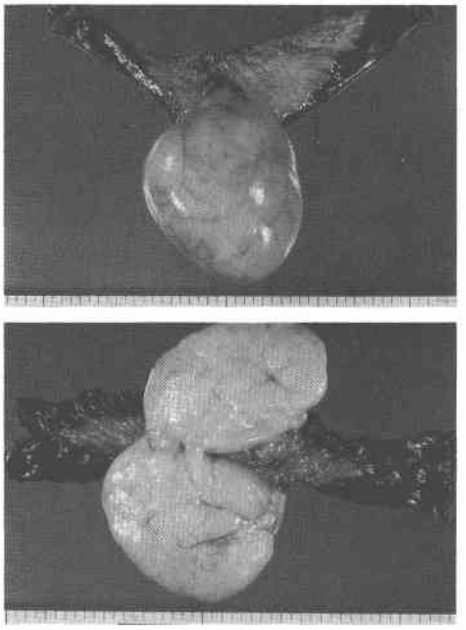

Fig. 8 Photomicrograph shows that the fatty mass is a lipoma consisted of mature adipose cells (HE, ×200).

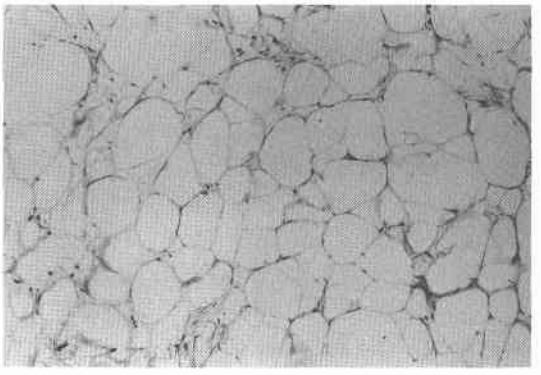

摘出標本：小腸に近接する腸間膜に径9.6×7.5×5.0cm の平滑で被膜を有する卵形の腫瘤を認め，その割面は黄色の軟らかい分葉状を呈した（**Fig. 7**）．

病理組織所見：腫瘤は成熟脂肪細胞で構成される小腸間膜脂肪腫であった（**Fig. 8**）．

経過：術後経過は良好であり，平成5年11月29日，術後31日目に退院した．

考　察

腸間膜腫瘍を大別すると，本症例のような比較的まれな原発性腫瘍とわれわれがしばしば経験する他臓器からの転移腫瘍すなわち続発性腫瘍に分けられる[1)2)]．さらに，原発性腸間膜腫瘍は，腸間膜の線維組織，脂肪組織，平滑筋，血管系，神経組織などに由来する充実性腫瘍と10歳以下の小児に好発するリンパ組織由来の嚢腫に分けられる[1)]．1979年の山本らの本邦および欧米の報告例の集計[2)]によれば原発性腸間膜腫瘍（390例）の中で良性腫瘍（194例）と悪性腫瘍（196例）はほぼ同数であり，良性腫瘍の中で線維腫（59例）が最も多く30％を占め，本症例の様な脂肪腫（37例）の割合は19％とされている．

小腸捻転は原因別に，総腸間膜症や腸回転異常を素因とする原発性（先天性）と術後の癒着，ヘルニアなどを素因とする続発性（後天性）に分けられる[8)]．本症例は小腸間膜腫瘍により2次的に生じており続発性に分類される．腸間膜嚢腫が原因となり生じた続発性小腸捻転の症例は比較的まれではあるが，1977年の山口らの本邦集計[3)]では腸間膜嚢腫86例中20例に腸捻転を合併しその頻度は高いとされている．一方，腸間膜充実性腫瘍が原因となり生じた続発性小腸捻転の症例は私どもが検索した範囲内では本邦において今までに腸間膜神経線維腫によるもの[4)]，腸間膜血管腫によるもの[5)]，そして自験例を含め3例であり極めてまれである．

小腸捻転の頻度は小腸イレウスの3.5～6.2％[9)]であり比較的少ないが，診断困難な症例が多く死亡率は9～38％[9)]と高い．従って，急性腹症の診断には常に本疾患を考慮に入れ迅速かつ正確な診断が要求される．

小腸捻転の診断は上述したように術前診断が困難なことが多く，術中診断として得られることも少なくない[9)~11)]．術前診断方法として従来より報告されているのは，消化管造影，血管造影，腹部CT，腹部超音波断層などがある．消化管造影では，腸回転異常の場合に腸管の捻転そのものが螺旋状配列あるいはコークスリュー状配列（spiral or corkscrew appearance）[12)]を呈する．血管造影では，上腸間膜動脈の屈曲像（twisting appearance）[7)]や腸間膜血管枝の渦巻き配列（whirlpool arrangement）[7)]を認める．腹部CTでは，上腸間膜周囲を小腸が巻き込む渦巻き配列（whirl-like pattern）[5)]が早期診断に有用であったとする報告がある[13)]．また，腹部超音波断層も腹部CTと同様に無エコーの管状巻き込み構造を描出できたとする報告がある[14)]．

本症例の診断にあたり，腹部エコーで小腸間膜脂肪腫の描出は容易であったが腸管の描出は困難であった．また，腹部CTの横断像ではwhirl-like patternは明瞭でなく，小腸間膜脂肪腫とそれに接した腸管の圧排様所見を認めたため当初単純性イレウスと診断した．しかし，その後まもなく腸間膜腫瘍の質的補助診断のために施行した血管造影で，上腸間膜動脈の屈曲狭窄像，腸間膜血管枝の渦巻き配列を認めた．また，その直後に施行した腹部MRIの冠状断像で，腹部CTでは明瞭でなかったいわゆるwhirl-like patternを認めた．この時点で，腸間膜脂肪腫による小腸捻転と診断した．

whirl-like patternは，1981年にFisherが小腸捻転のCT所見として初めて記載している[6)]が，この所見がCT横断像で明瞭でなくMRI冠状断像で認められた理由として，回転軸である上腸間膜動脈は本来冠状断面上にあり腸管の回転平面は冠状断面に垂直となるはずであるが，仰臥位では大量の腸管の捻転は冠状断面上で生じ易いためCTの横断面で捉えにくく，MRIの冠状断面で容易に捉えることができたためと考えられる．また，MRIは血管描出に優れているため上腸間膜動静脈などの血管走行を明瞭に捉えることも可能であった．さらに，MRIで捻転した小腸は拡張，壁肥厚，Kerckring皺襞の配列の乱れといった絞扼腸管の所見を呈し，これらは術中所見とよく合致していた．腹部MRIにおけるwhirl-like patternの報告は本例が初めてである．

MRIは，従来より，腹部救急領域においてCTや超音波断層法に比べると適応がほとんど無いとされている．これは，長い検査時間，運動アーチファクトによる画像の劣化などのためである．しかし，最近になって呼吸停止下短時間撮影法や運動アーチファクトを抑制するソフトの導入により画質が向上し，腹部MRIの診断価値は高まりつつある[15)]．また，MRIは，元来，CTと比較すると被爆の心配がなく，裁断面を自由に設定できるなどの長所がある．したがって，腹部救急領域においてもMRIを積極的に取り入れることにより，本例のような小腸捻転の術前診断率が向上すると考えられる．

稿を終えるにあたり，御校閲いただいた金沢大学医学部附属病院放射線部助教授鈴木正行先生に深謝いたします．

本論文の要旨は第227回北陸外科学会（1994年2月5日，富山），第23回日本腹部救急医学会総会（1994年9月8日，埼玉）において発表した．

文　献

1) 岩橋寛治：腸間膜．木本誠二，和田達雄，出月康夫ほか編．新外科学大系，25A，腹壁・腹膜・イレウスの外科Ⅰ．中山書店，東京，1991, p285—291
2) 山本誠己，勝部宥二，奥　勝次ほか：原発性腸間膜血管肉腫の1例．日臨外医会誌　34：285—290，1979
3) 山口宗之，野中杏栄，菊池　裕ほか：術前超音波検査で診断し得た腸間膜嚢腫の1治験例—本邦報告例の統計的観察—．日小児外会誌　13：771—778，1977
4) 山下　豊，春日武男：腸間膜ノイリノームが原因せる全小腸軸捻転症の1例．東北医誌　51：397—399，1955
5) 野松憲一，清水　力，平塚弘之ほか：巨大腸間膜血管腫による小腸捻転症の1例．日臨外医会誌　36：442，1975
6) Fisher JK: Computed tomographic diagnosis of volvulus in intestinal malrotation. Radiology 140：145—146，1981
7) Kadir S, Athanasoulis CA, Greenfield AJ: Intestinal volvulus: Angiographic findings. Radiology 128：595—599，1978
8) 庄司　佑，渋谷哲男，秋丸琥甫：腸捻転症．木本誠二，和田達雄，出月康夫ほか編．新外科学大系，25B，腹壁・腹膜・イレウスの外科Ⅱ．中山書店，東京，1991, p276
9) Roggo A, Ottinger LW: Acute small bowel volvulus in adults. A sporadic form of strangulating intestinal obstruction. Ann Surg 216：135—141，1991
10) Welch GH, Anderson JR: Volvulus of the small intestine in adults. World J Surg 10：496—500，1986
11) Frazee RC, Mucha P, Farnell MB, et al: Volvulus of the small intestine. Ann Surg 208：565—568，1988
12) Houston CS, Wittenborg MH: Roentgen evaluation of anomalies of rotation and fixation of the bowel in children. Radiology 84：1—18，1965
13) 竹内謙二，我山秀孝，村田一素：腹部CTにてwhirl signを認め術前診断しえた続発性小腸捻転の1例．日臨外医会誌　54：2607—2610，1993
14) Mori H, Hayashi K, Futagawa S, et al: Vascular compromise in chronic volvulus with midgut malrotation. Pediatr Radiol 17：277—281，1987
15) 前田宗宏，打田日出夫：消化管．高橋睦正編．全身MRI．南江堂，東京，1993, p510—516

A Case of Small Bowel Volvulus Caused by a Lipoma of Mesentery Which Showed a Distinctive Pattern on Preoperative Magnetic Resonance Imaging

Toru Ii, Toshiaki Yasui, Hiroshi Ito, Kazuhiro Mori, Toru Kamata, Ryuichi Akimoto and Masahiro Kanno
Department of Surgery and Gastroenterology, Keiju General Hospital

We report a rare case of small bowel volvulus caused by a lipoma of the mesentary. We also present a distinctive pattern on the coronal view of preoperative magnetic resonance imaging (MRI). A 60-year-old man was admitted to our hospital because of paraumbilical pain of persist severity. On physical examination the abdomen was soft and flat with mild paraumbilical tenderness. Laboratory data showed minimal leucocytosis. Abdominal computed tomography (CT) showed a fatty mass of 8 cm in diameter on the right flank. Some coronal views of abdominal MRI demonstrated whirling mesentery adjacent to the mass and a whirl-like pattern of the small bowel loops. Angiogram demonstrated a distorsion and high-grade stenosis of the superior mesenteric artery and a whirlpool arrangement of jejunal and ileal arteries. The patient was diagnosed as having small bowel volvulus caused by a lipoma of the mesentery, and underwent an emergency operation. At surgery, counterclockwise derotation was performed and the lipoma was removed by resection of both the mesentery and small bowel around the lipoma. He had an uneventful recovery and was discharged on the 31st postoperative day. Although the indication for MRI at abdominal emergency has been restricted in comparison with CT, we consider MRI to be useful in the diagnosis of small bowel volvulus.

Reprint requests: Toru Ii　Second Department of Surgery, Kanazawa University
13-1 Takara-machi, Kanazawa, 920 JAPAN