日消外会誌　28（11）：2220～2224，1995年

S状結腸原発T細胞性悪性リンパ腫の穿孔の1例

東京慈恵会医科大学第2外科，富士市立中央病院外科*，東京慈恵会医科大学病理**
二村　浩史　羽生　信義*　青木　照明　成瀬　勝*
大平　洋一*　水崎　馨*　青木　洋*　堤　純
西川　勝則*　金　哲宇*　梁井真一郎*　池上　雅博**

大腸原発，特にS状結腸原発悪性リンパ腫はまれな疾患である．なかでもT細胞性リンパ腫は極めてまれである．今回われわれは，術前に悪性リンパ腫が強く疑われたS状結腸穿孔例を経験したので報告する．症例は72歳の男性，左下腹部痛を主訴に他院受診の後，当院紹介入院となった．術前超音波および注腸にてS状結腸悪性リンパ腫を疑い，同部に穿孔を認めたため，S状結腸切除およびドレナージ術を施行した．術後病理学的に多発性の高悪性度群，多形細胞大細胞型T細胞性悪性リンパ腫と診断された．悪性リンパ腫と，炎症性腸疾患，癌との鑑別診断に腹部超音波検査と注腸は有用であった．術後下行結腸残存悪性リンパ腫に化学療法を施行するもほとんど効果なく，再度腫瘍部穿孔による腹膜炎となり左半結腸切除およびドレナージ術を施行した．T細胞性リンパ腫はB細胞性リンパ腫に比べて予後不良であり，少なくとも所属リンパ節を含めた原発巣の手術的切除が必要である．

Key words: primary T cell malignant lymphoma of the sigmoid colon, preoperative diagnosis with abdominal ultrasonography, perforative peritionitis in the sigmoid colon

はじめに

S状結腸原発のT細胞性悪性リンパ腫（以下，Tリンパ腫と略記）は，極めてまれである．今回われわれは，術前に腹部超音波検査および注腸検査にてS状結腸悪性リンパ腫が強く疑われ，穿孔性腹膜炎により緊急手術を施行した1例を経験したので，その後の治療経過も含めて若干の文献的考察を加えて報告する．

症　例

患者：72歳，男性

主訴：左下腹部痛

既往歴：20年前痔瘻手術，高血圧，左眼白内障

家族歴：特記すべきことなし．

現病歴：前日朝より主訴認めるも放置．1日経過みるも疼痛軽減せず近医受診．WBC 12,900/mm³にて1993年5月15日当院紹介入院となった．

現症：貧血黄疸なく，表在リンパ節の腫大もなかった．熱発あり，左下腹部に腫瘤を触知し，同部に圧痛および反動痛が認められた．直腸診にて圧痛なく血便も認められなかった．

入院時一般検査成績：WBC 13,100/mm³，C反応性蛋白7.4mg/dlと上昇しており炎症所見が認められた．Creatine phosphokinase 527IU/lと上昇，TP 6.4 g/dl，albumin 3.0g/dlと低下が認められたほかは，LDH，末梢血液像は正常範囲であった．

入院時胸部X線検査所見：肺門，縦隔のリンパ節の腫脹は認められず，また肺野にも異常陰影は認められなかった．

腹部超音波検査所見：S状結腸に一致して，びまん性に内部エコーの均一な低および無エコーレベルの腸管壁の肥厚が認められた（**Fig. 1**）．憩室炎にしては壁が肥厚しすぎており，内部エコーが均一でエコーレベルが低く一部嚢胞状無エコーであることより，癌の他に悪性リンパ腫が強く疑われた．

腹部computed tomography（以下，CTと略記）

検査所見：S状結腸の壁の肥厚が認められた．明らかなリンパ節腫脹，腹腔内膿瘍の形成は認められなかった．また，胸腔内においてもCT上特記すべき異常所見は認められなかった．

注腸検査所見：ガストログラフィンを用いた注腸検査にて，S状結腸に広範に多発性の壁不整および狭窄とそれに加えて穿孔が認められた（**Fig. 2** 矢印）．

これらの所見より，S状結腸原発悪性リンパ腫および穿孔性腹膜炎と診断し，1993年5月20日緊急手術を

＜1995年7月5日受理＞別刷請求先：二村　浩史
〒105　港区西新橋3－25－8　東京慈恵会医科大学第2外科

Fig. 1 Ultrasonogram showing diffuse homogeneous low and cystic echopattern which consists of the wall thicking of the sigmoid colon.

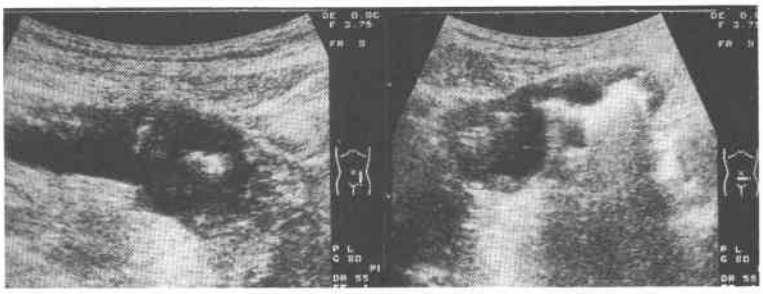

Fig. 2 Gastrografin enema study reveals perforation (arrow) with segmental stenosis and irregular demarcation of the sigmoid colon.

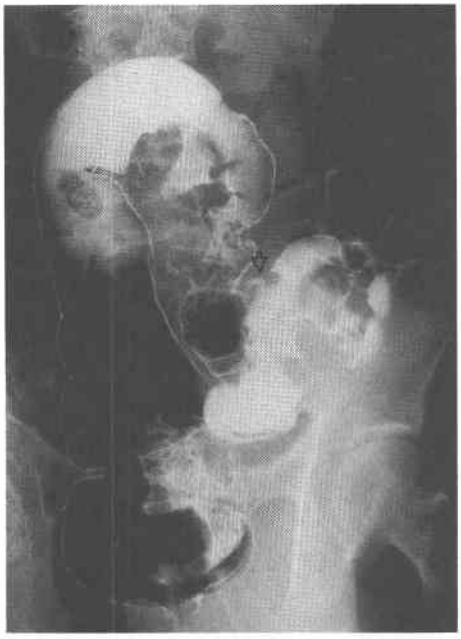

Fig. 3 a: Resected specimen showing multiple small and large nodes measuring 3mm to 7cm. b: Cut surface of the tumor showing homogeneous milky white color. Main tumor cells invade into subserosal layer.

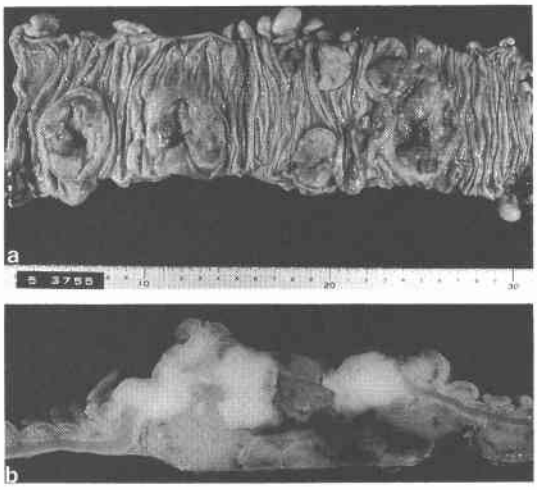

施行した．

手術所見：開腹時膿状腹水が認められ，S状結腸と腹膜が癒着しており，その部で穿孔していた．その部は硬く腫瘤状で，触診上腫瘤は大小多発性であり悪性リンパ腫が最も考えられた．肝転移，腹膜播種性転移，および腹腔内に他病変は認められなかったが，癒着部は腹膜への直接浸潤と考えられた．S状結腸切除術および第1群リンパ節郭清を施行した．

病理肉眼所見：ひだの腫大のみの3mm程度の小病変から7cm大の大きな潰瘍を伴った病変まで多数の病変が認められた．潰瘍性病変は，いずれも潰瘍辺縁は境界明瞭でかつ正常粘膜でよく被覆された周堤隆起を伴い，一部では粘膜下腫瘍様隆起も認められた．潰瘍底部は，灰白色でなめらかな貝柱状であった（**Fig. 3a**）．割面肉眼所見では，腫瘍部は乳灰白色均一であり，その主体は粘膜下であった（**Fig. 3b**）．肉眼所見にて悪性リンパ腫と診断され，佐野の肉眼分類[1]の決潰型と考えられた．

組織学的所見：異型リンパ球の結節状増生が認められた．腫瘍径の小さなもので粘膜下層まで，大きいものでは漿膜下まで浸潤していた．腫瘍細胞は大型で異型が目立ち，粗大なクロマチンと核小体の目立つ核を持つ細胞が主体で，少数の中細胞型細胞や，脳回状巨細胞の混在を認めた（**Fig. 4a**）．第1群のリンパ節転

Fig. 4 Histological findings of the resected specimen.
a : Diffuse infiltrating large atypical lymphocytes are seen. Hematoxylin-eosin stain, ×132. An immunohistochemical stainings shows the tumor consists of UHCL-1(b, ×132) and Leu 22 (c, ×132) positive cells . This case was pathologically diagnosed as malignant pleomorphic large cell lymphoma with T-cell phenotype.

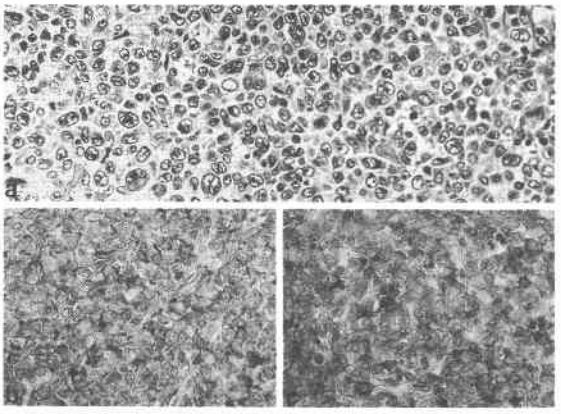

移は認められず，Naqvi ら[2]の消化管悪性リンパ腫の病期分類では，stage III に相当した．

免疫組織学的所見：T細胞マーカーであるUCHL-1およびLeu 22は陽性で，B細胞マーカーであるLeu 26は陰性であった(**Fig. 4b, c**)．これらより，updated Kiel 分類[3]の高悪性度群，多形細胞大細胞型T細胞性悪性リンパ腫に分類された．しかし，Human T cell leukemial virus type I（以下，HTLV-I と略記）に対する抗体が陽性かどうかの検索はしていない．

術後経過：術後胃内視鏡検査およびガリウムシンチ，骨髄検査を施行したが，特に異常所見は認められなかった．術後1か月後より化学療法を施行した．vincristine 1mg/body, cyclophosphamide 500mg/body, methylprednisolone 80mg/body を1日使用量とし，1クールとした．2週ごと計4クール施行するも，左下腹部に圧痛を伴う腫瘤を触知し，触診上明らかに増大してきた．腹部CT，エコーを施行したところ，下行結腸に術前と同様の壁の肥厚が認められた．初回手術で取り残した腫瘍が発育したものと考えられ，化学療法の効果は，progressive disease と考えられた．そこで使用薬剤および1日使用量を adriamycin（以下，ADM と略記）20mg/body，etoposide（以下，VP-16 と略記）200mg/body に変更し，これを1クールとし，

Fig. 5 Colonoscopic finding shows an elevated lesion of the transverse colon. Surrouding mucosa of this tumor is normal.

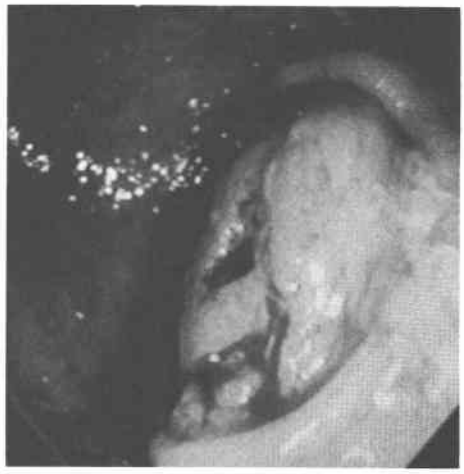

施行した．その3週後，腹部エコー施行するも前回と変わりなく，腫瘤の縮小はみられなかった．触診上腫瘤は3×2.5cm 大に触知した．大腸内視鏡検査を施行したところ，下行結腸に辺縁を正常粘膜に取り囲まれた隆起型病変および，4分の3周の決潰型病変が認められた(**Fig. 5**)．生検の結果，UCHL-1陽性でありTリンパ腫であった．その後1日使用量を，ADM 30mg/body，VP-16 300mg/body に増量し，2クール施行した．しかし効果はほとんどなく，触診上腫瘤は2×2cm とわずかに縮小したのみであった．抗癌剤の副作用である骨髄抑制が改善した後手術を予定するも，再び腹膜炎症状を呈し1993年11月16日緊急手術となった．

2回目の手術所見：前回手術時の吻合部より5cm 口側に腫瘍を認め，その部に一致して穿孔が認められた．もうひとつの腫瘍は，さらに6.5cm 口側の下行結腸にあり，左半結腸切除術および第1群リンパ節郭清を施行した．転移や腹膜播種は認められなかった．

病理肉眼および組織学的所見：2か所に腫瘍が認められ，大腸内視鏡検査の所見に一致していた．組織学的には前回の手術と同様であり，残存したものと考えられた．リンパ節転移は認められなかった．

化学療法はほとんど効果が認められず，副作用が強いため，2回目の術後には化学療法は行わなかった．その後1年6か月が経過し外来通院しているが，現在のところ TP，LDH は正常範囲内，また CT，ガリウムシンチ，大腸内視鏡検査上再発や遠隔転移は認めら

れていない.

考　察

大腸原発の悪性リンパ腫は，これまでの報告ではいずれも消化管原発悪性リンパ腫中10%以下である[4]. また太田ら[5]によると，大腸原発悪性リンパ腫は大腸癌総数1,587例中9例（0.6%）にすぎないが，腸管の悪性リンパ腫が単独で存在し，しかもそれが単独で発見されることは少なく，全身性疾患の一所見として腸管に存在しているものが診断されることが多いとしている．すなわち腸管悪性リンパ腫は多発および多臓器悪性リンパ腫との重複率が40例中21例（52.5%）であり，そのうち同時および異時多臓器合併例は12例あるが，これらは全身疾患の一部分症なのか，多中心性発生の一所見なのか判断が難しいとしている．

消化管原発の悪性リンパ腫の診断基準として，Dawson ら[6]は，①表在リンパ節を触知しない，②胸部 x 線検査で縦隔リンパ節の腫大を認めない，③白血球数，分画に異常がない，④開腹時，主病変が腸管で，転移は所属リンパ節に限局する，⑤肝臓，脾臓に病変を認めない，としている．本症例はこれらの条件をすべて満たし，CT 上縦隔リンパ節の腫大を認めず，骨髄検査が正常で，ガリウムシンチでも異常を認めず，多発性だが一部下行結腸も含めてS状結腸に限局し，多臓器悪性リンパ腫の合併が認められなかったことから，S状結腸原発悪性リンパ腫と考えられた．

診断において，最近エコーや CT の画像診断の著しい進歩により，より正確な診断が可能となってきた．腹腔内においても深部リンパ節の腫大の有無が，とくにエコーにおいては質的診断も可能となってきた[7]. 悪性リンパ腫のエコー所見は，癌および炎症に比べて境界明瞭で，内部均一の低および無エコーを呈するのがその特徴とされている[7)8]. その理由として光藤ら[8]は，腫瘍細胞が密に浸潤することと線維化が少ないためとしている．本症例は，術前エコーにて腹部腫瘤に一致し上記所見を認め，部位がS状結腸で多発していたことからS状結腸の悪性リンパ腫を強く疑った．

組織学的には，消化管原発悪性リンパ腫はほとんどがB細胞性悪性リンパ腫（以下，Bリンパ腫）であり，Tリンパ腫は極めてまれである[9]. 中でも大腸原発のものは検索しえた範囲内では，本邦でわずか7例の報告があるにすぎない[9)10]. 従来わが国で多く用いられてきた LSG 分類[11]が，主にBリンパ腫を対象としているのに対し，updated kiel 分類は B，T リンパ腫それぞれについて悪性度と形態学的所見により系統的に分類しており，Tリンパ腫に対しては納得のいく分類と思われる[12]. 最近ではパラフィン切片を用いた免疫染色でも，B細胞由来かT細胞由来か判定可能となってきた．本症例は，高悪性度群，多形細胞大細胞型Tリンパ腫（HTLV-I 不明）に分類された．

治療は，一般に Naqvi らの病期分類により，stage I・II の場合は外科的手術を第1選択とし，根治手術不能な stage III・IV では術後化学療法が併用されてきた[13]. 化学療法の効果は，腸管原発のものは全身性のものに比べてあまり期待できないが，腸切除の後，取り残された所属リンパ節や，大動脈周囲転移リンパ節に対しては有効であったという報告もある[5]. なかには，stage IV の胃原発Tリンパ腫に cisdichlorodiammineplatium の腹腔内投与が著効を示したという報告もある[14]が，一般的にTリンパ腫はBリンパ腫に比べて化学療法の効果が低く予後不良とされている[9]. この理由として小野ら[9]は，T細胞がB細胞に比べてより複雑な機能を有し，生体の免疫系により重篤な異常をきたしやすいことや，Tリンパ腫は休止期にある細胞が多く化学療法が効きにくいことなどをあげている．予後も本邦報告例7例中予後の明らかな4例はすべて短期間に死亡している[10]. Tリンパ腫の予後について，組織型は updated Kiel 分類を含め各組織型間で明らかな差なしとの報告が多い[15]. 下山[16]も，Bリンパ腫の重要な予後因子である病理，病期，原発巣はTリンパ腫では重要ではなく，TP，LDH，一般状態，病変数が重要だとしている．本症例においても化学療法の効果は認められず2度の穿孔を引き起こしたが，術後1年6か月間再発転移が認められなかったことから，腸管原発Tリンパ腫に対してはまず stage に関係なく手術的に腸管切除するべきと考えられた．

文　献

1) 佐野量造：胃疾患の臨床病理．医学書院，東京，1974, p260—267
2) Naqvi MS, Burrows L, Kark AE: Lymphoma of the gastrointestinal tract-prognostic guides based on 162 cases. Ann Surg **170**：221—231, 1969
3) Stansfeld AG, Diebold J, Noel H et al: Updated Kiel classification for lymphomas. Lancet **Feb 6**：292—293, 1988
4) 森　茂郎：消化管の悪性リンパ腫．病理と臨　**4**：480—485, 1986
5) 太田博俊，西　満正，上野雅資ほか：腸管悪性リンパ腫の診断と治療．消外　**16**：1419—1428, 1993
6) Dauson IMP, Corns JS, Morsou BC et al:

Primary malignant lymphoid tumours of the intestinal tract. Report of 37 cases with a study of factors influencing prognosis. Br J Surg **49**：80—89, 1961
7) 辻本文雄：リンパ節病変．辻本文雄 編．腹部超音波テキスト—上・下腹部—．改訂第1版．ベクトル・コア，東京，1992, p92—93
8) 光藤章二，西田 博，児玉 正ほか：胃悪性リンパ腫の超音波内視鏡—4症例についての検討—．日消病会誌 **85**：675—682, 1988
9) 小野伸高，若狭治毅：消化管リンパ腫の病理学的特徴．消内視鏡 **3**：1261—1268, 1991
10) 高尾雄二郎，平田一郎，島本史夫ほか：眼瞼腫瘤を契機に発見された大腸T細胞性悪性リンパ腫の1例．Gastroenterol Endosc **35**：2701—2706, 1993
11) Suchi T, Tajima K, Nanba K et al: Some problem on the histopathologicla diagnosis of non-Hodgkin's malignant lymphomas—A proposal of a new type. Acta Pathol Jpn **29**：755—776, 1979
12) 毛利 昇，斎藤生朗：悪性リンパ腫の組織学的分類—その歴史的変遷．胃と腸 **28**：999—1006, 1993
13) 東 博，大谷剛正，端山丈次ほか：消化管悪性リンパ腫．臨と研 **67**：2019—2026, 1990
14) 野ツ俣和夫，両林英之，湊 宏：CDDP投与が奏功した胃原発T細胞性悪性リンパ腫の1例．Gastroenterol Endosc **36**：65—70, 1994
15) Chott A, Augustin I, Wrba F et al: Peripheral T-cell lymphomas: a clinicopathologic study of 75 cases. Hum Pathol **21**：1117—1125, 1990
16) 下山正徳：Tリンパ腫の予後因子．病態と治療．病理と臨 **7**：976—988, 1989

A Case of Perforation of T-cell Malignant Lymphoma with the Primary Focus in the Sigmoid Colon

Hiroshi Nimura, Nobuyoshi Haniu*, Teruaki Aoki, Masaru Naruse*, Youichi Oohira*, Hajime Mizuasaki*, Hiroshi Aoki*, Jun Tsutsumi, Katsunori Nishikawa*, Tetsuu Kin*, Shinichiro Yanai* and Masahiro Ikegami**
Second Department of Surgery, Jikei University School of Medicine
*Department of Surgery, Fuji Municipal Central Hospital
**Department of Pathology, Jikei University School of Medicine

Malignant lymphoma with the primary focus in the colon, particularly in the sigmoid, is a rare disease. T-cell lymphoma, in particular, is very rare. We have encountered a patient with perforative peritonitis due to malignant lymphoma with the primary focus in the sigmoid that was strongly suspected preoperatively. The 72-year-old male patient was referred to this hospital by another hospital which he visited complaining of pain in the left lower abdomen. Ultrasonography and colonic enema before surgery revealed malignant lymphoma of the sigmoid, and colonic enema revealed perforation in the region. Sigmoidectomy and drainage were performed. The patient was pathologically diagnosed after surgery as having malignant pleomorphic large cell lymphoma with T-cell phenotype classified as multiple and highly malignant lymphoma. Abdominal ultrasonography and colonic enema proved effective for the differential diagnosis of malignant lymphoma from inflammatory intestinal diseases or cancer. Postoperative chemotherapy for malignant lymphoma remaining in the descending colon was largely unsuccessful, and peritonitis due to tumoral perforation recurred, requiring colectomy of the left half and drainage. T-cell lymphoma, compared with B-cell lymphoma, is characterized by poor prognosis, and surgical resection of the primary focus including at least the involved lymph node is required.

Reprint requests: Hiroshi Nimura Second Department of Surgery, Jikei University School of Medicine
3-25-8 Nishishinbashi, Minato-ku, Tokyo, 105 JAPAN