日消外会誌　29（4）：795～799，1996年

原　著

Proliferating cell nuclear antigen および Ki-67標識率からみた胃内分泌細胞癌の生物学的悪性度評価

福岡大学医学部第1外科，第1病理*

田中伸之介　森　寿治　中村　浩　冨田　昌良
梅野　寿実　池田　靖洋　菊池　昌弘*

臨床上予後不良とされる胃内分泌細胞癌（小細胞癌）の生物学的悪性度をPCNA標識率およびMIB-1標識率を用いた細胞増殖活性の観点から検討した．

内分泌細胞癌（22例）のPCNA標識率は平均56.3%，MIB-1標識率は平均53.9%であった．これは対照として検討した通常の管状腺癌（20例）のPCNA標識率（平均40.3%）およびMIB-1標識率（平均29.9%）に比べ有意に高率であった（$p<0.01$）．さらに内分泌細胞癌の一部に管状腺癌を伴っていた腫瘍（6例）での検討でも，内分泌細胞癌部のPCNA標識率（平均53.8%）およびMIB-1標識率（平均56.2%）が，同一腫瘍内の管状腺癌部のPCNA標識率（平均42.3%）およびMIB-1標識率（平均41.9%）に比べ有意に高率であった（$p<0.05$）．

以上より，胃内分泌細胞癌は細胞増殖活性の観点からも，通常の管状腺癌に比べ生物学的悪性度の高い腫瘍であることが示唆された．

Key words: endocrine cell carcinoma of the stomach, small cell carcinoma of the stomach, proliferating cell nuclear antigen, MIB-1, biological behavior

緒　言

肺の小細胞癌に類似した組織像を呈する胃の内分泌細胞癌（小細胞癌）[1)~3)]は，臨床上早期に肝転移を主体とする血行性転移を来す予後不良な腫瘍とされている[3)4)]．しかしながら，腫瘍自体の生物学的悪性度の検討はいまだ十分には行われていない．

今回われわれは，細胞増殖期関連抗原であるproliferating cell nuclear antigen[5)~7)]（以下，PCNAと略記）とKi-67抗原[8)9)]に対するモノクローナル抗体を用いた免疫組織染色を行い，その標識率からみた本腫瘍の生物学的悪性度の評価を行ったので報告する．

対象と方法

1993年8月までに当科および諸施設において切除され病理組織学的診断がなされた胃癌3,390例中，主たる組織が内分泌細胞癌（小細胞癌）[1)]と診断された22例を抽出し対象とした（**Fig. 1**）．また同時期に病理組織検索がおこなわれた分化型管状腺癌のうち腫瘍長径が5cm以上の進行癌20例を無作為に抽出し対照として検討した．腫瘍組織のホルマリン固定，パラフィン包埋切片を薄切，抗PCNA抗体（DAKO，PC10）およびMIB-1抗体（Ki-67抗原を認識するモノクローナル抗体，IMMUNOTECH）を用い，LSAB（labeled-streptavidin-biotin）法にて免疫組織染色を行った．MIB-1染色では脱パラフィン後，0.1%NP-40（Sigma）加の0.01

Fig. 1 Histologic feature of endocrine cell carcinoma of the stomach（H.E. ×200）.

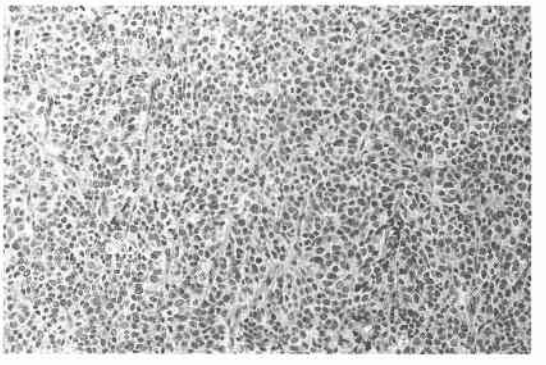

＜1995年11月15日受理＞別刷請求先：田中伸之介
〒814-80　福岡市城南区七隈7丁目45－1　福岡大学医学部第1外科

Fig. 2 Immunohistochemical staining of endocrine cell carcinoma of the stomach for PCNA (×200) (2a ; Top) and MIB-1 (×200) (2b ; Bottom).

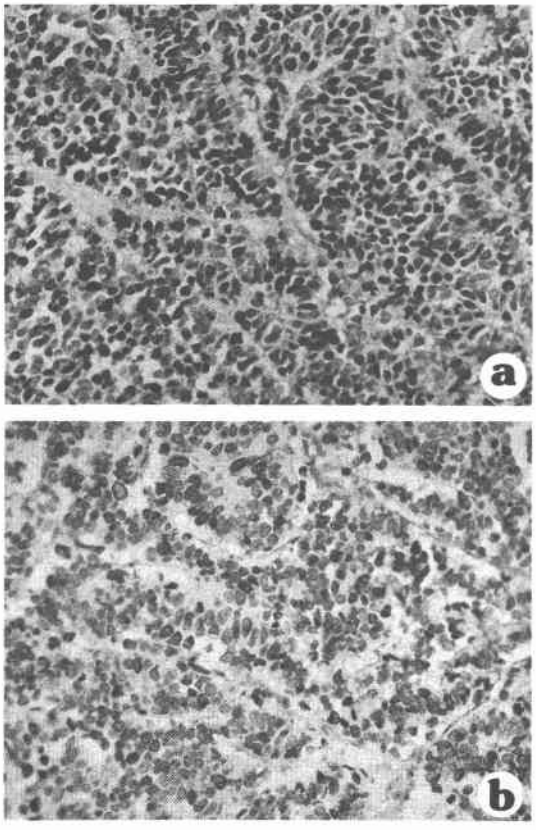

Table 1 Clinicopathological characteristics of endocrine cell carcinoma tubular adenocarcinoma

	ECC (n=22)	TAC (n=20)	p-value
Sex			
male	19	16	n.s.
female	3	4	
Age (mean) (years)	66.2	67.2	n.s.
Liver metastases			
negative	18	20	n.s.
positive	4	0	
Peritoneal metastases			
negative	21	19	n.s.
positive	1	1	
Lymph node metastases			
negative	7	5	n.s.
positive	15	15	
Depth of tumor invasion			
t1	1	0	
t2	3	3	n.s.
t3	18	17	
Distant metastases			
negative	21	20	n.s.
positive	1	0	
Conclusive Stage			
Ia+Ib	4	2	
II	2	3	n.s.
IIIa+IIIb	10	9	
IVa+IVb	6	6	
2-year survival rate (%)	48.8	62.7	$p<0.05$

ECC: Endocrine Cell Carcinoma, TAC: tubular Adenocarcinoma, n.s.: not significant

M クエン酸 buffer (pH 6.0) 内でオートクレーブ加熱処理 (121°C, 100分) を行った．いずれの染色においても発色にはアルカリフォスファターゼを用い，腫瘍細胞核が赤褐色に染色されているものを染色陽性細胞と判断，腫瘍組織内の癌細胞500個以上を検鏡のうえ，陽性細胞の百分率をもって PCNA および MIB-1標識率 (Labeling Index) とした (**Fig. 2a, b**)．なお，臨床病理学的記載は胃癌取扱い規約[1]に準じ，有意差検定には t 検定および χ^2検定，生存率の検討には Kaplan-Meier 法を用い，p 値0.05未満をもって有意差ありと判定した．

成　績

内分泌細胞癌 (22例) と対照として検討した通常の分化型管状腺癌 (20例) の臨床病理学的背景を示す (**Table 1**)．性別，平均年齢，肝転移の有無，腹膜転移の有無，組織学的リンパ節転移の有無，組織学的腫瘍深達度，遠隔転移の有無および進行程度のいずれにおいても両群間に統計学的有意差はみられなかったが，累積 2 年生存率は内分泌細胞癌：48.8%，分化型管状腺癌：62.7%と内分泌細胞癌が有意に予後不良であった ($p<0.05$)．

PCNA 標識率は内分泌細胞癌全体で平均56.3%であった．各因子別では肝転移陰性例が平均60.8%，陽性例が平均37.4%，腹膜転移陰性例が平均56.7%，陽性例が平均47.2%，組織学的リンパ節転移陰性例が平均55.9%，陽性例が平均56.8%，組織学的腫瘍深達度 t_1+t_2が平均51.6%，t_3が平均57.3%であり，いずれも統計学的に有意な差はみられなかった (**Table 2**)．

MIB-1標識率は内分泌細胞癌全体で平均53.9%であった．各因子別では肝転移陰性例が平均55.4%，陽性例が平均46.3%，腹膜転移陰性例が平均54.1%，陽性例が平均50.4%，組織学的リンパ節転移陰性例が平均52.5%，陽性例が平均54.3%，組織学的腫瘍深達度

Table 2 The PCNA labeling index and MIB-1 labeling index in endocrine cell carcinoma

	(n)	PCNA LI	MIB-1 LI	p-value
All cases	(22)	56.3%	53.9%	
Liver metastases				
negative	(18)	60.8%	55.4%	n.s.
positive	(4)	37.4%	46.3%	
Peritoneal metastases				
negative	(21)	56.7%	54.1%	n.s.
positive	(1)	47.2%	50.4%	
Lymph node metastases				
negative	(7)	55.9%	52.5%	n.s.
positive	(15)	56.8%	54.3%	
Death of tumor invasion				
t1+t2	(4)	51.6%	53.7%	n.s.
t3	(18)	57.3%	53.9%	

LI : labeling Index, n.s. : not significant

Table 3 The PCNA labeling index and MIB-1 labeling index in endocrine cell carcinoma and tubular adenocarcinoma

	PCNA LI	MIB-1 LI
Endocrine cell carcinoma	56.3% *	53.9% *
Tubular adenocarcinoma	40.3%	29.9%

LI : Labeling Index, *p<0.01

t_1+t_2が平均53.7%，t_3が平均53.9%であり，これも両群間に有意な差を認めなかった（**Table 2**）.

しかしながら，内分泌細胞癌と通常の管状腺癌の比較では，内分泌細胞癌全体のPCNA標識率が平均56.3%，MIB-1標識率が平均53.9%であったのに対し，管状腺癌のPCNA標識率は平均40.3%，MIB-1標識率は平均29.9%であり，PCNA標識率，MIB-1標識率ともに内分泌細胞癌が有意に高率であった（$p<0.01$）（**Table 3**）.

さらに内分泌細胞癌22例中，同一腫瘍内に通常の管状腺癌部を伴っていた6例（複合癌，衝突癌の組織形態を呈した腫瘍）における検討でも，内分泌細胞癌部のPCNA標識率が53.8%，MIB-1標識率が56.2%であったのに対し，管状腺癌部ではPCNA標識率が42.3%，MIB-1標識率が41.9%であり，これもPCNA標識率，MIB-1標識率ともに内分泌細胞癌部が有意に高率であった（$p<0.05$）（**Table 4**）.

考　察

胃内分泌細胞癌は組織学的に肺の小細胞癌に類似し，クロマチン豊富な核と狭い細胞質を有した比較的小型の腫瘍細胞に特徴づけられるもので，多くはグリメリウス好銀性反応陽性を示し，免疫組織染色によりクロモグラニンAやneuron specific enolase（NSE）陽性を呈す腫瘍である[1)~3)]．本腫瘍は一般には小細胞癌として知られ，その特徴的組織像や腫瘍の発生母地の観点から病理学的に興味深い腫瘍と考えられているが[3)]，臨床上も通常の腺癌に比べ術後早期に再発転移を呈す予後不良な腫瘍として注目されている[4)]．Matsuiら[4)]は本腫瘍17例を検討し，その多くの例が術後1年以内に再発転移をきたし死亡しており，臨床上悪性度の高い腫瘍であると報告している．しかしながら，腫瘍そのものの生物学的悪性度を詳細に検討した報告はみられない．

Table 4 The PCNA labeling index and MIB-1 labeling index in endocrine cell carcinoma component and the tubular adenocarcinoma component of the same tumor

	PCNA LI	MIB-1 LI
The endocrine cell carcinoma component	53.8% *	56.2% *
The tubular adenocarcinoma component	42.3%	41.9%

LI : Labeling Index, *p<0.05

今回，われわれが細胞増殖活性能の検討に用いたPCNAは，DNA polymerase δの補体蛋白であり細胞周期上G_1後期からS期の細胞に出現する核内抗原である[5)~7)]．胃癌においては，標本固定法やその染色性の問題から[10)11)]，いまだ多くの報告はみられないが[11)12)]，PCNA標識率が生物学的悪性度の一指標となりうる可能性[11)]や腫瘍深達度，リンパ節転移，進行程度および予後の指標として有用である可能性を示唆する報告が一部にみられる[13)14)]．また粘膜内癌ではリンパ節転移陽性例でPCNA発現が多くみられるとの報告もあり[15)]，一般にはPCNA標識率が高値であるほど腫瘍の生物学的悪性度が高いと考えられる．通常の管状腺癌におけるPCNA標識率は，中野ら[11)]が44%，岡島[16)]が早期癌で20.3%，進行癌で51.4%と報告し，内視鏡下生検標本での検討では，前田[13)]が早期胃癌で22.1%と報告し，さらにYonemura[17)]はPCNA標識率が40%以上の症例で予後が不良であったと述べている．われわれの検討でも対照とした通常の管状腺癌のPCNA標識率が前述の報告[10)16)17)]とほぼ同様の40.3%であったのに対し，内分泌細胞癌では56.3%と管状腺癌に比べ有意に高率であったことや，さらに同一腫瘍内に内

分泌細胞癌成分に加え腺癌成分が共存した腫瘍において内分泌細胞癌部のPCNA標識率が管状腺癌に比べ有意に高率であったことは，内分泌細胞癌が通常の管状腺癌に比べ細胞増殖活性が高いことを推測させる結果と思われた．

MIB-1抗体はKi-67抗原を認識するモノクローナル抗体[8)9)]であり，パラフィン切片を用いた免疫染色によりKi-67抗原の同定が可能とされている．Ki-67抗原はG_1後期からM期までの増殖期細胞の核内に出現するもので，本抗原の解析により腫瘍の生物学的悪性度が評価されている[18)]．胃癌ではYonemuraら[19)]がKi-67陽性細胞の比率が高率であるほど組織学的悪性度が高いと報告している．今回用いたMIB-1抗体による内分泌細胞癌のKi-67抗原の発現率，すなわちMIB-1標識率が53.9%で，対照とした通常の管状腺癌の29.9%に比べ有意に高率であったことや，また同一腫瘍内に内分泌細胞癌部と通常の管状腺癌部が共存した腫瘍における検討で，MIB-1標識率が内分泌細胞癌部で管状腺癌部に比べ有意に高率であったことは，PCNAによる細胞増殖活性の検討結果と同様であり，このことからも本腫瘍が生物学的に悪性度の高い腫瘍であることが示唆された．

今回比較検討した内分泌細胞癌（22例）と管状腺癌(20例)の両群間には，臨床病理学的背景因子に統計学的有意差が認められなかったにもかかわらず，PCNA標識率およびMIB-1標識率に有意な差がみられたことは，本腫瘍細胞自身のもつ細胞増殖能，すなわち腫瘍の生物学的悪性度に差があることをうかがわせる結果であり，さらにはこの高い細胞増殖活性が内分泌細胞癌の臨床経過を非常に不良にしている可能性があるのではないかと推測された．

稿を終えるにあたり，免疫組織染色にご協力いただいた杉原みどり嬢に感謝の意を表します．

なお，本論文の要旨は第95回日本外科学会総会(1995年4月，名古屋）において発表した．

文　献

1) 胃癌研究会編：胃癌取扱い規約．改訂第12版，金原出版，東京，1993
2) Jass JR, Sobin LH, Watanabe H: The world health organization's histologic classification of gastrointestinal tumors, A commentary on the second edition. Cancer **66**：2162—2167，1990
3) 岩渕三哉，渡辺英伸，石原法子ほか：消化管のカルチノイドと内分泌細胞癌の病理—その特徴と組織発生—．臨床内科　**5**：1669—1681，1990
4) Matsui K, Kitagawa M, Miwa A et al: Small cell carcinoma of the stomach: A clinicopathologic study of 17 cases. Am J Gastroenterol **86**：1167—1175，1991
5) Miyachi K, Fritzler MJ, Tan EM: Autoantibody to a nuclear antigen in proliferating cells. J Immunol **121**：2228—2234，1978
6) Bravo R, Frank R, Blundell P et al: Cyclin/PCNA is the auxiliary protein of DNA polymerase-δ. Nature **326**：515—517，1987
7) Robbins BA, Vega D, Ogata K et al: Immunohistological detection of proliferation cell nuclear antigen in solid human malignancies. Arch Pathol Lab Med **111**：841—845，1987
8) Gerdes J, Schwab U, Lemke H et al: Production of a mouse monoclonal antibody reactive a human nuclear antigen associated with cell proliferation. Int J Cancer **31**：13—20，1983
9) Gerdes J, Li L, Schlneter C et al: Immunobiochemical and molecular biologic characterisation of the cell proliferation associated nuclear antigen that is defined by monoclonal antibody Ki-67. Am J Pathol **138**：867—873，1991
10) 松野吉宏，向井　清：増殖細胞核抗原(PCNA)．病理と臨　**9**：879—883，1991
11) 中野　浩，生田目公夫，熊田　馨ほか：Proliferating cell nuclear antigen (PCNA)発現率による胃癌増殖活性の評価—その基礎的検討と臨床応用について—．日外会誌　**94**：580—592，1993
12) Jain S, Filipe MI, Hall PA et al: Prognostic value of proliferating cell nuclear antigen in gastric cancer. J Clin Pathol **44**：655—659，1991
13) 前田　清，鄭　容錫，小野田尚佳ほか：早期胃癌におけるproliferating cell nuclear antigen標識率の術前生検標本での検討．日消外会誌　**26**：2740—2744，1993
14) Maeda K, Chung Y, Onoda N et al: Proliferating cell nuclear antigen labeling index of preoperative biopsy specimens in gastric carcinoma with special reference to prognosis. Cancer **73**：528—533，1994
15) Oya M, Yao T, Nagai E et al: Metastasizing intramucosal gastric carcinomas well differentiated type and proliferative activity using proliferating cell nuclear antigen and Ki-67. Cancer **75**：926—935，1994
16) 岡島邦雄：胃癌大腸癌の発育進展—教室15年の歩み—．日消外会誌　**27**：725—735，1994
17) Yonemura Y, Kimura H, Fushida S et al: Analysis of proliferative activity using anti-proliferating cell nuclear antigen antibody in gastric cancer tissue specimens obtained by

endoscopic biopsy. Cancer 71 : 2448—2453, 1993
18) Gerdes J, Lelle R, Pickartz H et al: Growth fraction in breast cancer determined in site with monoclonal antibody Ki-67. J Clin Pathol 39 : 977—980, 1986
19) Yonemura Y, Ooyama S, Sugiyama K et al: Growth fraction in gastric carcinomas determined with monoclonal antibody Ki-67. Cancer 65 : 1130—1134, 1990

The Evaluation of the Biological Aggressiveness of Endocrine Cell Carcinoma of the Stomach with Proliferating Cell Nuclear Antigen and Ki-67 Labeling Index

Shinnosuke Tanaka, Hisaharu Mori, Hiroshi Nakamura, Akira Tomita, Toshimi Umeno, Seiyo Ikeda and Masahiro Kikuchi*
The First Department of Surgery and The First Department of Pathology*, School of Medicine, Fukuoka University

We investigated the biological aggressiveness of endocrine cell carcinoma (ECC) (small cell carcinoma) of the stomach, which clinically had a poor prognosis, from the point of view of the cell proliferation activity using the PCNA Labeling Index and the MIB-1 Labeling Index. The PCNA Labeling Index of the ECCs (22 cases) was 56.3% on average, while the MIB-1 Labeling Index was 53.9% on average. These rates were significantly higher than either the PCNA Labeling Index (average 40.3%) or the MIB-1 Labeling Index (average 29.9%) of oridinary tubular adenocarcinomas examined as control cases (20 cases) ($p<0.01$). Moreover, in ECCs (6 cases) accompanied by ordinary tubular adenocarcinoma, the PCNA Labeling Index (average 53.8%) and MIB-1 Labeling Index (average 56.2%) in the ECC component were significantly higher than the PCNA Labeling Index (average 42.3%) and the MIB-1 Labeling Index (average 41.9%) in the ordinary tubular adenocarcinoma component in the same tumor ($p<0.05$). Consequently, we consider ECC to be more aggressive than ordinary tubular adenocarcinoma on the basis of its cell proliferation activity.

Reprint requests: Shinnosuke Tanaka First Department of Surgery, School of Medicine, Fukuoka University
7-45-1 Nanakuma, Johnan-ku, Fukuoka, 814-80 JAPAN