日消外会誌　29（4）：806～812，1996年

胆管非拡張型膵・胆管合流異常の外科治療に関する検討

東京女子医科大学消化器外科
吾妻　司　羽生富士夫　中村　光司　今泉　俊秀
吉川　達也　新井田達雄　高崎　健

胆管非拡張型膵・胆管合流異常38例のうち癌併存例（全例が胆嚢癌）を除いた18例を対象とし手術術式について検討した．合流異常に起因すると考えられる膵炎や胆管炎の既往を有していた4例には肝外胆道切除，胆道再建を施行したが，他の14例には胆嚢摘出術のみを施行した．切除胆嚢には粘膜の過形成や化生が認められたが，肝外胆道切除を施行した4例の胆管粘膜にはこれらの変化は認められなかった．胆嚢摘出術を行った14例の術後経過を血液生化学検査や画像検査をもとに検討した．経過観察期間は平均4年5か月（1年1か月～9年8か月）であった．いずれの症例も経過良好で，合流異常を遺残させたことに起因する異常所見は認められなかった．今後さらに長期間にわたる経過観察が必要と思われるが，胆管非拡張型膵・胆管合流異常非癌例のうち合流異常に起因する膵炎や胆管炎の既往のない症例の治療に際しては，胆嚢摘出術が第1選択となる可能性が示唆された．

Key words: anomalous arrangement of the pancreaticobiliary ductal system, common bile duct without dilatation, cholecystectomy, excision of the extrahepatic bile duct

緒　言

膵・胆管合流異常のうち胆管拡張を伴う症例では，肝外胆道切除，胆道再建が基本術式として広く行われている[1)2)]．一方，胆管拡張を伴わない症例では，現時点においても肝外胆道切除，胆道再建が不可欠であるか，あるいは胆嚢摘出術のみでもよいか明らかではない．教室では胆管非拡張型膵・胆管合流異常非癌例のうち，合流異常に直接起因すると考えられる膵炎や胆管炎の既往がなく，膵管にも拡張や狭窄などの異常所見が認められない症例に対しては肝外胆道切除，胆道再建を行わずに胆嚢摘出術のみを施行している．そこで，自験例をもとに胆管非拡張型膵・胆管合流異常非癌例の治療に際して，胆嚢摘出術が第1選択になりうるか否かを検討した．

I．対象と方法

過去26年間に東京女子医科大学消化器外科で手術した膵・胆管合流異常は204例あり，これを胆管拡張の有無別にみると，拡張型が166例，非拡張型（本検討では肝外胆管の最大径が10mm以下とした）が38例あった．非拡張型38例中非癌例は18例，癌併存例は20例あり，癌併存例では胆嚢癌のみが認められ，胆管癌はなかった．本検討ではこのうち非拡張型膵・胆管合流異常非癌例18例を対象とした．まず，対象例の臨床経過や手術術式，胆汁中アミラーゼ値，切除標本の病理組織学的所見について検討し非拡張型の特徴を明らかにし

Table 1　Characteristics of patients

Case (age, sex)	diameter of common bile duct (mm)	cholelithiasis
① 50 F	9	GB (mixed stone)
② 51M	6	—
③ 71M	9	GB (pure cholesterol stone)
④ 35M	6	GB (mixed stone)
⑤ 41M	7	—
⑥ 24M	10	—
⑦ 9 F	9	—
⑧ 34M	8	—
⑨ 48 F	10	—
⑩ 53M	10	—
⑪ 30 F	8	GB (mixed stone)
⑫ 23 F	10	—
⑬ 48 F	7	—
⑭ 31M	8	GB (pure cholesterol stone)
⑮ 19 F	7	—
⑯ 21 F	7	—
⑰ 31 F	8	GB (pure cholesterol stone)
⑱ 49 F	9	—

M: male　F: female　GB: gallbladder

＜1995年11月15日受理＞別刷請求先：吾妻　司
〒162　新宿区河田町8－1　東京女子医科大学消化器外科

Fig. 1 ERCP from cases showing anomalous arrangement of the pancreaticobiliary ductal system without dilatation of the common bile duct.

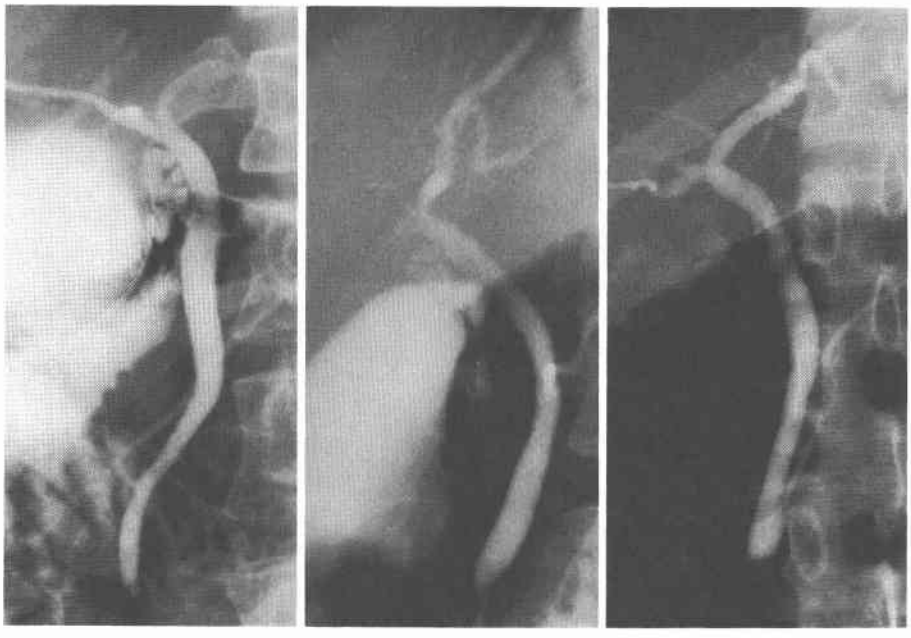

た．次に，胆嚢摘出術のみを施行した症例の術後経過を症状の有無，血液生化学検査，腹部超音波検査（以下，USと略記），内視鏡的逆行性胆道膵管造影(以下，ERCPと略記)，胆道シンチグラフィなどをもとに検討した．

II. 結　果

1. 対象例の背景因子

対象例の年齢は9歳から71歳，平均37.1歳，男女比は8：10であった．また，総胆管の最大径は6mmから10mm，平均8.2mmであり，胆嚢結石は6例に認められ，結石の種類は3例が純コレステロール石，他の3例が混合石であった（**Table 1**）．膵管と胆管の合流形態をみるといずれも膵管が胆管に合流する膵管型を呈しており，胆管が膵管に合流する胆管型を呈するものはなかった（**Fig. 1**）．

2. 臨床経過

症状の有無についてみると，18例中13例（72.2%）に何らかの症状が認められ，5例は無症状であった．症状としては心窩部痛が4例，心窩部痛＋発熱が2例，心窩部痛＋背部痛が1例，右季肋部痛が2例，右季肋部痛＋背部痛が2例，背部痛＋黄疸が1例，嘔吐＋黄疸が1例に認められた．有症状例のうち3例では血中アミラーゼ値やリパーゼ値の上昇を伴う腹痛や背部痛など膵炎による症状が，他の1例ではこれに加えて胆道系酵素や血中ビリルビン値の上昇と発熱など胆管炎

Table 2 Chief clinical symptom

Case (age, sex)	symptom	age of initial symptom
① 50 F	back pain, jaundice	48
② 51M	epigastralgia, bacck pain	50
③ 71M	—	—
④ 35M	—	—
⑤ 41M	—	—
⑥ 24M	epigastralgia, fever	23
⑦ 9 F	vomiting, jaundice	3
⑧ 34M	epigastralgia	29
⑨ 48 F	—	—
⑩ 53M	—	—
⑪ 30 F	epigastralgia	20
⑫ 23 F	epigastralgia	20
⑬ 48 F	epigastralgia, fever	47
⑭ 31M	rt. hypochondralgia	30
⑮ 19 F	rt. hypochondralgia, back pain	7
⑯ 21 F	epigastralgia	20
⑰ 31 F	rt. hypochondralgia, back pain	29
⑱ 49 F	rt. hypochondralgia	46

M : male　F : female

Table 3　Operative procedure

	Number of cases
Cholecystectomy	14
Extrahepatic bile duct excision and End-to-side hepaticoduodenostomy	2
Jejunal interposition hepaticoduodenostomy	1
Roux-en-Y hepaticojejunostomy	1

Table 4　Amylase level in bile of the gallbladder and the common bile duct

Case	gallbladder (a) ($\times 10^4$IU/L)	common bile duct ($\times 10^4$IU/L)	(a)/(b)
①	97.2	8.2	11.9
②	46.3		
④	14.9		
⑤	41.3		
⑥	98.9		
⑦	82.0		
⑧	81.9		
⑨	132.0	22.1	6.0
⑩	46.9	1.6	29.3
⑪	5.3		
⑫	11.4	0.2	57.0
⑬	39.0		
⑮	112.0	16.4	6.8
⑯	23.9		

による症状が認められたが，膵・胆管合流異常以外にその原因はなかった．初発症状が出現した時点の年齢は，2例を除き20歳以降であり，40歳を過ぎて初めて症状が認められた症例も4例あった（**Table 2**）．

3．手術術式

有症状13例のうち膵・胆管合流異常に起因すると考えられた膵炎や胆管炎の既往を有していた4例には肝外胆道切除，胆道再建を施行したが，膵炎や胆管炎の既往のなかった9例には胆嚢摘出術のみを施行した．また，無症状5例には胆嚢摘出術のみを施行した．したがって，18例中14例で胆嚢摘出術のみを行っている．肝外胆道切除，胆道再建を施行した4例の再建法は肝管十二指腸吻合が2例，肝管十二指腸間空腸有茎移植が1例，肝管空腸 Roux-Y 吻合が1例であった（**Table 3**）．

4．胆汁中アミラーゼ

術中に胆汁を採取しアミラーゼ値を測定した．胆嚢胆汁中のアミラーゼ値が測定可能であった14例をみると最低5.3×10^4IU/L，最高132.0×10^4IU/L，平均59.5×10^4IU/Lであった．また，同様に胆管胆汁中のアミラーゼ値が測定可能であった5例では最低0.2×10^4IU/L，最高22.1×10^4IU/L，平均9.7×10^4IU/Lであった．同一症例で比較すると胆嚢胆汁中アミラーゼ値は胆管胆汁中アミラーゼ値の6.0〜57.0倍であった（**Table 4**）．

Fig. 2　Microscopic finding of mucosal hyperplasia of the gallbladder. The mucosal layer of the gallbladder wall is thickened markedly. (×5)

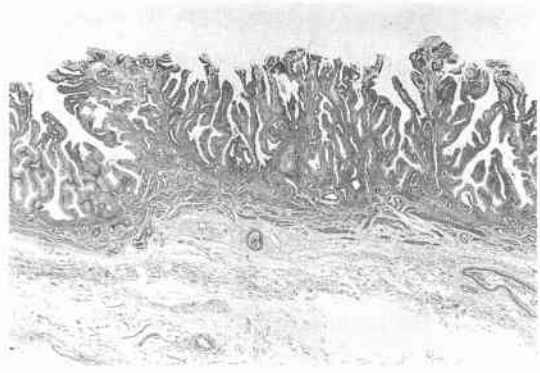

5．病理組織学的検討

切除胆嚢の病理組織学的所見をみると，詳細が不明であった1例を除いた17例のうち，粘膜の過形成が5例，過形成＋化生が3例，過形成＋胆嚢炎が5例，過形成＋アデノミオマトーシスが2例，胆嚢炎が2例に認められた．なお，粘膜層の厚さが1mmを越えたものを過形成とした（**Fig. 2**）．このように胆嚢には過形成や化生，アデノミオマトーシス，胆嚢炎などさまざまな変化が存在したが過形成が17例中15例（88.2%）と高率に認められたことが特徴的であった．一方，肝外胆道切除を施行した4例における胆管の病理組織学的所見をみると，炎症のために部分的に粘膜が脱落していたものの，残存粘膜には過形成や化生などの変化はなかった（**Table 5**）．

6．胆嚢摘出術施行例の術後経過

胆嚢摘出術のみを施行した14例の術後経過について検討した．経過観察期間は1年1か月から9年8か月，平均4年5か月であり，1例は術後6年7か月目に他病死している．血液生化学検査は全例で行っており，USは11例，ERCPは8例，胆道シンチグラフィは5例に施行した．

1）臨床症状

14例中11例は経過観察期間を通じて無症状であった．1例では術後10か月目に空腹時心窩部痛が認められ，他の1例では術後1年5か月目に心窩部痛があり

Table 5 Histological findings of the resected specimens

	Number of cases
Histological findings of the gallbladder	
mucosal hyperplasia	5
mucosal hyperplasia+metaplasia	3
mucosal hyperplasia+cholecystitis	5
mucosal hyperplasia+adenomyomatosis	2
cholecystitis	2
Histological findings of the extrahepatic bile duct	
mucosal hyperplasia	0
mucosal metaplasia	0
cholangitis	4

上部消化管内視鏡検査で十二指腸潰瘍が認められたが，いずれも保存的治療で軽快した．また，1例では消化管の癒着によると考えられる吐気，嘔吐を術後5か月目に認めたが，緩下剤の投与により軽快している．したがって，合流異常に起因すると考えられる胆管炎や膵炎などの症状は，いずれの症例においても認められなかった．

2) 血液生化学検査

退院後，ALP，γ-GTP などの胆道系酵素やアミラーゼ，リパーゼなどの膵酵素を測定しているが，14例中13例は経過観察期間を通じてすべて正常であった．異常を認めた1例ではγ-GTP のみが軽度上昇していたが，ほかはすべて正常で症状もなく飲酒に伴うものと考えられた．また，腫瘍マーカーのうち carbohydrate antigen 19-9（以下，CA19-9と略記）と carcinoembryonic antigen（以下，CEA と略記）を10例で測定したが，すべて正常であった．

3) US

術後11例に US を施行した．このうち6例では2回以上行っている．いずれの症例においても胆管拡張や狭窄，膵管拡張，膵腫大などの所見は認められなかった．

4) ERCP

術後8例に ERCP を施行した．施行時期は術後1年3か月から7年6か月であった．いずれの症例においても胆管の拡張や狭窄，不整などはなく，術前後の総胆管径を比較しても変化はなかった（**Fig. 3**）．また，膵管にも異常所見は認められず，術前後における変化もなかった．

5) 胆道シンチグラフィ

術後5例に胆道シンチグラフィを施行した．施行時期は術後2年2か月から7年6か月であった．核種（以下，RI と略記）は^{99m}Tc-N-pyridoxyl-5-methyl tryptophan（以下，^{99m}Tc-PMT と略記）（37MBq）を使用し，1フレーム3分にて1時間30分（30フレーム）Dynamic Scan を施行，必要に応じて3時間30分後，5時間後などにも撮影した．^{99m}Tc-PMT を使用した場合，正常例における肝内胆管，総胆管，十二指腸の描出開始時間は，それぞれ RI 静注後7±3分，12±6分，27±14分である[3]．症例5の^{99m}Tc-PMT 静注後30分間の Dynamic Scan の結果をみると，血中より肝実質への RI の取り込みは良好であり，6～9分像（No. 2）より総胆管が描出され始め，9～12分像（No. 3）より十二指腸への流出が認められ始めた（**Fig. 4**）．他の4例においても結果は同様で，総胆管から十二指腸への RI の移行は速やかであった（**Table 6**）．

Fig. 3 ERCP performed before and after operation. No change in pancreaticobiliary ductal system was shown.
Upper: ERCP of case 4 performed before (left) and 15 months after (right) operation. Lower: ERCP of case 5 performed before (left) and 90 months after (right) operation.

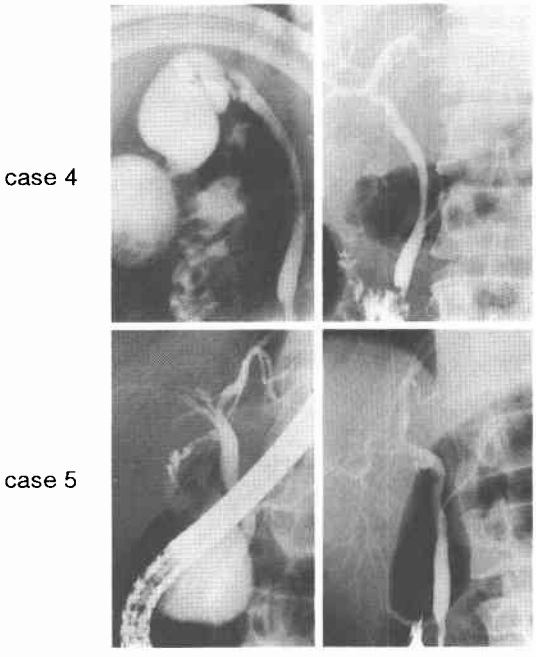

III. 考　察

膵・胆管合流異常のうち胆管拡張を伴う症例では，拡張胆管における胆汁うっ滞のために胆道感染を起こ

Fig. 4 Hepatobiliary scintigraphy of case 5. Common bile duct was visualized at 6～9min. (No. 2) and duodenum was visualized at 9～12min. (No. 3) after intravenous injection of 37MBq of 99 mTc-PMT.

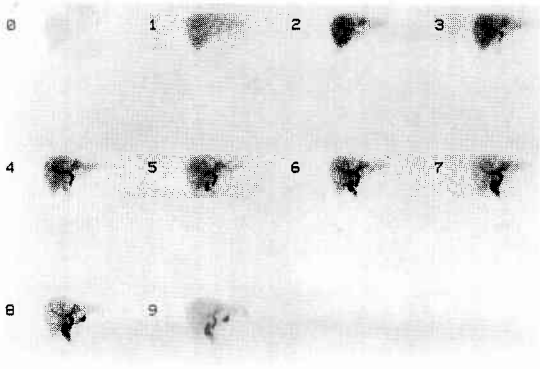

Table 6 Appearance time of common bile duct and duodenum by hepatobiliary scintigraphy

case	appearance time (min.)	
	common bile duct	duodenum
5	6～9	9～12
9	6～9	9～12
10	6～9	9～12
12	6～9	9～12
13	6～9	9～12

しやすく，膵液が胆道に逆流すると膵液中の膵酵素が感染胆汁などにより活性化され胆道粘膜は傷害を受ける[4)5)]．また，感染胆汁が膵管内に流入することにより膵障害も引き起こされる[5)6)]．臨床的にみても胆管拡張を伴った症例では，胆管結石を認めたり，胆管炎や膵炎によると考えられる症状を有したりするものが多い[6)~10)]．さらに，活性化した膵酵素により傷害を受けた胆嚢や胆管の粘膜は，再生を繰り返す過程で過形成や化生をきたし，発癌に至るものと考えられている[11)12)]．そこで，このような病態を絶ち胆道癌の発生を未然に防ぐために胆管拡張を伴った症例では肝外胆道切除，胆道再建が不可欠とされている．

非拡張型膵・胆管合流異常でも胆道癌の合併率は高いが，そのほとんどは胆嚢癌であり[7)13)~15)]，胆管癌が合併したとする報告[16)17)]は少ない．胆管癌発生のリスクはnatural controlとの間に明らかな差を認めないとする報告もある[18)]．教室で経験した胆管非拡張型膵・胆管合流異常でも高率に胆嚢癌を認めたが胆管癌はなかった．胆道に逆流した膵液中の膵酵素が活性化され胆道粘膜に対する傷害作用を有するには，胆道内に一定時間貯留することが必要である[5)19)]．また，発癌機序としては逆流した膵液を混じた胆汁のうっ滞が重要な因子と考えられ[20)]，逆流膵液による刺激期間が発癌に関与するとされる[21)]．したがって，流入した膵液が長時間停滞する胆嚢においては，膵酵素が活性化され，さらには胆嚢の濃縮作用により酵素活性が上昇し粘膜に対する持続的な刺激因子となり，発癌に至るが，拡張のない胆管においては膵液が逆流しても粘膜におよぼす影響は軽度であると考えられる．これは対象例の胆嚢胆汁中アミラーゼ値が胆管胆汁中アミラーゼ値よりもきわめて高かったことや胆嚢粘膜には高率に過形成などの変化が存在したのに対し，胆管粘膜には炎症性変化しか存在しなかったことからも明らかである．臨床症状についてみると対象例では72.2%が症状を有していたが，胆管拡張のない症例では膵，胆道系に起因すると考えられる症状を有する場合にERCPが施行されて診断に至ることが多いという現状や中高年になって発症する症例が多いこと[21)]，癌併存例では癌が発見されるまでは無症状のものが多いこと[20)]などから，無症状で経過している症例がかなりの数に上ると考えられる．また，有症状例においても症状が膵・胆管合流異常に直接起因するものか，併存する胆石あるいは合流異常が存在することによって胆嚢に2次的に生じた炎症などの変化によるものか明らかではない．対象例のうち胆嚢摘出術のみを施行した症例の術後経過をみる限りでは，術前に認められた症状は胆嚢にその原因を求めるべきで，合流異常そのものに起因しているとは考えられなかった．以上より，膵・胆管合流異常のうち胆管拡張を伴うものと伴わないものを同一の病態としてとらえ治療方針を論じることは適切ではなく，おのおのの病態を十分に考慮した上で手術術式を決定すべきであると考えられた．教室では，胆管非拡張型膵・胆管合流異常非癌例の手術術式を合流異常に直接起因する膵炎や胆管炎の既往の有無により決定している．すなわち，膵炎や胆管炎の既往があり合流異常以外に明らかな原因が認められない場合には，肝外胆道切除，胆道再建を選択するが，他の場合には，膵管（胆管との合流部より尾側）に拡張や狭窄などの異常所見がなければ症状の有無にかかわらず胆嚢摘出術のみを施行している．無症状で胆石を認めない場合でも胆嚢における発癌率がきわめて高いことから，診断がついた時点で少なくとも胆嚢摘出術は必要である

と考えている．蓮見ら[18]も非拡張型では，胆嚢癌の発生母地を除去するために胆嚢摘出術は全例に行うべきであるとしているが，肝外胆道切除，胆道再建は必ずしも全例に必要ではないと述べている．教室で実際に胆嚢摘出術のみを施行した胆管非拡張型膵・胆管合流異常非癌例14例における術後の血液生化学検査やUS，ERCPの結果をみると膵・胆管合流異常を遺残させたことに起因する異常所見は認められなかった．また，総胆管における胆汁や逆流した膵液のうっ滞が，胆管粘膜に対する傷害や発癌の重要な因子であることから胆道シンチグラフィを行ったが，合流異常を残しても拡張のない胆管においては胆汁うっ滞の所見は認められなかった．これらの諸検査の結果は，胆嚢摘出術後の経過がきわめて良好であることを裏付けるものであった．

今後，さらに症例を重ねるとともに長期間にわたる経過観察が必要と思われるが，以上の検討から現時点では，胆管非拡張型膵・胆管合流異常非癌例のうち合流異常に起因する膵炎や胆管炎の既往のない症例の治療に際しては，必ずしも肝外胆道切除，胆道再建が不可欠とは考えられず，胆嚢摘出術が第1選択となる可能性が示唆された．

文　献

1) 古味信彦：手術手技．古味信彦 編．消化器病セミナー27膵胆管合流異常．へるす出版，東京，1987, p177—188
2) 松山四郎：術式とその選択．臨床内科　8：1703—1711，1993
3) 国安芳夫：RI．胆と膵　10：281—292，1989
4) 大川治夫，澤口重徳，山崎洋次ほか：膵胆管合流異常モデルの研究—II胆汁内逆流膵蛋白分解酵素の活性化について—．日小児外会誌　18：185—191，1982
5) 加藤哲夫：膵胆管合流異常の病態—胆道傷害物質とその作用機序—．胆と膵　6：1617—1626，1985
6) 宮野　武，須田耕一：膵管胆道合流異常と膵合併症．古味信彦 編．消化器病セミナー27膵胆管合流異常．へるす出版，東京，1987, p87—104
7) 羽生富士夫：膵胆管合流異常の臨床．東京女医大誌　58：1009—1032，1988
8) 内村正幸：膵管胆道合流異常と胆石症．古味信彦 編．消化器病セミナー27膵胆管合流異常．へるす出版，東京，1987, p105—116
9) 古味信彦：膵管胆道合流異常と胆石症．胆と膵　5：141—145，1984
10) Raffensperger JG, Given GZ, Warrner RA: Fusiform dilatation of the common bile duct with pancreatitis. J Pediatr Surg 8：759—763，1973
11) 鈴木不二彦，江口正信，水口国雄ほか：先天性総胆管拡張症における総胆管，胆嚢の病理組織学的検討—特に前癌病変との関連について—．胆道　1：69—76，1987
12) 田村利和：癌発生の背景因子．古味信彦 編．消化器病セミナー27膵胆管合流異常．へるす出版，東京，1987, p117—128
13) 戸谷拓二：胆道拡張症と癌化．古味信彦 編．消化器病セミナー27膵胆管合流異常．へるす出版，東京，1987, p129—151
14) 内村正幸，脇　慎治，木田栄郎ほか：膵胆管合流異常と胆道癌．胆と膵　12：397—404，1991
15) 露口利夫，税所宏光，山口武人ほか：膵・胆管合流異常と胆道癌．臨消内科　8：1675—1681，1993
16) 森下　浩，亀井克彦，船曳孝彦ほか：胆嚢癌ならびに微小胆管癌を合併した非拡張型膵胆管合流異常の1例．胆道　6：176—183，1992
17) 堀場光二，恩田昌彦，伊藤誠二ほか：非拡張型の膵胆管合流異常に合併した胆嚢癌，胆管癌を内視鏡的に診断した1例．消内視鏡の進歩　36：418—421，1990
18) 蓮見昭武，菅谷　宏，青木春夫：先天性胆道拡張症，膵・胆管合流異常と胆管癌—アンケート集計から—．胆と膵　16：753—757，1995
19) 柴田時宗，早川哲夫，近藤孝晴ほか：膵胆管合流異常を伴った先天性胆管拡張症の1例における胆汁中膵酵素の活性化の検討．日消病会誌　86：1513—1518，1989
20) 大橋正樹：膵・胆管合流異常と胆道癌の相関に関する臨床的研究．日消外会誌　20：1914—1922，1987
21) 青木春夫，菅谷　宏，島津元秀：膵・胆管合流異常と胆道癌—アンケート集計成績とその考察—．胆と膵　8：1539—1551，1987

A Clinical Study on Surgical Treatment for Anomalous Arrangement of the Pancreaticobiliary Ductal System without Dilatation of the Common Bile Duct

Tsukasa Azuma, Fujio Hanyu, Mitsuji Nakamura, Toshihide Imaizumi,
Tatsuya Yoshikawa, Tatsuo Araida and Ken Takasaki
Department of Surgery, Institute of Gastroenterology, Tokyo Women's Medical College

We studied surgical treatment for anomalous arrangement of the pancreaticobiliary ductal system without dilatation of the common bile duct in 18 of 38 patients. The remaining 20 patients were excluded from the study because of the complication of carcinoma (carcinoma of the gallbladder in all 20 patients). Extrahepatic bile duct excision and reconstruction of the bile duct was performed on 4 patients with pancreatitis or cholangitis due to the pancreaticobiliary anastomotic anomaly and cholecystectomy alone was performed on the remaining 14 patients. The resected gallbladders showed mucosal hyperplasia or metaplasia, while no such changes were seen in the bile duct mucosa in the 4 patients who received extrahepatic bile duct excision. The postoperative course of the 14 patients receiving cholecystectomy alone was followed with blood chemistry studies and imaging studies over an average period of 4 years and 5 months (with a range of 13 months to 9 years and 8 months). The postoperative course of all 14 patients was uneventful, and none of them had abnormalities due to remnant pancreaticobiliary anastomotic anomaly. Further prolonged follow-up is warranted in our series of patients, but these results suggest that cholecystectomy can be advocated in anomalous arrangement of the pancreaticobiliary ductal system without dilatation of the common bile duct, if pancreatitis or cholangitis due to the pancreaticobiliary anastomotic anomaly can be precluded.

Reprint requests: Tsukasa Azuma Department of Surgery, Institute of Gastroenterology, Tokyo Women's Medical College
8-1 Kawada-cho, Shinjuku-ku, Tokyo, 162 JAPAN